UNIVERSIDADE FEDERAL RURAL DE PERNAMBUCO

PRÓ-REITORIA DE PÓS-GRADUAÇÃO

PROGRAMA DE PÓS-GRADUAÇÃO EM BIOCIÊNCIA ANIMAL

MARIZA BRANDÃO PALMA

Uso de microenxertos autólogos obtidos através do sistema Rigenera® no tratamento de feridas de extremidades em ratos diabéticos

Recife
2022

UNIVERSIDADE FEDERAL RURAL DE PERNAMBUCO

PRÓ-REITORIA DE PÓS-GRADUAÇÃO

PROGRAMA DE PÓS-GRADUAÇÃO EM BIOCIÊNCIA ANIMAL

MARIZA BRANDÃO PALMA

Uso de microenxertos autólogos obtidos através do sistema Rigenera® no tratamento de feridas de extremidades em ratos diabéticos

Tese apresentada ao Programa de Pós-Graduação em Biociência Animal da Universidade Federal Rural de Pernambuco, como pré-requisito parcial para obtenção do grau de Doutora em Biociência Animal

Orientador Prof Dr Anísio Francisco Soares

Recife
2022

MARIZA BRANDÃO PALMA

Uso de microenxertos autólogos obtidos através do sistema Rigenera® no tratamento de feridas de extremidades em ratos diabéticos

BANCA EXAMINADORA:

_____
Prof. Dr. Anísio Francisco Soares
(DMFA - UFRPE) – Orientador/ Titular

_____
Profa. Drª. Maria Tereza dos Santos Correia
(Universidade Federal Rural de Pernambuco) - Titular

_____
Prof. Dr. André Antônio Pelegrine
(Faculdade São Leopoldo Mandic – SP) - Titular

_____
Prof. Dr. Fabio Naro
(Universidade de Sapienza – Roma/Itália) - Titular

_____
Prof. Dr. Álvaro Aguiar CoelhoTeixeira
(DMFA - UFRPE) - Titular

_____
Prof. Dr.Francisco de Assis Leite Souza
(DMFA - UFRPE) - Suplente

Aprovada em 18 de janeiro de 2022

Aos meus pais, Romeu e Maria Helena, às minhas irmãs, Marcia e Luciana e à minha filha Marina, por me mostrarem, a cada dia, a importância e felicidade em tê-los como família

AGRADECIMENTOS

- Ao meu orientador, prof Dr Anísio Francisco Soares, pelos conhecimentos compartilhados, pela oportunidade, confiança e respeito em todos esses anos. Fazer parte da equipe do LAFICE me fez melhor como pessoa e como profissional. Tenho certeza que estive no lugar certo, na hora certa e com o orientador certo. Minha admiração é gigante.

- À Drª Ismaela Maria Ferreira de Melo, profissional competente e imprescindível para a finalização dessa tese. A sua entrada no desenvolvimento deste projeto foi de forma absolutamente ocasional e se tornou tão importante que eu afirmo que, sem ela, tudo teria sido infinitamente mais difícil. A minha gratidão e admiração são imensuráveis. Além de tudo, ganhei uma amiga.

- Ao Programa de Pós-Graduação em Biociência Animal da UFRPE, na pessoa do coordenador, prof Dr Pabyton Gonçalves Cadena, pela organização e preocupação com a excelência deste programa de pós-graduação

- Aos professores do então PPGCAT, hoje PPGBA, pelos preciosos conhecimentos partilhados na ocasião das disciplinas cursadas e pelos agradáveis momentos nas reuniões do CCD.

- A Taciana, pela presteza e competência com que sempre atendeu minhas solicitações à secretaria do PPGCAT/PPGBA

- Ao Departamento de Morfologia e Fisiologia Animal da UFRPE, na pessoa da diretora, prof Drª Cristiane Maria Varela de Araújo de Castro, pelo apoio à conclusão desta etapa no efetivo exercício de minhas atribuições docentes.

- Aos professores do DMFA, Dr Álvaro Aguiar Coelho Teixeira e Drª Valeria Wanderley Teixeira, por tão gentilmente me permitirem usar o LABEMOVI para desenvolvimento de parte das etapas laboratoriais desta tese. A presteza e carinho com que sempre me atenderam jamais serão esquecidos.

- Aos colegas da área de Anatomia, na pessoa do chefe de área, prof Dr. Moacir Bezerra de Andrade, pelo companheirismo e apoio incondicional à realização de todas as minhas atribuições deste projeto.

- Ao prof Dr. Francisco de Assis Leite (UFRPE), que tão brilhantemente contribuiu para a análise do material histopatológico.

- Ao prof Dr Leucio Duarte Vieira (UFPE) pelo auxílio laboratorial necessário e pela gentiliza com que me recebeu e orientou.

- Ao prof Antonio Graziano, pela permissão e oportunidade em trabalhar com o Sistema Rigenera, por ele desenvolvido

- Ao prof Dr Fabio Naro (Sapienza – Itália) pelas contribuições na elaboração e desenvolvimento deste projeto

- Aos amigos queridos da UFRPE, Moacir Bezerra de Andrade, Eduardo Barbuio, Francisco Leite, Anna Myrna Jaguaribe e Rosângela Vidal. Vocês foram minha força, meu alento, minhas risadas nos momentos bons e ruins. O “Espaço” estará sempre aberto para nossas reuniões e comemorações.

- A Maria Edna, pelo precioso auxílio no desenvolvimento da parte histológica deste trabalho

- Aos colegas do LAFICE, Breno, Livia, Pollyana, Vinícius, Lucas, Gyl, Elton, Hugo, Marcos, Caio, Vilton, C3, Victor, Paulo Ricardo, Anne e Lilia. Muito bom poder compartilhar conhecimentos com vocês. A Breno, um agradecimento especial pelo auxílio precioso durante a parte experimental deste projeto. Sei que ele vai ficar convencido com o agradecimento especial, mas ele merece.

- Aos colegas do LABEMOVI, Lais, Erique, Marina, Bruno pelos auxílios e pelas boas risadas que fizeram o tempo passar mais rápido.

- À senhora Rejane, pela gentileza com que sempre me atendeu, seja abrindo portas (literalmente), seja fazendo o cafezinho de sempre ou enfeitando a mesa com tanto capricho.

- A minha querida amiga, prof Drª Mônica Felts Soares (UFPE), que tanto me ouviu e aconselhou. Sua sabedoria e iniciativa me inspiram.

- Às minhas queridas Carmen Pick e Pérola Pletsch, pelos ouvidos, braços e abraços. São as advogadas que mais já ouviram sobre células-tronco no planeta. Como advogadas, me deram a tranquilidade necessária para não me preocupar com o que elas tem competência de sobra para resolver. Como amigas, estivemos e estaremos juntas em tudo e por tudo.

- Aos meus amores mais antigos, Romeu e Maria Helena, que sempre estiveram atentos às minhas necessidades e me forneceram todo suporte possível nesses quatro anos. As ações de vocês são o que eu conheço como o mais verdadeiro amor.

- Às minhas irmãs, Márcia e Luciana. Cada uma, a seu modo, me ajudou imensamente. Cada cuidado delas comigo e com Marina não passou despercebido e será lembrado pra sempre. São minhas irmãs, mas sempre as chamarei de “minhas filhas”.

- Ao meu mais novo, profundo e intenso amor, minha Marina, que tantos dias teve que suportar minhas horas intermináveis no computador, que chegava no meu ouvido e dizia: bom doutorado, mamãe. Ela, cujos desenhos e bilhetes entregues de surpresa me renovavam a coragem e que nunca reclamou de nada (só de não ir mais vezes pra Rural com a mamãe), foi a que mais ouviu a palavra “doutorado” nesses anos. À ela eu prometi que depois de todos os sacrifícios necessários a nossa vida seria melhor. E vai ser!

“Eis que estarei convosco
todos os dias”

(Mt, 20, 28)

RESUMO

As células-tronco mesenquimais (CTM) são multipotentes e estão presentes entre as células diferenciadas do organismo. Na pele, localizam-se em nichos e contribuem para a reaparação tecidual. Através do dispositivo Rigenera® é possível extrair microenxertos contendo CTM a partir de um fragmento tecidual que podem ser utilizados imediatamente após sua obtenção sem que haja necessidade de cultura celular. As feridas crônicas dos pés diabéticos têm a cicatrização interrompida na fase inflamatória devido a deficiências em células envolvidas no processo, bem como de quimiocinas, citocinas e fatores de crescimento. Neste estudo, as feridas dos pés diabéticos foram utilizadas como modelo experimental com o objetivo de verificar a atuação de microenxertos autólogos obtidos através do Rigenera® na evolução do processo cicatricial em feridas na pele. Foram utilizados 50 ratos *Wistar*, machos, pesando entre 200 e 300gr e até 90 dias de nascidos, divididos em 4 grupos: controle (CT), controle tratado com microenxerto (CTST), diabéticos (DB) e diabéticos tratados com microenxerto (DBST). A diabetes dos animais dos grupos DB e DBST foi induzida através de injeção intraperitoneal única de estreptozotocina na dosagem de 60mg/kg. As feridas analisadas foram confeccionadas nas patas traseiras esquerdas dos animais em formato retangular medindo cerca de 1cm^2. No mesmo procedimento cirúrgico, 1cm^2 da pele do dorso do animal foi coletada, fragmentada e colocada no Rigeneracon® com 1mL de soro fisiológico. Após sofrer desagregação por 5 min, foi obtido 2mL de microenxerto que foi aplicado nos 4 ângulos agudos das feridas dos grupos CTST e DBST. Aos 3, 7 e 14 dias de evolução da cicatrização, foi coletado sangue de todos animais e realizada a eutanásia dos grupos com idade experimental adequada para a data do procedimento. Foram realizadas as análises histopatológica, quantificação de colágeno total, quantificação de fibras elásticas, TNF-α, estresse oxidativo e imunohistoquímica para colágeno I e III e VEGF. As avaliações histopatológica e imunohistoquímica mostraram que os grupos CTST e DBST apresentam uma cicatrização mais rápida em relação grupos sem tratamento. A produção de colágeno foi mais precoce, assim como o processo de epitelização, presença do VEGF e formação dos anexos da pele. Os dados referentes ao processo inflamatório indicaram que nos animais tratados com microenxerto, a inflamação foi reduzida. As interleucinas pró-cicatrização IL4 e IL10 apresentaram-se aumentadas nos grupos tratados em relação aos que não receberam tratamento. A citocina pró-inflamatória TNF-*α,* foi maior aos 7 e 14 dias de cicatrização no grupo DB. Com relação ao estresse oxidativo, os níveis do antioxidante GSH foi maior nos três tempos dos grupos tratados com microenxerto em relação ao grupo diabético. Nos níveis na peroxidação lipídica (TBARS), foi observado um aumento significativo no grupo DB e diminuição no DBST. Os resultados demonstram interferência positiva dos microenxertos no processo da cicatrização em todos os aspectos analisados, com exceção da produção de fibras elásticas onde não houve interferência.

Palavras-chave: cicatrização; reparação tecidual; célula tronco mesenquimal; citocinas; fatores de crescimento

SUMMARY

Mesenchymal stem cells (MSC) are multipotent and are present among the differentiated cells of the organism. In the skin, they are located in niches and contribute to tissue repair. Using the Rigenera® device, it is possible to extract micrografts containing MSCs from a tissue fragment that can be used immediately after obtaining them without the need for cell culture. Chronic wounds of diabetic feet have their healing interrupted in the inflammatory phase due to deficiencies in cells involved in the process, as well as in chemokines, cytokines and growth factors. In this study, diabetic foot wounds were used as an experimental model in order to verify the performance of autologous micrografts obtained through Rigenera® in the evolution of the healing process in skin wounds. Fifty male Wistar rats weighing between 200 and 300gr and up to 90 days old were used, divided into 4 groups: control (CT), control treated with micrograft (CTST), diabetic (DB) and diabetic treated with micrograft (DBST). Diabetes in the animals in the DB and DBST groups was induced by a single intraperitoneal injection of streptozotocin at a dose of 60mg/kg. The analyzed wounds were made on the animals' left hind legs in a rectangular shape measuring about 1cm2. In the same surgical procedure, 1cm2 of the skin of the animal's back was collected, fragmented, and placed in Rigeneracon® with 1mL of saline solution. After undergoing disaggregation for 5 min, 2mL of micrograft was obtained and applied to the 4 acute angles of wounds in the CTST and DBST groups. At 3, 7 and 14 days of healing evolution, blood was collected from all animals and euthanasia was performed in groups with the appropriate experimental age for the procedure date. Histopathological analysis, quantification of total collagen, quantification of elastic fibers, TNF-α, oxidative stress and immunohistochemistry for collagen I and III and VEGF were performed. Histopathological and immunohistochemical evaluations showed that the CTST and DBST groups present faster healing compared to the untreated groups. Collagen production was earlier, as well as the epithelialization process, presence of VEGF and formation of skin appendages. Data regarding the inflammatory process indicated that in animals treated with micrograft, inflammation was reduced. The pro-healing interleukins IL4 and IL10 were increased in the treated groups compared to those that did not receive treatment. The pro-inflammatory cytokine TNF-α was higher at 7 and 14 days of healing in the DB group. Regarding oxidative stress, the levels of the antioxidant GSH were higher in the three times of the groups treated with micrograft in relation to the diabetic group. In the levels of lipid peroxidation (TBARS), a significant increase was observed in the DB group and a decrease in DBST. The results demonstrate positive interference of micrografts in the healing process in all aspects analyzed, except for the production of elastic fibers where there was no interference.

Keywords: healing; tissue repair; mesenchymal stem cell; cytokines; growth factors

SUMÁRIO

RESUMO 8
SUMMARY 9
LISTA DE FIGURAS 12
LISTA DE TABELAS 16
LISTA DE SIGLAS E ABREVIAÇÕES 17
Capítulos
I **1 INTRODUÇÃO** 19
2 REVISÃO BIBLIOGRÁFICA 22
2.1 Células-tronco..... 22
2.1.1 Células-tronco mesenquimais..... 25
2.2 Rigenera..... 29
2.3 Histofisiologia da pele..... 31
2.3.1 Estrutura da pele e disposição das células-tronco..... 31
2.3.2 Etapas da cicatrização tecidual..... 36
2.3.2.1 *Coagulação eHemostasia*..... 38
2.3.2.2 *Fase inflamatória*..... 39
2.3.2.3 *Fase proliferativa*..... 42
2.3.2.3.1 Angiogênese e Neovascularização..... 43
2.3.2.3.2 Epitelização..... 46
2.3.2.3.3 Formação do tecido de granulação..... 48
2.3.2.4 *Fase de remodelação*..... 49
2.4 Diabetes e sua influência na cicatrização de feridas..... 51
2.5 Estresse oxidativo e diabetes..... 56
3 OBJETIVOS..... 59
4 Referências..... 60
II **ANÁLISE MORFOLÓGICA E IMUNOHISTOQUÍMICA NA CICATRIZAÇÃO DE FERIDAS DE EXTREMIDADES DE RATOS DIABÉTICOS TRATADOS COM MICROENXERTO AUTÓLOGO** 69
INTRODUÇÃO..... 70
MATERIAL E MÉTODOS..... 71
RESULTADOS..... 73
DISCUSSÃO..... 93

CONCLUSÃO 95
REFERÊNCIAS..... 96
III **ATUAÇÃO DE MICROENXERTOS AUTÓLOGOS SOBRE O PROCESSO PROLIFERATIVO E INFLAMATÓRIO EM FERIDAS DE RATOS DIABÉTICOS** 103
INTRODUÇÃO 104
MATERIAL E MÉTODOS 106
RESULTADOS 107
DISCUSSÃO 114
CONCLUSÃO 117
REFERÊNCIAS 117
CONSIDERAÇÕES FINAIS 122

LISTA DE FIGURAS

Capítulo I

Figura 1 – Desenvolvimento embrionário desde a formação do zigoto até a divisão nos folhetos embrionários. Fonte própria 18

Figura 2 – Desenho esquemático mostrando as camadas da epiderme. Da região mais profunda para a superficial pode-se observar: (a) camada basal; (b) camada espinhosa; (c) camada granulosa; (d) camada córnea. A camada lúcida se coloca acima da granulosa, porém somente nas pontas dos dedos, plantas dos pés e palmas das mãos. Fonte própria 27

Figura 3 – Sequência temporal das fases da cicatrização epitelial. Percebe-se a interposição de fases. MEC: matriz extracelular (Rittiè, 2016) 32

Figura 4 - Representação esquemática de redes microvasculares recém-formadas de uma ferida cutânea em regeneração. Ela mostra o arranjo *sola cútis se reficientis,* onde se formam vasos circulares (laranja) ao redor das margens da ferida. As redes vasculares radiais (verdes) fazem a ligação entre a rede vascular fisiológica e os vasos recém-formados. A microcirculação fisiológica está representada em azul ao redor dos vasos radiais 39

Capítulo II

Figura 1 – Lesão inicial realizada nas patas traseiras esquerdas dos animais. A pele e o tecido subcutâneo foram retirados até exposição dos tendões musculares. A área da lesão correspondeu a 1 cm^2 aproximadamente 69

Figura 2 – Recorte de pele realizado no dorso do animal após a tricotomia (a). Na figura (b), pode-se observar o fragmento de pele cortados em partes menores antes de ser colocado no Rigeneracon® 70

Figura 3 – O fragmeno do tecido foi colocado no sistema Rigeneracons (a) por 5 min para desagragação e formação do micro-enxerto (b). O mesmo foi aplicado nos quatro ângulos da ferida na pata traseira esquerda dos animais (c). 70

Figura 4 – Fragmento de pele coletado para análise. Nota-se a margem de segurança ao redor da ferida. Metade do fragmento foi fixado em formol tamponado e a outra metade foi fixada por congelamento em freezer a -20^{0}C 71

Figura 5 – Evolução das feridas de acordo com os dias de eutanásia. No início no processo cicatricial, a diferença não é perceptível, porém, aos 14 dias os grupos tratados com célula-tronco apresentam cicatrização mais avançada em relação aos grupos sem tratamento 73

Figura 6 - Fotomicrografia da pele dos animais ao 3º dia de tratamento (10x). Coloração Hematoxilina-Eosina (HE). 75

Figura 7 - Fotomicrografia da pele dos animais ao 3º dia de tratamento (0x). Coloração Hematoxilina-Eosina (HE). 76

Figura 8 - Presença de língual epitelial (seta) aos 3 dias no grupo CTST (A) e no grupo DBST (B). Coloração Hematoxilina-Eosina (HE). 76

Figura 9 - Fotomicrografia da pele dos animais ao 7º dia de tratamento (10x). Coloração Hematoxilina-Eosina (HE). 77

Figura 10 - Fotomicrografia da pele dos animais ao 7º dia de tratamento (40x). Coloração Hematoxilina-Eosina (HE). 78

Figura 11 - Fotomicrografia da pele dos animais ao 14º dia de tratamento (10x). Coloração Hematoxilina-Eosina (HE).. 79

Figura 12 - Fotomicrografia da pele dos animais ao 14º dia de tratamento (40x). Coloração Hematoxilina-Eosina (HE). **80**

Figura 13 - Avalição estatística da produção de colágeno quantificada pelo aplicativo Gimp 2.0 e subordinados ao teste estatístico SAS institute 2002 81

Figura 14 - Fotomicrografias de pele de rato coradas com Tricrômico de Mallory para quantificação de colágeno aos 3 dias de evolução da cicatrização 82

Figura 15 - Fotomicrografias de pele de rato coradas com Tricrômico de Mallory para quantificação de colágeno aos 7 dias de evolução da cicatrização. 82

Figura 16 - Fotomicrografias de pele de rato coradas com Tricrômico de Mallory para quantificação de colágeno aos 14 dias de evolução da cicatrização 83

Figura 17 - Quantificação de fibras elásticas.* Médias seguidas pela mesma letra não diferem significativamente entre si pelo teste de Kruskal-Wallis com post-hoc Dunn (p<0,05). 84

Figura 18 - Fotomicrografias de pele de rato coradas com Orceína Nítrica para quantificação de fibras elásticas aos 14 dias de evolução da cicatrização 85

Figura 19 - Imunohistoquímica para o colágeno III em fragmentos de pele dos animais dos grupos experimentais. 86

Figura 20 - Quantificação em pixels do colágeno III em fragmentos de pele dos animais dos grupos experimentais. Médias seguidas pela mesma letra não diferem significativamente entre si teste de Comparações Múltiplas de Tukey e Kramer (P>0,05) 87

Figura 21 - Imunohistoquímica para o colágeno I em fragmentos de pele dos animais dos grupos experimentais. 88

Figura 22 - Quantificação em pixels do colágeno I em fragmentos de pele dos animais dos grupos experimentais. Médias seguidas pela mesma letra não diferem significativamente entre si teste de Comparações Múltiplas de Tukey e Kramer (P>0, 05). 89

Figura 23 - Imunohistoquímica para o VEGF em fragmentos de pele dos animais dos grupos experimentais. 90

Figura 24 - Quantificação em pixels do VEGF em fragmentos de pele dos animais dos grupos experimentais. Médias seguidas pela mesma letra não diferem significativamente entre si teste de Comparações Múltiplas de Tukey e Kramer (P>0,05). 91

Capítulo III

Figura 1 - Imunohistoquimica para a IL 4 em fragmentos de pele dos animais dos grupos experimentais. 103

Figura 2 - Quantificação em pixels da IL4 em fragmentos de pele dos animais dos grupos experimentais. 104

Figura 3 - Imunohistoquimica para a IL 10 em fragmentos de pele dos animais dos grupos experimentais. 105

Figura 4 - Quantificação em pixels da IL-10 em fragmentos de pele dos animais dos grupos experimentais. 106

Figura 5 - Gráfico dos valores de TNF-α na pele dos animais nos diferentes grupos experimentais (pg/mL). 107

Figura 6 - Gráfico dos valores de GSH na pele dos animais nos diferentes grupos experimentais (nmol/mg de proteína) no 14º dia de tratamento. 108

Figura 7 - Gráfico dos valores de TBARS na pele dos animais nos diferentes grupos experimentais (nmol/mg de proteína) no 14º dia de tratamento. 109

LISTA DE TABELAS

Tabela 1 - Divisão dos grupos experimentais..... 56

LISTA DE ABREVIATURAS E SIGLAS

AGE – produto final de glicação avançada

bFGF - fator de crescimento fibroblástico básico

CAT – catalase

CT – células-tronco

CTM – células-tronco mesenquimais

CTST – grupo controle tratado com células-tronco

DB – grupo diabético

DBST – grupo diabético tratado com células-tronco

DM – diabetes mellitus

EGF –fator de crescimento epidérmico

eNOS – óxido nítrico sintase

EO – estresse oxidativo

EPC – células progenitoras endoteliais

EPSC – célula-tronco epidérmica

FGF – fator de crescimento de fibroblastos

GPX – glutationa peroxidase

GSH – glutationa

GSS – glutationa sintase

GTS – glutationa S-transferase

HBEGF - fator de crescimento semelhante ao EGF de ligação à heparina

HGF – fator de crescimento de hepatócitos

IFN-α – interferon α

IGF-1 - fator de crescimento semelhante à insulina

IL-10 – interleucina 10

IL-1β – interleucina 1β

IL-6 – interleucina 6

IL-8 – interleucina 8

INF-α – interferon α

iPSC –células-tronco pluripotentes induzidas

LDL – lipoproteína de baixa densidade

MEC – matriz extra-celular

MMP – metaloproteinases

NO – óxido nítrico

PD – pé diabético

PDGF – fator de crescimento derivado de plaquetas

RNS – espécies reativas ao nitrogênio

ROS – espécies reativas ao oxigênio

SDF - 1α – fator derivado de células estromais 1α

SOD – superóxido dismutase

TBARS – substâncias reativas ao ácido tiobarbitúrico

TGF-α – fator de transformação de crescimento α

TGF-β - fator de transformação de crescimento β TNF-α – fator de necrose tumoral α

VEGF –fator de crescimento endotelial vascular

γ-CGS - γ glutamilcisteína

Capítulo I

1 INTRODUÇÃO

A morte celular é um evento que é considerado normal durante toda a vida, especialmente com o envelhecimento. Além da perda completa, os tipos celulares podem adquirir disfunções em qualquer fase da vida que se manifestam como doenças, muitas delas incuráveis até os dias de hoje. A terapia celular surge como a grande revolução da medicina no século XXI, onde pretende-se criar em laboratório células de diferentes órgãos e tecidos que, ao serem transplantadas, levarão à cura do paciente. Dentro deste contexto estão as células-tronco, que foram apontadas inicialmente como células com capacidade de autorrenovação (e consequente manutenção de seu estoque tecidual) e diferenciação em tipos celulares distintos. Posteriormente foi descoberto que elas também secretam substâncias que estimulam a regeneração tecidual e tem ação imunomodulatória (DING, *et al.,* 2019; CASADO-DIAZ *et al.,* 2020).

Os primeiros estudos com células-tronco datam do século XIX. Em 1894, o zoólogo alemão Hans Dreisch separou duas células de um embrião de ouriço-do-mar, dando origem a dois ouriços adultos. Desde então, descobertas importantes vêm sendo feitas. Algumas delas foram amplamente divulgadas na mídia, como o nascimento de Louise, a primeira criança concebida por fertilização *in vitro* em 1978. Em 1995, nos Estados Unidos, uma orelha foi construída a partir de células da cartilagem humana e aplicada no dorso de um rato. E também, a criação da ovelha Dolly, em 1997, o primeiro clone mamífero formado a partir de uma célula adulta.

As células-tronco não são todas iguais. Podem ser divididas de acordo com a sua capacidade de diferenciação e também da faixa etária do organismo na qual estão presentes. Assim, podem ser classificadas em embrionárias e adultas. As primeiras são presentes no blastocisto e as adultas persistem no corpo durante toda a vida. Elas se destacam de acordo com a sua capacidade de diferenciação. As células embrionárias podem originar qualquer um dos tipos celulares. Já as adultas, tem capacidade de diferenciação limitada.

As células-tronco embrionárias presentes na massa celular interna do blastocisto são pluripotentes, porém alguns pontos merecem destaque. A sua obtenção envolve a manipulação de embriões em fase precoce de desenvolvimento. A retirada das células-tronco do embrião leva à morte do mesmo e isso remete a questões éticas sobre o início biológico versus espiritual da vida. Após a sua retirada do embrião, as células-tronco precisam ser multiplicadas e são necessárias etapas laboratoriais que demandam tempo e custo financeiro elevado. Além disso, elas podem adquirir a capacidade de formar teratomas.

Com o crescimento do corpo e a realização de suas atividades fisiológicas, as células morrem e precisam ser renovadas. Para isso, existe o *pool* de células-tronco adultas que estão presentes em todos os tecidos corporais. Em condições normais, elas apresentam capacidade de diferenciação reduzida quando comparadas às embrionárias. O conhecimento sobre as suas propriedades se deu a partir do estudo da medula óssea, local onde essas células são encontradas em maior quantidade. O seu uso não implica nas questões éticas que permeiam as células-tronco embrionárias, mas sua obtenção e multiplicação também envolvem processos laboratoriais associados às mesmas desvantagens citadas anteriormente.

Fazendo parte do grupo das células-tronco adultas, estão as células-tronco mesenquimais (CTM). Elas liberam substâncias que estimulam a regeneração tecidual e regulam a resposta do sistema imune. Podem ser obtidas mais facilmente e durante toda a vida em alguns tecidos como o adiposo e a polpa dentária. Assim como as células-tronco citadas anteriormente, a sua multiplicação para posterior uso experimental/clínico também necessita de etapas laboratoriais representando um dificultador para sua utilização.

Uma alternativa metodológica disponível atualmente permite a obtenção de CTM de forma facilitada. Através do dispositivo Rigeneracon® é possível extrair CTM a partir de um fragmento tecidual. São formados microenxertos autólogos que podem ser utilizados imediatamente sem que haja a necessidade de cultura celular. Essa metodologia elimina as etapas laboratoriais de manipulação celular e, consequentemente, seus efeitos indesejados. A partir do tecido selecionado, é formado um concentrado celular no Rigeneracon®. Esse concentrado inclui as CTM e é aplicado no mesmo momento de sua obtenção. A eficácia dos enxertos autólogos obtidos a partir do sistema Rigenera® já foi

comprovada em diversas situações, inclusive na resolução de feridas de difícil cicatrização (GIACONNE *et al.,* 2014; BAGLIONE *et al.,* 2016; TROVATO *et al*., 2017), como nas feridas de extremidades em diabéticos (DE FRANCESCO *et al*, 2017). Entretanto, os mecanismos celulares e moleculares envolvidos nessa renovação tecidual não foram elucidados.

Os indivíduos diabéticos possuem dificuldade na cicatrização de feridas nas extremidades, especialmente nos pés. A capacidade de cicatrização é afetada, principalmente, pela neuropatia periférica e insuficiência vascular. O "pé diabético (PD)" é uma das principais complicações do diabetes, onde, na existência das condições clínicas citadas anteriormente, ocorre o surgimento de úlceras locais que não cicatrizam por deficiência de células, fatores de crescimento, citocinas e quimiocinas necessárias ao reparo tecidual.

Partindo do conhecimento que as CTM são capazes de se diferenciar em tipos celulares distintos e que liberam vesículas contendo substâncias necessárias ao reparo tecidual, acredita-se que elas sejam uma importante alternativa para o tratamento das feridas de difícil cicatrização. Dessa forma, utilizamos microenxertos obtidos através do sistema Rigenera® no tratamento de feridas em extremidades de ratos diabéticos para acompanhamento de diferentes eventos moleculares e celulares durante fases distintas do processo de cicatrização.

2 REVISÃO BIBLIOGRÁFICA

2.1 CÉLULAS-TRONCO

As células tronco são células não especializadas conhecidas como *stem cells*, células primordiais e também células-mãe. Caracterizam-se por serem indiferenciadas e com capacidade de auto-renovação, ou seja, se multiplicam mantendo seu estado indiferenciado, repondo continuamente sua reserva nos tecidos (ZHANG & WANG, 2008). Também são capazes de se diferenciar em vários tipos celulares, a depender do estímulo que recebem do meio externo. Dessa forma, atribui-se às células-tronco presentes nos diferentes tecidos as funções (i) regenerativa quando estes sofrem algum tipo de lesão ou injúria, (ii) substituição das células perdidas naturalmente e (iii) crescimento tecidual (BLAU, *et al*., 2001; FODOR, 2003; ZAKRZEWSKI *et al*., 2019).

De acordo com ZAKRZEWSKI *et al.* (2019), as células-tronco podem ser classificadas em tipos distintos de acordo com sua capacidade de diferenciação: (i) pluripotentes: podem se diferenciar em células de todas as camadas germinativas do embrião, excluindo a placenta e anexos embrionários; (ii) multipotentes: diferenciam-se em um número menor de tipos celulares que as pluripotentes, englobando células de linhagens celulares específicas. Em algumas situações, elas podem se diferenciar em células de linhagem não relacionada, o que permite que sejam chamadas de pluripotentes (iii) oligopotentes: são células-tronco que originam células dentro de uma única linhagem; (iv) unipotentes: diferenciam-se em apenas um único tipo tecidual e, apesar de possuírem uma capacidade de diferenciação limitada, dividem-se repetidamente.

Quando ocorre a fusão do espermatozoide com o ovócito, se dá a formação do zigoto que possui características totipotentes. A evolução do zigoto faz surgir o blastocisto que apresenta uma estrutura celular formada pelo trofoectoderma (que se coloca perifericamente e dá origem somente aos anexos embrionários) e pela massa celular interna (formada por células-tronco embrionárias pluripotentes capazes de originar qualquer célula do embrião, com exceção dos anexos embrionários). Enquanto o trofoectoderma origina as

estruturas de suporte do embrião, a massa celular interna permanece pluripotente e com alta atividade mitótica. Com a evolução da embriogênese, as células da massa celular interna formam, durante a gastrulação, as camadas germinativas: endoderme, mesoderme e ectoderme que dão origem a células e tecidos do feto e, posteriormente, do organismo adulto (Figura 1). Pode-se observar que, à medida que as células embrionárias avançam no processo da organogênese, a grande maioria perde a capacidade de diversificação, ficando comprometidas com poucos ou somente um tipo celular específico.

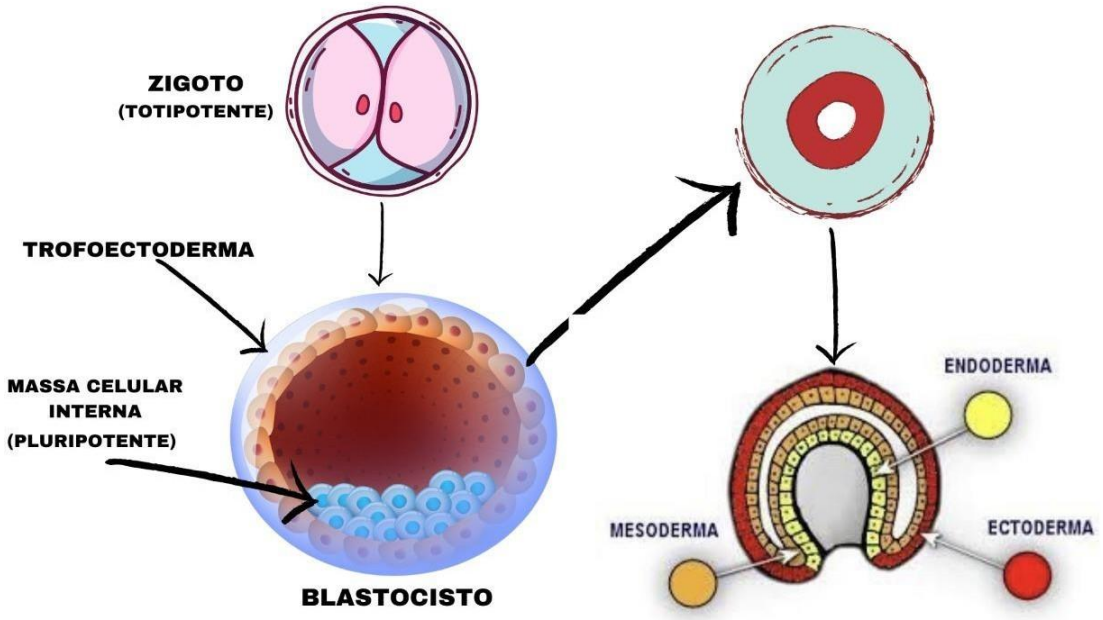

Figura 1 – Desenvolvimento embrionário desde a formação do zigoto até a divisão nos folhetos embrionários. O zigoto apresenta características totipotentes. Já as células da massa celular interna do blastocisto são pluripotentes podendo se diferencias em células do ectoderma, mesoderma e endoderma. (Fonte própria)

As células-tronco também podem ser diferenciadas, de acordo com a sua natureza, em embrionárias e adultas. Possuem características diferentes e o seu conhecimento é de fundamental importância para o sucesso das terapias celulares. Como o próprio nome diz, as células embrionárias estão presentes no embrião, sendo toti ou multipotentes, com alto poder de diferenciação. As células-tronco adultas podem ser extraídas de vários tecidos humanos, a saber, medula óssea, fígado, cordão umbilical, placenta (ZUK, *et at*., 2002; WANG *et al*., 2004; NAJIMI *et al*., 2007; KANG *et al.*, 2019) e já possuem uma capacidade limitada de diferenciação em relação as células-tronco embrionárias. As células-

tronco mesenquimais (CTM) estão localizadas no estroma dos tecidos e, por isso, são consideradas uma linhagem de células-tronco somáticas, sendo capazes de se diferenciar em alguns tipos celulares distintos de diferentes tecidos, porém relacionados.

Zhang & Wang (2008) e Pereira (2009) propõem a divisão das CT em dois grupos: (i) as CT adultas (somáticas) e (ii) as embrionárias e afirmam que somente um pequeno número de CT adultas é capaz de se expandir *in vitro*. As CTs embrionárias são capazes de proliferar mais facilmente nas mesmas condições e se diferenciam em todos os tipos celulares ao passo que as adultas só o fazem em tipos específicos. Entretanto, a cultura *in vitro* das células embrionárias pode envolver contaminação e elas apresentam potencial para formação de tumores.

Pela sua capacidade de autorrenovarão e diferenciação, as células-tronco tem sido apontadas como uma alternativa eficaz no tratamento de algumas doenças e na regeneração de tecidos (CASADO-DIAZ *et al*., 2020). Estudos envolvendo células-tronco embrionárias mostraram-se bastantes promissores com relação à gama dos tipos celulares obtidos, porém, a retirada das células do blastocisto, envolve a morte do embrião. Dessa forma, a questão ética sobre a origem da vida e manipulação dos embriões em fase precoce do desenvolvimento tornou-se um fator dificultador para a evolução das pesquisas e aplicação em humanos. Além disso, a utilização das células-tronco embrionárias envolve etapas laboratoriais para multiplicação das mesmas, o que pode levar as células manipuladas a desenvolverem a capacidade de formar tumores. A resposta imune do hospedeiro também pode ser ativada e culminar com a rejeição das células recebidas. Embora com menor potência de diferenciação quando comparada às células-tronco embrionárias, o uso de células-tronco adultas autólogas em terapia celular é bastante promissor, uma vez que elas não estimulam a resposta imune do hospedeiro e não apresentam tendência à formação de tumores. A sua obtenção, porém, envolve processos invasivos (ZAKRZEWSKI *et al*., 2019).

Estudos recentes mostram ser possível a obtenção de CT a partir de células somáticas adultas. São as chamadas CT induzidas (iPSC – *induced pluripotente stem cell*). As células selecionadas são revertidas à condição de pluripotentes através da manipulação gênica. Os resultados obtidos, entretanto,

não permitem a aplicação em humanos por hora. A taxa de conversão das células em iPSC é muito baixa, cerca de 0,1%. A manipulação do DNA permite a expressão de genes que levam a formação de teratomas, evidenciando que a intervenção gênica realizada necessita de aprimoramento técnico antes de ser aplicada *in vivo* (LI *et al*. 2017).

CÉLULAS-TRONCO MESENQUIMAIS

As CTMs podem ser encontradas entre as células diferenciadas do organismo (ZAKRZEWSKI *et al*., 2019). Estão presentes em pequenas quantidades nas regiões perivasculares dos tecidos adultos, incluindo a medula óssea, tecido adiposo, periósteo, tecido muscular, cordão umbilical e órgãos parenquimatosos (cérebro, pulmão e fígado). Motegi & Ishikawa (2017) as definem como células progenitoras multipotentes derivadas da medula óssea, porém não hematogênicas. Caracterizam-se por serem células multipotentes capazes de se diferenciar e produzir tipos celulares de origem mesodérmica e ectodérmica necessários ao processo de reparação, como osteoblastos, condroblastos, hepatócitos, neurônios, células epiteliais, renais, cardíacas dentre outras (PITTENGER *et al.*, 1999; SESSAREGO *et al.,* 2008). Devido às suas características de plasticidade, são apontadas como responsáveis pelo *turnover* e manutenção dos tecidos do organismo (CAPLAN, 2009).

A multipotência apresentada pelas CTMs se refere à capacidade das mesmas em se autorrenovarem e se diferenciarem em tecidos de cada uma das três camadas germinativas (endoderma, mesoderma e ectoderma) (MAFI, 2011). Segundo Meirelles & Nardi (2009), as CTMs são capazes de originar células mesodermais e não mesordemais. Tal processo é chamado transdiferenciação (BYDLOWSKI, *et al.*, 2009). Através dele, as células multipotentes são capazes de originar tecidos de linhagens germinativas distintas, seja pela forma direta (quando as células mudam a configuração do seu citoesqueleto e seu padrão de síntese proteica para o de uma linhagem celular diferente) ou da forma indireta (quando a célula retorna a uma condição de célula-tronco mais primitiva e só então diferencia-se novamente em outro tipo celular) (HERZOG *et al*., 2003). Segundo Lavoie & Rosu-Myles (2013), *in vivo*,

somente osteoblastos e condroblastos são diferenciados a partir das CTMs. Nos demais tipos celulares, a diferenciação acontece de forma bastante reduzida.

Mesmo em órgãos diferentes, as CTMs compartilham características fenotípicas, mas respondem de forma diferente aos mesmos fatores estimulantes, ou seja, morfologicamente se assemelham, mas a proliferação e diferenciação de CTMs oriundas de diferentes órgãos acontece de forma distinta quando são expostas, por exemplo, ao mesmo fator de crescimento. Embora as CTMs de órgãos distintos não sejam fenotípica e morfologicamente idênticas e respondam de forma diferente aos fatores de crescimento, elas possuem características comuns àquelas presentes na medula óssea, o que traz a suposição que seriam ontogeneticamente semelhantes (KOLF *et al.*, 2007; LIU *et al.*, 2009).

Para que uma população celular seja classificada como CTM é preciso que ela apresente três características. A primeira é que ela seja isolada de uma população de células mononucleares em cultura e seja capaz de adesão a superfície do plástico. A segunda é que elas expressem CD105, CD73 e CD90. Já CD34, CD45, CD14 ou CD11b, CD79 ou CD19 e HLA-DR não devem ser expressos em mais de 95% das células em cultura. A ausência de CD14, CD34 e CD45 permite distinguir as MSC das células precursoras hematopoiéticas. Stro-1e CD106 presentes simultaneamente em células da medula óssea são apontados como bons marcadores para CTM humanas. Kolf (2007) afirma que Stro-1 é o marcador que mais define as CTM. Percebe-se, então, que existem grupos de marcadores que são descritos como positivos, mas nenhum deles é específico ou exclusivo para caracterização dessas células. A terceira característica é que elas sejam capazes de se diferenciar em células ósseas, adiposas e cartilaginosas. A capacidade de CTMs, em cultura, produzirem os três tipos celulares citados as diferencia dos préadipócitos, précondrócitos e préosteoblastos que são células unipotentes (PITTENGER *et al.*, 1999; NARDI & MEIRELLES, 2006; BYDLOWSKY *et al.*, 2009).

A diferenciação celular tem início na vida intrauterina, ainda na fase da organogênese. Embora vários processos aconteçam concomitantemente para promover a formação de tecidos distintos, três deles se mostram mais importantes na indução da transformação de uma célula indiferenciada em uma célula comprometida com uma linhagem específica. A interação célula-célula

permite que células localizadas muito próximas umas das outras liberem substâncias que favorecem o processo da diferenciação. Dependendo do produto secretado as células indiferenciadas vão se comprometer com tipos ou linhagens celulares específicas, como acontece na gastrulação, onde ectoderma, mesoderma e endoderma são formados. Tipos celulares diferentes expressam proteínas diferentes. O que determina qual tipo e a quantidade de proteína a ser produzida por cada tipo celular é a regulação gênica. Processos enzimáticos específicos determinam as regiões de eucromatina (geneticamente ativa) e heterocromatina (geneticamente inativa) no genoma celular fazendo com que, através da ativação e inativação de partes do código genético, as células se apresentem diferentes umas das outras.

Um dos modelos de diferenciação proposto para as CTMs preconiza que elas são divididas em um grupo de células-tronco e um grupo de células comprometidas. Essas últimas teriam um grau de diferenciação sutil o suficiente para não serem mais células-tronco e tampouco possuir características fenotípicas que as façam pertencer a um determinado grupo celular. Dessa forma, elas ficam aptas para, sob a influência de determinados fatores, adquirirem fenótipos distintos. Sob a influência desses fatores, as CTMs sofrem divisão celular assimétrica. Uma célula resultante dessa divisão permanece multipotente semelhante à célula-mãe e a outra tem o seu potencial de diferenciação reduzido para três ou dois tipos celulares. Também são observadas diferenças na expressão gênica, o que as faz diferentes da célula-mãe (BYDLOWSKI *et al.*, 2009). Herzog (2003) e Meirelles (2009) afirmam que a diferenciação das CTMs também acontece pelo processo de fusão, onde a CT se funde com uma célula adulta idêntica à qual ela pretende se transformar e assume seu padrão de expressão gênica.

Segundo Takahashi *et al*. (2007), a diferenciação das CTMs também ocorre pela ação de diversos sinais químicos e biológicos. As moléculas bioativas presentes na superfície das CTMs, tais como moléculas de adesão, receptores para proteínas da matriz extracelular, citocinas, receptores para fatores de crescimento permitem sua interação com a matriz na qual estão depositadas e com células próximas através de sinalização parácrina. Com isso, é possível determinar a diferenciação celular de acordo com sinal enviado (HUSS, 2000; BOBIS *et al*. 2006). A diferenciação das CTMs pode acontecer *in*

loco. Quando aplicadas no local da lesão ficam expostas aos estímulos locais e podem se diferenciar de acordo com a necessidade que é expressa através das moléculas bioativas (BYDLOWSKI *et al.*, 2009). Segundo Hashimoto *et al*. (2006), TGF-β (fator de transformação de crescimento β) é capaz de induzir CTMs a se diferenciarem em condrócitos. Além do TGF-β, que é o mais potente, IGF-1 (fator de crescimento semelhante à insulina-1), bFGF (fator de crescimento fibroblástico básico), EGF (fator de crescimento epidérmico), PDGF (fator de crescimento derivado de plaquetas) também participam dessa indução. Eles ativam vias de sinalização intracelular, o que faz com a células produzam proteínas da matriz celular necessárias a formação de cartilagem, a saber, colágeno tipo II e agrecan. Kulterer *et al.* (2007) apontam que BDGF estimula o potencial de diferenciação osteogênico ou neural e De Gemmis *et al.* (2006) afirmam que dexametasona associada a isobutil-metilxantina, insulina e indometatina são capazes de estimular o potencial adipogênico. Já o VEGF (fator de crescimento endotelial vascular) ativa o potencial para diferenciação endotelial (PIKULA *et al.,* 2015).

Vários estudos vêm sendo realizados com as CTMs desde a sua descoberta nos anos 70 (FRIEDENSTEIN *et al*., 1974). Elas são apontadas como detentoras de grande potencial terapêutico associado, principalmente, a três de suas características: (i) propriedade multipotente, podendo repor células diferentes de um mesmo tecido (QUEVEDO *et al*.,2009; MAFI *et al.,* 2011); (ii) propriedade imunomodulatória e antiinflamatória (AGGARVAL & PITTERNGER, 2005; CAPLAN & DENNIS, 2006); (iii) liberação de exossomos contendo substâncias importantes e necessárias ao reparo tecidual (atividade parácrina) (WASZAK *et al*., 2012; DU *et al*., 2013). Dessa forma, quando ocorre um dano tecidual, as CTMs podem contribuir na modulação da resposta inflamatória, na promoção da angiogênese e estímulo a realização de mitoses (WAN *et al*., 2008; CAPLAN, 2009; DEKONINCK & BLANPAIN, 2019). Segundo Jackson (2012), as CTMs atenuam a inflamação de feridas e reprogramam as células residentes para participar da regeneração tecidual e inibir a fibrose, influenciam células hospedeiras e regulam o nicho de células-tronco através da diferenciação e/ou mecanismos de sinalização parácrina.

As CTMs vem sendo utilizadas com sucesso na resolução de feridas epiteliais de difícil cicatrização, onde estão relacionadas à melhora na qualidade

do tecido formado e redução do tempo de cicatrização. Devido à sua capacidade de diferenciação e liberação de secretomas (vesículas contendo substâncias favoráveis ao processo cicatricial), elas conseguem modificar o ambiente da ferida e resolver processos estagnados através da imunomodulação, imunossupressão, estimular atividades de angiogênese e coordenar a proliferação e diferenciação celulares (SHABBIR *et al*., 2015; CASADO-DIAZ *et al*., 2020)

Segundo Klimczac & Kozlowska (2016), elas podem ser coletadas facilmente da medula óssea, tecido adiposo, parede do cordão umbilical, sangue, placenta, pulmão, fígado e pele. Em grande parte dos estudos realizados, as CTMs são obtidas por meio de cultivo celular. Apresentam capacidade de diferenciação mais limitada quando comparada às embrionárias, mas possuem maior facilidade de isolamento. Expandem-se por mais de 40 gerações mantendo a capacidade multipotente. Entretanto, as taxas de mitose reduzem com a expansão, além de haver acúmulo de mutações, o que contraindica o seu uso clínico (DEAN & MOSELEY, 2000). Além disso, segundo Kolf (2007), o Stro-1 (marcador que melhor define as CTMs) se perde durante a expansão em cultura, o que dificulta a confirmação do tipo celular formado.

O modo de obtenção através do cultivo celular apresenta algumas barreiras ao uso clínico das CTMs. Além do custo elevado e da maior demanda de tempo, a capacidade de formação de tumores representa uma dificuldade na aplicação dessas células. Dessa forma, a CTM permanece como parte importante do processo de tratamento, porém a forma de obtenção, preferencialmente, não deve envolver o cultivo celular.

RIGENERA

Atualmente, existe no mercado o sistema Rigenera® (*Human Brain Wave, Turin, Italy*) (ZANZOTTERA *et al*., 2014), que trata de um dispositivo capaz de, a partir de um fragmento tecidual, extrair células-tronco. O produto da extração resulta em micro-enxertos autólogos que são aplicados diretamente no local da ferida no mesmo momento da obtenção dos mesmos, o que confere grande vantagem

metodológica, uma vez que não é necessário um procedimento adicional para a sua aplicação ao mesmo tempo que evita as complicações relacionadas a enxertos não-autólogos.

A metodologia não trata de um isolamento celular, mas, sim, da obtenção de um concentrado de células a partir de um fragmento tecidual. Ocorre uma separação mecânica, automatizada, sem produtos químicos nem digestão enzimática. Somente componentes menores que 50µm fazem parte do concentrado. Componentes maiores que 50µm são excluídos (GIACCONE *et al*., 2014). Além dos componentes celulares, fatores de crescimento e componentes da MEC (matriz extracelular) também fazem parte do microenxerto (Balli *et al*., 2020).

O protocolo Rigenera® envolve o uso do equipamento Rigenera® e o dispositivo Rigeneracon® e consta de quatro etapas: (i) coleta de um fragmento tecidual; (ii) desagregação do tecido no Rigeneracon®; (iii) retirada do microenxerto do aparelho após a desagregação; (iv) aplicação dos microenxertos nas bordas da lesão (MARCARELLI, 2017). A infiltração dos microenxertos pode acontecer de forma isolada ou com o auxílio de substratos (de colágeno, por exemplo) embebidas no microenxerto.

Gentile *et al*. (2017) demonstraram a presença de CTM em enxertos obtidos em pele de couro cabeludo através do protocolo Rigenera. Já foi comprovado em estudos anteriores que os micro enxertos autólogos produzidos no Rigeneracon® são eficazes no reparo ou regeneração de tecidos em diferentes áreas como odontologia, dermatologia e feridas pós-operatórias (BRUNELLI, *et al*., 2013; GRAZIANO *et al*., 2013; GIACCONE *et al*., 2014; ZANZOTTERA, *et al*., 2014; BAGLIONE *et al*, 2016; MARCARELLI *et al.*, 2016; d'AQUINO,R. *et al.* 2016); TROVATO *et al*., 2016; SVOLACCHIA *et al*., 2016; GENTILE *et al*., 2017; BAENA *et at*., 2017; DE FRANCESCO *et al.,* 2017, LIMA *et al.* 2021).

O maior campo de aplicação do sistema Rigenera® tem sido em pacientes humanos, inclusive em pacientes diabéticos, onde as CTMs foram efetivas na cicatrização de feridas (DE FRANCESCO *et al*., 2017). Entretanto, os mecanismos moleculares que envolvem as MSC obtidas pelo Rigenera® e o reparo tecidual ainda não foram totalmente elucidados. Balli *et al*. (2020)

identificaram que, após a aplicação dos micro-enxertos em feridas na pele, houve um aumento na migração de fibroblastos e queratinócitos provocados pela ativação de vias de sinalização celular. Entretanto, não foram encontrados dados na literatura associando a utilização do sistema Rigenera® em animais experimentais com o objetivo de se elucidar qual mecanismo biológico as CTMs utilizam para favorecer o reparo tecidual em feridas de pés diabéticos (PD).

HISTOFISIOLOGIA DA PELE

ESTRUTURA DA PELE E DISPOSIÇÃO DAS CÉLULAS-TRONCO

A pele é considerada o maior órgão do corpo humano. Em um adulto, representa cerca de 16% do peso corporal e, quando distendida, ocupa uma área de aproximadamente $2m^2$. Histologicamente, é dividida em epiderme, derme e hipoderme (também conhecida como camada adiposa subcutânea) (RITTIÉ, 2016). A epiderme é a camada mais superficial da pele e composta por tecido epitelial queratinizado, estratificado e escamoso (Figura 2). É avascular e recebe nutrientes por difusão através da camada que se coloca logo abaixo dela, a derme. Ainda na epiderme, podemos identificar, da região externa para a interna, a camada córnea, camada lúcida, camada granulosa, camada espinhosa e a mais profunda delas, a camada basal que se justapõe à derme. Da camada basal, podem ser observadas projeções semelhantes a dedos em direção à derme. Esse aspecto é chamado *rete ridges* e está ausente em enxertos e em feridas no início do processo de cicatrização, o que os torna mais suscetíveis à lesão se submetidas a trauma. A camada basal é formada por uma única fileira de queratinócitos cubóides ou colunares, intercalados com células-tronco responsáveis pela renovação das células residentes. Tem grande capacidade de proliferação e as células-filhas migram em direção à superfície da pele. Essa migração supra-basal é acompanhada pela maturação celular até a formação de corneócitos na superfície da pele. Seu citoesqueleto contém filamentos intermediários formados por queratina que se prendem a desmossomos. Dessa forma, as células da camada basal se ligam entre si e à camada espinhosa adjacente. Quando presos a hemidesmossomos, os filamentos de actina

permitem a fixação dos queratinócitos à membrana basal localizada entre a epiderme e a derme.

A camada espinhosa se sobrepõe à camada basal em direção à superfície e é formada quase que exclusivamente por queratinócitos. Estes assumem um formato poliédrico e apresentam-se unidos uns aos outros através de desmossomos, o que garante resistência e flexibilidade ao tecido. Atividade mitótica pode ser vista, porém em pequena quantidade. Localizada em posição média na epiderme, o extrato granuloso é formado por três a cinco camadas de queratinócitos com aspecto achatado e em processo de apoptose. Possuem grânulos lamelares que liberam secreção lipídica na camada granulosa e entre células mais superficiais da epiderme com o objetivo de promover um selamento, protegendo contra agentes invasores e impedindo a perda de líquidos corporais. A camada lúcida se coloca acima da granulosa, porém somente nas pontas dos dedos, plantas dos pés e palmas das mãos. Formada por três a cinco camadas de queratinócitos sem vida. A camada mais superficial da epiderme é a camada córnea que contém vinte e cinco a trinta camadas de queratinócitos achatados e mortos (sem núcleos nem organelas) em constante descamação. Entre as células, lipídeos provenientes dos grânulos lamelares fazem da camada córnea uma barreira repelente à água e protegem contra a invasão de microrganismos invasores e lesões.

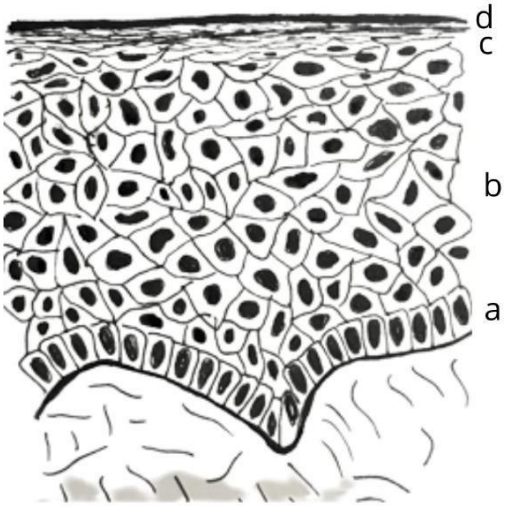

Figura 2 – Desenho esquemático mostrando as camadas da epiderme. Da região mais profunda para a superficial pode-se observar: (a) camada basal; (b) camada espinhosa; (c) camada granulosa; (d) camada córnea. A camada lúcida se coloca acima da granulosa, porém somente nas pontas dos dedos, plantas dos pés e palmas das mãos. (Fonte própria)

Na epiderme são encontrados quatro tipos principais de células: os queratinócitos, os melanócitos, as células de Langherans e as células de Merkel. Os queratinócitos compõem cerca de 90% da epiderme e a fonte de reposição dessas células é a camada basal (GANTWERKER *et al.,* 2011). Produzem a proteína queratina que confere proteção à pele e aos tecidos subjacentes contra o calor, agentes químicos e microrganismos. Os queratinócitos são apontados como responsáveis celulares primários na cicatrização de feridas da epiderme e na manutenção da integridade do tecido. Um epitélio estratificado queratinizado sofre turnover constante, regenerando-se completamente em 48h.

Os queratinócitos originados da camada basal são desprovidos de queratina e passam a acumular cada vez mais esta proteína à medida que passam de uma camada epidérmica para outra. Quando entram em apoptose, as células se desprendem por descamação e vão sendo substituídas pelas células subjacentes que sofrem o mesmo processo (queratinização, apoptose e descamação). Esse processo é acelerado em caso de lesões como abrasões e queimaduras. Os melanócitos são células com prolongamentos longos e finos que se colocam entre os queratinócitos. Correspondem a 8% das células epidermais e liberam grânulos do pigmento melanina que são absorvidos pelos queratinóticos. Uma vez nos queratinócitos, a melanina forma uma barreira em torno do núcleo no lado voltado para a superfície da pele. Dessa forma, ela protege o DNA celular contra os efeitos deletérios da radiação ultravioleta. Já as células de Langerhans migram para a epiderme a partir da medula óssea. Representam uma pequena percentagem do total de células da epiderme onde participam da resposta imune. As células de Merkel localizam-se mais profundamente na epiderme onde entram em contato com neurônios sensitivos e junto com eles participam do sentido do tato.

A derme é a camada que se coloca logo abaixo da epiderme e recebe o maior suprimento sanguíneo da pele. A maioria dos apêndices da pele estão na derme: glândulas apócrinas, glândulas écrinas e folículos pilosos. É formada por grande quantidade de tecido conjuntivo, contendo colágeno e fibras elásticas. Fibroblastos, macrófagos e adipócitos constituem o escasso componente celular da derme. Apresenta duas camadas: superficial ou papilar e derme profunda ou reticular.

A camada superficial corresponde à somente um quinto do total da derme. Nela estão presentes fibras elásticas finas. A sua área total é aumentada pela presença das papilas dérmicas, que são projeções digitiformes em direção à epiderme. Em algumas papilas dérmicas podem ser encontrados corpúsculos de Meissner (terminações nervosas sensíveis ao tato) e também terminações nervosas livres (responsáveis pelas sensações de calor, frio, dor, cócegas e prurido).

Na camada mais profunda da derme, a região reticular, é observado tecido conjuntivo denso, irregular, com feixes de fibras colágenas e fibras elásticas mais espessas. Entre os feixes de fibras colágenas podem ser observados folículos pilosos, glândulas sudoríparas e sebáceas, nervos e células adiposas. A combinação de fibras colágenas e fibras elásticas confere à derme as propriedades de elasticidade, força e extensibilidade. Quando os danos teciduais atingem a derme reticular, geralmente é necessário a realização de enxertos.

A camada mais profunda da pele é chamada hipoderme ou camada subcutânea. Contém grande quantidade de tecido adiposo, receptores sensíveis à pressão (os corpúsculos de Pacini) e grandes vasos sanguíneos que suprem a derme. Fibras que vem da derme, atravessam a hipoderme e se fixam a tecidos e órgãos subjacentes.

Devido à sua localização, a pele está exposta a diversos agentes externos capazes de causar lesões e isso acontece com uma certa frequência. Ela possui excelente capacidade regenerativa devido à presença das diferentes CTMs localizadas em seus anexos (folículos pilosos, glândulas sebáceas e glândulas sudoríparas) e na camada basal (YANG *et al*., 2019). São chamadas células tronco epidérmicas (EPSC – *epidermal stem cells*) e têm sido apontadas como promotoras da cicatrização da pele, substituindo o tecido irreversivelmente perdido (TENG *et al*., 2014).

As EPSC são dotadas de alto grau de plasticidade. Estão dispostas em compartimentos distintos chamados nichos, onde estão em contato com as células vizinhas e matriz extracelular específica e ambas determinam suas funções (WONG *et al*., 2012; GATAZZO *et al*., 2014, ASSIS-RIBAS *et al.,* 2018). Em homeostase, as EPSC de cada nicho atuam de forma independente sendo responsáveis pela manutenção do seu microambiente (MORRISON & SPRADLING, 2008*)*. Na pele, foram identificados três nichos diferentes de EPSC:

(i) camada basal da epiderme, (ii) bulbo dos folículos pilosos (presente em camundongos, mas não em humanos) e (iii) base do ducto das glândulas sebáceas (FUCHS, 2008; HSU *et al*., 2014; YANG *et al.,* 2017. Fuchs & Blau (2020) apontam a existência de um nicho também no ducto das glândulas sudoríparas. As células localizadas em nichos diferentes possuem marcadores e funções distintos.

As EPSC da camada basal são responsáveis por se autorrenovarem e dar origem às células dos estratos localizados superiormente a ela que irão findar em descamação. Em poucas semanas, as células da camada basal se renovam quase que por completo, mantendo seu estoque de células-tronco. As células-tronco dos folículos pilosos participam na regeneração do próprio folículo. Sua atividade varia conforme o crescimento e degeneração do pelo, alternando períodos de atividade com períodos de quiescência. Não participam da manutenção do estado fisiológico da pele. Já as células-tronco das glândulas sudoríparas apresentam comportamento principalmente quiescente (FUCHS & BLAU, 2020). Embora tenham marcadores e funções diferentes, todos os *pools* de EPSCs contribuem para a homeostase epidérmica e cicatrização de feridas. Entretanto, a forma como as EPSCs se comportam na presença de lesões com o objetivo de repará-las varia de acordo com o nicho e também da sua proximidade com o ferimento.

Quando ocorre uma lesão tecidual, as EPSC tanto da camada basal quanto dos folículos pilosos e glândulas sebáceas são recrutadas. O seu destino e o seu potencial de diferenciação são ampliados, ou seja, se um dos nichos de células-tronco é danificado, células-tronco de outros nichos são deslocadas para reparar o dano. Nessa situação, elas perdem os marcadores que as identificam e passam a assumir as características das células que precisam ser repostas. Em algumas situações, células progenitoras unipotentes voltam a adquirir a propriedade multipotente e células já comprometidas com a diferenciação retornam ao um estado semelhante a células-tronco para atender às demandas da cicatrização. Entretanto, essas células não se tornam componentes permanentes do epitélio. Passado um certo tempo, elas retornam às suas características originais em um fenômeno chamado dediferenciação. A mudança no fenótipo das células-tronco parece atender à necessidade de reparação do dano ocorrido e, após o retorno às condiçõeshomeostáticas da pele, elas

voltam a fazer parte do *pool* original de onde foram recrutadas (FUCHS & BLAU, 2020; YAN *et al*., 2019).

ETAPAS DA CICATRIZAÇÃO TECIDUAL

Uma ferida é definida como um dano ou descontinuidade da estrutura anatômica da pele e consequente perda de suas funções normais (ATIYEH, et al., 2002). Ela pode ser uma simples interrupção da integridade epitelial ou ser mais profunda, estendendo-se ao tecido subcutâneo com danos a estruturas mais profundas como tendões, músculos, vasos, nervos, órgãos parenquimatosos e ossos. As feridas que expõem tecidos que normalmente não são vistos são chamadas de abertas ou externas e precisam ser reparadas para que a pele recupere suas funções normais. A cicatrização consiste no restabelecimento da continuidade da epiderme, de forma que o tecido que se diferencia atue como barreira física, química e bacteriana, uma das funções vitais da pele (RITTIÉ, 2016).

A capacidade de cicatrizar feridas é uma característica de sobrevivência importante para as espécies, constituindo uma vantagem evolutiva dos mamíferos. O processo de cicatrização exige uma expressão integrada de várias quimiocinas, citocinas, fatores de crescimento e tipos celulares que estão presentes na ferida desde a lesão tecidual até os eventos finais da cicatrização. Durante todo o processo, sua expressão varia de modo temporal e quantitativo. São produzidos por células presentes no local da ferida e atuam de forma parácrina e autócrina.

A cicatrização de uma ferida pode acontecer por regeneração ou reparo tecidual. Quando ocorre a regeneração, o tecido de reconstrução é igual ao do tecido sadio. Isso pode ser observado na epiderme superficial, nas mucosas ou pele fetal. No reparo tecidual, ocorre o preenchimento da ferida com fibrose ou tecido cicatricial (REINK & SORG, 2012)

Os tecidos possuem tempos diferentes de cicatrização. Ainda assim, as feridas podem ser classificadas em aguda e crônicas de acordo com a forma que

se estabelecem e evoluem. As feridas agudas cicatrizam dentro do período esperado e sem complicações. As feridas crônicas são aquelas que não cumprem a progressão dos estágios normais de cicatrização e o dano estabelecido no tecido não é reparado na ordem e tempo esperados. Vários fatores podem concorrer para a interrupção e consequente prejuízo de uma cicatrização normal. Infecção, hipóxia tecidual, necrose, exudatos e níveis excessivos de citocinas inflamatórias podem prolongar uma ou mais fases da cicatrização tornando a ferida crônica (VELNAR *et al*., 2009).

Após ocorrida a lesão, para que se reestabeleça a condição anatômica e funcional, ou seja, a cicatrização, as seguintes etapas se fazem necessárias nos tecidos acometidos: coagulação e hemostasia, fase inflamatória, fase proliferativa e fase de remodelação (Figura 3). Essas fases são sequenciais, sobrepostas e interdependentes, de forma que em áreas diferentes da mesma ferida, podem ser observadas fases distintas da evolução cicatricial. A progressão para a etapa seguinte depende do sucesso das etapas anteriores. Assim, a deficiência em qualquer das etapas da cicatrização determina o insucesso do evento (EMING *et al*., 2014).

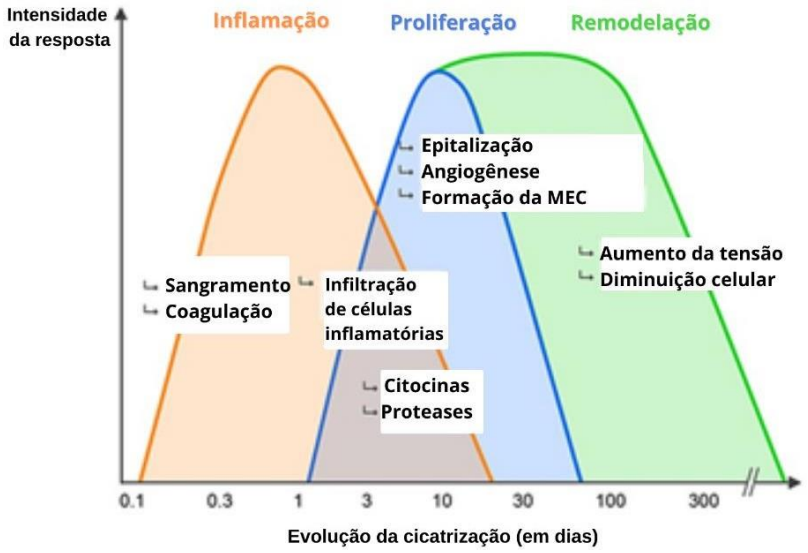

Figura 3 – Sequência temporal das fases da cicatrização epitelial. Percebe-se a interposição de fases. MEC: matriz extracelular (Rittiè, 2016)

COAGULAÇÃO E HEMOSTASIA

A primeira fase da cicatrização acontece com o objetivo de prevenir a hemorragia, proteger o sistema vascular e formar uma matriz para sustentar as células que estarão presentes nas próximas fases da cicatrização. Ela começa imediatamente após a lesão e termina em poucas horas, sendo as plaquetas as principais responsáveis pelos eventos desta fase.

Uma vez que a lesão se estabelece na epiderme, ocorre um dano microvascular com consequente extravasamento de sangue e linfa. Esse líquido preenche a ferida com um tampão que contêm citocinas e fatores de crescimento. As duas vias da cascata de coagulação são ativadas para que ocorra a agregação plaquetária. As células danificadas da pele liberam fatores de coagulação que ativam a via extrínseca. Já a via intrínseca é ativada pela agregação de trombócitos e a exposição dos mesmos ao colágeno e componentes da matriz extracelular (MEC). O coágulo formado contém fibronectina, fibrina, vitronectina e trombospondina e constitui uma matriz provisória que atua como um esqueleto de suporte para a migração de leucócitos, queratinócitos, fibroblastos e células endoteliais, além de ser uma reserva de fatores de crescimento.

A perda sanguínea inicial é limitada por um reflexo neuronal, através do qual os vasos danificados são contraídos pela ação de células musculares lisas. Embora a vasoconstrição ocorra como uma forma de proteção, a sua persistência leva à hipóxia, aumento da glicólise e mudança no pH, determinando um relaxamento passivo dos vasos. As plaquetas liberam grânulos densos contendo aminas vasoativas, o que leva à vasodilatação e aumento da permeabilidade vascular. Essa vasodilatação permite que trombócitos se estabeleçam na matriz provisória já formada. Nela também passam a ser encontrados leucócitos que chegam ao local da ferida atraídos por fatores quimiotáticos presentes nos grânulos alfa das plaquetas que contêm outros fatores de crescimento e citocinas, por exemplo, fator de crescimento derivado das plaquetas (PDGF), fator de transformação do crescimento (TGF-β), fator de crescimento epidérmico (EGF) e fator de crescimento semelhante à insulina (ILGF). Macrófagos, células endoteliais e fibroblastos são quimioatraídos

posteriormente para a ferida. Dessa forma, o conteúdo dos grânulos alfa se comporta como estimulante das demais etapas do processo cicatricial. Plaquetas e leucócitos juntos, através da liberação de citocinas e fatores de crescimento dão início à fase inflamatória, estimulam a síntese de colágeno, ativam a transformação de fibroblastos em miofibroblastos, dão início à angiogênese e preparam o processo de reepitelização. A vasodilatação pode ser observada nas feridas como os sinais clínicos de hiperemia e edema.

2.3.2.2. FASE INFLAMATÓRIA

A resposta inflamatória aguda é parte integrante da imunidade e é desencadeada em resposta a uma ameaça à homeostase. Ela ocorre com o objetivo principal de remover patógenos e iniciar a cicatrização de feridas, sendo um processo finito que se resolve via apoptose e subsequente eliminação das células inflamatórias ativadas (FORBES & COOPER, 2013).

Dentro do processo de cicatrização, a fase inflamatória constitui a resposta celular e estabelece uma barreira imune contra microrganismos invasores. Ela é dividida em fase inflamatória precoce (que se caracteriza pela presença de neutrófilos) e tardia (caracterizada pelos macrófagos).

A fase inflamatória precoce começa logo após o final da coagulação, ativa a cascata do complemento e inicia outros eventos moleculares. As primeiras células a infiltrarem a lesão são os leucócitos, especialmente os neutrófilos. Eles chegam na ferida nas primeiras 24-36h após a lesão atraídos por produtos das plaquetas como quimiocinas (TGF-β), componentes do complemento (C3a C5a) e peptídeos formilmetionila produzidos por bactérias. Atraídos por esses compostos, os neutrófilos circulantes no sangue, perdem velocidade de deslocamento e se aderem à parede do vaso sanguíneo. Mudam de forma tornando-se achatados e saem do vaso sanguíneo em direção ao tecido passando por entre as células endoteliais, processo conhecido como diapedese (FALANGA, 2005). Para que esse evento aconteça, os pericitos tem especial importância, uma vez que produzem moléculas de adesão (VCAM-1, E-selectina e ICAM-1) que permitem aos leucócitos aderirem à parede do vaso sanguíneo.

À medida que os neutrófilos migram, o gradiente de quimiocinas aumenta. Nos tecidos, os neutrófilos secretam grande quantidade de citocinas pró-inflamatórias, tais como TNF- α (fator de necrose tumoral α), IL-1β (interleucina 1β e IL-6 (interleucina 6), aumentando a reposta inflamatória local. Estimulam também VEGF (aumento da angiogênese) e IL-8 (interleucina 8) (estímulo à migração de mais neutrófilos e aumento da expressão de moléculas de adesão por células endoteliais). Os neutrófilos também atuam fagocitando bactérias, corpos estranhos e restos celulares do tecido danificado. Liberam substâncias antimicrobianas (peptídeos catiônicos e eicosanóides) e proteinases (elastases, catepsina G, proteinase 3 e ativador de plasminogênio semelhante a uroquinase). A fagocitose é uma etapa crucial na cicatrização. Quando a carga bacteriana é muito grande (aproximadamente 10^5 bactérias por grama de tecido) é provável que os leucócitos não consigam eliminá-la adequadamente. Sendo assim, a cicatrização não prossegue e se caracteriza como crônica (LADEIRA et al., 2011).

À medida que as bactérias vão sendo fagocitadas, os neutrófilos vão se tornando células desnecessárias e o seu excesso precisa ser eliminado. Isso acontece por extrusão ou por apoptose, o que permite que eles sejam retirados sem que haja danos teciduais adicionais e nem que a reposta inflamatória seja potencializada. Os corpos apoptóticos resultantes e as células remanescentes são eliminados também por fagocitose, agora realizada pelos macrófagos.

A fase inflamatória tardia se estabelece 48-72h após a lesão e caracteriza-se pela presença dos macrófagos. Rodero et al. (2014) afirmam que uma grande quantidade de monócitos invade a ferida juntamente com os neutrófilos, ainda no início da fase inflamatória. Eles são atraídos por fatores de coagulação, componentes do complemento, citocinas (por exemplo, PDGF, TGF-β), leucotrieno B4, fator plaquetário IV, elastina e produtos da degradação do colágeno. Apesar de realizar fagocitose assim como os neutrófilos, os macrófagos têm uma vida útil maior e agem em pH baixo, conferindo uma vantagem em relação às primeiras células que chegam na ferida. Os macrófagos possuem grande reserva de fatores de crescimento, principalmente TGF-β, além de outros mediadores como TGF-α, bFGF, PDGF, VEGF, fator de crescimento

semelhante ao EGF de ligação à heparina (HBEGF), fator de crescimento de fibroblasto (FGF) e colagenase. Esses componentes permitem a ativação de queratinócitos, fibroblastos e células endoteliais, sendo esses três tipos celulares presentes na próxima fase da cicatrização.

Os macrófagos são essenciais para que ocorra a transição da fase inflamatória para a fase de proliferação. A sua ausência na cicatrização resulta em baixa capacidade de formação tecidual, hemorragia e falha na progressão para a fase seguinte. Em condições fisiológicas, a maior parte dos macrófagos presentes nos tecidos são macrófagos residentes (que tem origem embrionária a partir do fígado fetal e saco vitelínico). Quando ocorre dano, o tecido é invadido por macrófagos originados a partir dos monócitos circulantes (e, por isso, de origem hematopoiética). Vindos do sangue, eles infiltram o tecido por vias moleculares patógeno-específicas ou por estímulos moleculares associados ao dano tecidual. Nos estágios mais precoces da cicatrização, quem se diferencia é o macrófago M1. Ele é associado à atividade fagocítica de microrganismos, restos apoptóticos e tecidos necrosados e à produção de mediadores pró-inflamatórios a saber, IL-1β, TNF-α e IL-6. À medida que a cicatrização avança, os macrófagos M1 são transmutados no tipo M2, que tem um perfil oposto ao macrófago M1. Estão envolvidos na síntese de mediadores anti-inflamatórios (IL-10 e TGF-β), produção de MEC e na iniciação dos processos de proliferação de fibroblastos e angiogênese, sendo esta última estimulada pelo recrutamento de CT endoteliais (LADEN *et al*., 2016). Também são considerados responsáveis pela limpeza da ferida, uma vez que realizam a fagocitose dos neutrófilos, bactérias e restos celulares (BONIAKOWSKI *et al*., 2017). Se a transição de macrófago M1 para M2 não ocorre, se estabelece a cronicidade da ferida, como visto nas úlceras diabéticas.

Muitos eventos da cicatrização são atribuídos a moléculas produzidas por determinadas células, mas muitas ações celulares ou de citocinas podem ser assumidas por outros tipos celulares. Tal fato é observado em camundongos nos quais os macrófagos são ausentes. Nesses animais, as feridas são reparadas em um tempo similar aos animais selvagens. Isto indica que a função dos macrófagos foi realizada por outro tipo celular. Além disso, não foram observadas cicatrizes nos camundongos sem macrófagos, o que permite o questionamento do impacto da resposta inflamatória no processo de

cicatrização.

Os linfócitos são as últimas células que chegam na ferida, cerca de 72h após a lesão, atraídos pela interleucina-1 (IL- 1), componentes do complemento e produtos da quebra de imunoglobulinas G. A IL-1, além de atrair os macrófagos, também interfere na regulação da colagenase necessária posteriormente na fase de remodelação do colágeno e componentes da MEC e sua degradação.

FASE PROLIFERATIVA

Começa após o estabelecimento da hemostasia e de uma resposta imune eficiente. Ela se inicia no terceiro dia após a lesão e dura, pelo menos, duas semanas. Os objetivos dessa fase consistem em cobrir a superfície da ferida, formar o tecido de granulação e restaurar o leito vascular.

Os fibroblastos e miofibroblastos do tecido circundante são estimulados a proliferar nos três primeiros dias após a lesão e são atraídos para a ferida por citocinas regulatórias, como TGF-β, PDGF e IFN-α (interferon α), produzidas pelas plaquetas e células inflamatórias. Uma vez na ferida, os fibroblastos se multiplicam abundantemente e produzem fibronectina, proteoglicanas e procolágeno tipo 1 e 3 que, juntos, constituem a base para a nova matriz do tecido conectivo. Eles preenchem a fenda presente no tecido e aumentam a força mecânica da ferida. Ao final da primeira semana, existe grande quantidade de MEC que é essencial para a migração celular. A proliferação dos fibroblastos diminui sucessivamente, estabelecendo-se um equilíbrio entre síntese e degradação da MEC. Os fibroblastos mudam o seu fenótipo para miofibroblastos que contêm grossos feixes de actina logo abaixo da membrana plasmática. Eles são responsáveis pela emissão de pseudópodes que se ligam à fibronectina e colágeno da MEC. Nesse momento, as bordas da ferida se aproximam por contração dos pseudópodes. Os fibroblastos em excesso são eliminados por apoptose.

Quando na ferida, os fibroblastos produzem colágeno que exerce papel fundamental nas fases proliferativa e de remodelação atuando como base para a formação da MEC. Uma derme não cicatrizada apresenta 80% de colágeno tipo 1 e 25% de colágeno tipo 3. Já o tecido de granulação expressa 40% de colágeno tipo 3.

Angiogênese e Neovascularização (Vasculogênese)

A formação de novos vasos sanguíneos é de importância fundamental no processo da cicatrização. É um evento que está presente desde estágios muito precoces (logo após a lesão) até a fase final (remodelação). Pode ser diferenciada em angiogênese, que é a formação de novos vasos sanguíneos a partir daqueles já existentes e em neovascularização, que é a formação de novos vasos sanguíneos através do recrutamento de células progenitoras endoteliais (DINH *et al*., 2016). Os vasos formados através da angiogênse tem o objetivo de suprir células que estão se multiplicando rapidamente, enquanto a neovascularização atende à demanda gerada pela hipóxia tecidual.

Para que ocorra a restauração vascular da pele, são necessárias interações complexas entre células e componentes moleculares. Plaquetas, células inflamatórias e CT iniciam os estímulos à angiogênese através da liberação de VEGF, PDGF, FGF, angiogenina, TGF-α e TGF-β que são sinalizadores produzidos em resposta à lesão e hipóxia tecidual. FGF e VEGF apresentam papel regulatório fundamental tanto na neovascularização quanto no reparo dos vasos danificados pela lesão.

A citocina mais importante na angiogênese é o VEGF. Em mamíferos, ela é composta por uma família de cinco membros: VEGF-A, B, C, D e E. Dentre eles, o VEGF-A é o mais importante na cicatrização de feridas e é produzido em resposta à hipoxia tecidual. Atua também aumentando a permeabilidade vascular, o que leva ao aparecimento do edema.

As células endoteliais de vasos já existentes apresentam, na sua superfície, receptores para os fatores de crescimento. Essas células, quando ativadas, secretam metaloproteinases (MMPs) que degradam a lâmina basal e

facilitam a migração celular através da MEC. Elas então proliferam e migram para o centro da ferida direcionadas pelas moléculas de adesão e fatores quimiotáticos. A migração celular em resposta à quimiotaxia é essencial para a angiogênese. Para que ela ocorra são necessárias mudanças na organização do citoesqueleto, transdução de sinal e adesão celular, sendo a adesão celular e a migração eventos inversamente proporcionais. Além da quimiotaxia, a migração celular também é regulada pela mecanotaxia e pela haptotaxia. Esse processo é chamado brotamento (*sprouting*). Os brotos recém-formados originam pequenos canais tubulares que se conectam com outros e formam pequenas alças. Esses vasos amadurecem pela presença de pericitos e células musculares lisas e originam arteríolas ou vênulas. Nesses pequenos vasos o fluxo sanguíneo já pode ser observado, caracterizando a angiogênese. Nas feridas de maior espessura dérmica, a formação dos novos vasos acontece de modo diferente. Os vasos recém-originados formam um anel circular nas margens da ferida do qual partem radialmente outros vasos. O arranjo semelhante ao sol, deu a esse processo o nome de sola cútis se reficientis (Figura 4).

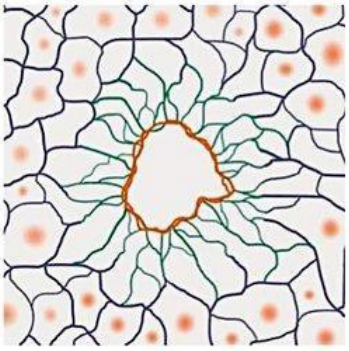

Figura 4 - Representação esquemática dos vasos recém-formados de uma ferida cutânea em regeneração. O arranjo *sola cútis se reficientis,* mostra vasos circulares (em laranja) ao redor das margens da ferida. Os vasos radiais (em verde) fazem a ligação entre a rede vascular fisiológica e os vasos recém-formados. A microcirculação fisiológica está representada em azul ao redor dos vasos radiais (SORG *et al*., 2017)

Com a contração da ferida, o anel circular interno desaparece. Os vasos radiais formam conexões entre si e com os vasos do tecido sadio, dando origem à nova trama vascular. Em um primeiro momento, a densidade de vasos recém-

formados é grande e, entre eles, estão vasos funcionais e não funcionais. Estes últimos sofrem regressão e são removidos por apoptose (SORG *et al*., 2017).

Os pericitos são células que vem sendo apontadas como importantes na cicatrização tecidual. Eles formam uma barreira capilar, regulam o fluxo sanguíneo, desenvolvem e estabilizam o endotélio do capilares recém-formados. Também atuam de maneira parácrina regulando as respostas imunes e os processos associados a formação de escaras e fibroses. São os principais produtores de moléculas de adesão que facilitam a diapedese dos neutrófilos logo após o estabelecimento da lesão. Os pericitos tem função anti-inflamatória através da inibição da ativação antígeno-específica de Células T recrutadas por quimiocinas. Podem ainda se diferenciar em fibroblastos, sendo que a proliferação de fibroblastos presentes nas escaras hipertróficas pode ser devida à alta sensibilidade de pericitos (ou miofibroblastos diferenciados a partir deles) em resposta à hipóxia, o que leva a oclusão (total ou parcial) dos microvasos.

Distúrbios na angiogênese podem levar à formação de feridas crônicas, como as vistas nos PD. Na presença de hiperglicemia, inflamação persistente e deficiência na produção de fatores de crescimento, por exemplo, as células-tronco podem não ser ativadas em quantidade suficiente para promover angiogênese adequada. Visto que as células-tronco exercem efeito parácrino nas células da ferida através da produção de moléculas pró-angiogênicas (VEGF, HGF – fator de crescimento de hepatócitos, bFGF, EGF, TGF-β, IGF-1), este evento pode não acontecer de forma eficiente.

Os fatores estimulantes atuam em equilíbrio nas células epiteliais junto com os fatores inibidores da angiogênse, a saber, os esteróides e a angiostatina. Tanto inibidores quanto estimuladores atuam de forma direta e indireta nas células endoteliais ativando mitoses, promovendo deslocamento e estimulando as células residentes a produzir mais fatores de crescimento celular.

Contrariando vários estudos, alguns autores afirmam que as feridas cicatrizam de forma normal, apesar de angiogênese reduzida. De fato, feridas em mucosas e em pele fetal apresentam menor grau de angiogênese comparadas àquelas em pele adulta e evoluem sem deixar cicatriz. Essa característica pode estar relacionada a menor resposta inflamatória e uma maturação mais rápida dos vasos sanguíneos recém-formados. DiPietro (2016) afirma que se a perfusão nutritiva é satisfatória, um número pequeno de vasos

sanguíneos pode ser suficiente para a regeneração tecidual.

Epitelização

As feridas cutâneas fecham por reposição epitelial e contração da ferida. Dependendo da espécie, o processo da cicatrização é caracterizado pela predominância de um dos eventos. Nos roedores, a cicatrização acontece principalmente por contração. Já nos humanos, a reepitelização é responsável por 80% do fechamento da ferida (SORG *et al*., 2017)

De acordo com sua profundidade, uma ferida pode ser classificada como sendo de espessura parcial ou de espessura total. As feridas de espessura parcial envolvem epiderme e parte da derme e podem ainda ser divididas em superficiais e profundas a depender da quantidade de derme envolvida. A cicatrização de feridas de espessura parcial (superficial ou profunda), acontece por primeira intenção, ou seja, reepitelização, e os apêndices regeneram-se integralmente. Já as feridas de espessura maior, com destruição da derme, epiderme e estruturas mais profundas, cicatrizam por segunda intenção, isto é, a reparação da perda tecidual se inicia pela formação do tecido de granulação e, a partir dele, é formada uma cobertura epitelial.

Ainda pode ser observada a cicatrização por terceira intenção. Ela acontece em situações mais complexas, por exemplo em condições sépticas, onde a ferida é deixada intencional e temporariamente aberta até que a condição inflamatória regrida e ela possa ser fechada.

Feridas superficiais, pequenas e limpas geralmente apresentam fases hemostáticas e inflamatória de curta duração. O tampão é limitado a fechar a ferida e a quantidade de restos celulares é pequena. Já as feridas mais profundas, largas e contaminadas passam mais tempo nas etapas iniciais, como hemostasia e remoção de tecido necrótico, antes de começar a produção de tecido de granulação.

A epitelização acontece quando células epiteliais da borda da ferida aumentam a sua atividade mitótica e migram formando uma única camada de

células sobre a área lesionada. As células em migração unem-se à matriz provisória abaixo delas e param a migração quando se encontram. A partir desse momento, uma nova lâmina basal começa a ser formada. Ela é dependente de algumas características: local, profundidade, tamanho, contaminação microbiana, condições de saúde do paciente, genética e epigenética.

A reepitelização começa poucas horas após a lesão. Queratinócitos quiescentes em forma de “pedra arredondada” mudam o seu fenótipo para queratinócitos migratórios. Na espécie humana, esse processo parece se originar nas unidades pilo-sebáceas, glândulas écrinas sudoríparas, lâmina externa dos folículos pilosos, pequenos nichos da epiderme interfolicular e em células das bordas da ferida, ou seja, locais onde são encontradas CTMs. A grande maioria das células envolvidas na reparação tecidual vem das unidades pilo-sebáceas e das glândulas sudoríparas. Apenas uma pequena porção (cerca de 10%) provem de células das margens da ferida. A posição dos folículos pilosos parece estar configurada especificamente para permitir uma cicatrização eficiente. Nenhum foco de crescimento precisa migrar mais do que metade da distância que separa dois anexos antes de encontrar outro foco de crescimento movendo-se em direção oposta. Em humanos, isso representa uma distância de aproximadamente 500 µm e a atividade é concluída em um período de 8-10 dias (RITTIÉ *et al.*, 2013). Também nos humanos, todas as células da camada externa das glândulas sebáceas e da bainha externa da raiz do folículo piloso expressam o marcador de proliferação celular Ki-67 por pelo menos 5 dias após o ferimento (RITTIÉ *et al.*, 2016).

O preenchimento de uma ferida epidérmica pelos queratinócitos em migração foi descrita pelo termo “células saltantes” (*leapfrogging cells*). Elas passam uma sobre as outras e chegam ao leito da ferida ainda sem atividade migratória. Outros autores já descrevem a existência de células líderes ou até mesmo fileira completas de células que levam junto com elas outras células para migrar sobre a ferida.

Outros três mecanismos parecem estar envolvidos na epitelização: a língua epidérmica, rastejamento lamelipodial e embaralhamento celular. A língua epidérmica é formada pela primeira fileira de queratinócitos adjacentes à ferida. Eles modificam o seu citoesqueleto e avançam sobre a língua para se disseminar

sobre a ferida. Retiram fibrina, fibronectina e vitronectina do coágulo sanguíneo (rastejamento lamelipodial), posicionando-os sobre a matriz da ferida. Curiosamente, os queratinócitos da primeira fileira não migram centripetamente em direção ao centro da ferida. Eles alteram sua forma, perdem o contato célula-célula, trocam de posição deixando a linha de frente das bordas da ferida (embaralhamento celular).

Os queratinócitos que chegam no centro da ferida tem o seu processo migratório interrompido e passam a estabelecer contato com outras células. Dessa forma, a cobertura da ferida se completa e a adesão entre células começa a ser formada. Os queratinócitos voltam ao seu aspecto original (quiescente) de "pedra arredondada" seguido pela estratificação epidérmica.

Além das propriedades dos queratinócitos, uma característica importante para o sucesso da epitelização é a composição adequada da MEC, pois é através dela que os queratinócitos irão migrar.Três fatores podem interferir negativamente na epitelização: (i) infecção (duração e intensidade da fase inflamatória), (ii) cornificação de queratinócitos (contato com o ar) e (iii) leito de migração (MEC) inadequado. O primeiro fator pode ser controlado pelo uso de antibióticos e o segundo pelos avanços nos materiais e técnicas de curativos. Sobre a base de migração dos queratinócitos, ainda não existem relatos de procedimentos eficazes na sua correção.

2.3.2.3.3. Formação do tecido de granulação

É a última etapa da fase de proliferação. Substitui a matriz provisória anteriormente formada basicamente por fibrina e fibronectina. É chamado de tecido de granulação devido à alta densidade de células que ele apresenta, a saber, fibroblastos em proliferação, granulócitos, macrófagos, capilares, além de feixes de colágeno tipo I frouxamente organizados, fibrinogênio, fibronectina e ácido hialurônico. É altamente vascularizado, o que aparece clinicamente como uma região hiperemiada, podendo ser traumatizado com facilidade.

A célula predominante é o fibroblasto que produz colágeno e componentes da MEC (fibronectina, proteoglicanas, glicosaminoglicanas e ácido hialurônico). Eles se alinham no mesmo eixo da fibronectina, assim como o

colágeno que produz. Com o aumento do tecido de granulação, as fibras de colágeno e fibroblastos tornam-se orientadas paralelamente à junção dermoepidérmica e ao longo das linhas de estresse formadas (RITTIÉ, 2016).

A MEC funciona como um esqueleto para a adesão celular. Seus componentes regulam e organizam o crescimento, deslocamento e diferenciação das células que estão sobre ela. Dessa forma, o fibroblasto é o responsável pela construção da matriz provisória na qual ele mesmo irá migrar e se organizar. A composição da MEC muda com o tempo e é determinante para a maturação dos fibroblastos e transformação dos mesmos em miofibroblastos de forma que, no final dessa etapa, o número de fibroblastos diminui porque grande parte deles diferenciou-se em miofibroblastos. Os que não são mais necessários sofrem apoptose.

Sabe-se que a população de fibroblastos é uma população heterogênea. Eles não apresentam os mesmos marcadores celulares. Fibroblastos residentes em diferentes locais da pele apresentam diferentes origens embriológicas. Por isso, é provável que outras propriedades da matriz extracelular (por exemplo, composição bioquímica) influenciem no fenótipo dos fibroblastos e, por consequência, na formação do tecido de granulação e tecido cicatricial (RITTIÉ, 2016).

Butterworth (1992) apud Rittié (2016) observou que o tecido de granulação em feridas de espessura total se organiza em camadas. A parte mais inferior é uma camada de fibroblastos (composta de protomiofibroblastos e miofibroblastos). Acima dela existe uma camada vascular, onde podem ser vistos vasos capilares, células inflamatórias e fibroblastos. Em direção à superfície, está uma camada de tecido conjuntivo frouxo avascular com poucas células, mas nenhuma célula endotelial nem capilares. Na camada superficial são encontradas fibrina e células mortas. À medida que a cicatrização avança, a espessura das camadas de fibroblasto e capilares tende a aumentar, enquanto a camada superficial fica mais fina.

FASE DE REMODELAÇÃO

É a última fase do processo de cicatrização e nela um novo epitélio é desenvolvido. Todos os processos e células que foram estimulados

anteriormente voltam a tornar-se inativos. Ocorre a formação do tecido final do reparo tecidual que é representado por uma cicatriz de colágeno. A espessura da pele tende a voltar ao normal, assim como a MEC e a densidade de vasos sanguíneos (RITTIÉ, 2016). Pode durar de um a dois anos e, para que seja concluída com sucesso, é preciso um equilíbrio entre degradação e síntese.

A síntese da MEC se inicia ao mesmo tempo que o tecido de granulação, tanto na fase proliferativa quanto de remodelação. Nesta etapa, a MEC sofre importantes modificações. O colágeno tipo III que foi produzido na fase proliferativa é substituído por colágeno tipo I, caracterizado por feixes mais espessos e mais fortes. Ele difere em organização do colágeno observado na pele hígida. Nela, a trama se apresenta com aspecto reticular, enquanto no tecido cicatricial os feixes se organizam paralelamente. O ácido hialurônico e a fibronectina são degradados. A força de tensão da ferida aumenta proporcionalmente ao acúmulo de colágeno. A síntese e degradação do colágeno e da MEC acontecem continuamente e ambos tendem a se equilibrar em três semanas. Eles são degradados por ação de MMPs produzidas por neutrófilos, macrófagos e fibroblastos. Aos poucos, os inibidores das MMPs aumentam sua atividade e novo acúmulo de MEC ocorre. A primeira deposição de colágeno é altamente desorganizada, porém a segunda, que acontece nos estágios finais da fase de remodelação é mais orientada.

A contração da ferida que já havia começado na fase proliferativa, torna-se mais pronunciada. Logo após a lesão, os fibroblastos da borda da ferida são ativados por fatores de crescimento. Estimulados pela tensão mecânica e por PDGF eles transformam-se em protomiofibroblastos. Estes, por sua vez, são estimulados também pela tensão mecânica e TGF-β, em aproximadamente 4 dias após a lesão, miofibroblastos são encontrados na ferida.

O tecido conectivo subjacente diminui de tamanho e aproxima as bordas da ferida devido à interação dos fibroblastos com MEC. Nessa fase PDGF, TGF-β e FGF se apresentam como fatores regulatórios importantes. A densidade de fibroblastos e macrófagos diminui por apoptose. O crescimento dos capilares pára, a circulação sanguínea local diminui, assim como a atividade metabólica.

O resultado é uma cicatriz com menos vasos sanguíneos, menor número de células e maior força de tensão. O tecido cicatrizado não possui apêndices epidérmicos (folículos pilosos e glândulas sebáceas), nem *rete pegs* que são responsáveis pela grande adesão entre derme e epiderme.

DIABETES E SUA INFLUÊNCIA NA CICATRIZAÇÃO DE FERIDAS

Diabetes mellitus (DM) é um importante problema de saúde mundial que apresenta números alarmantes e crescentes. A Federação Internacional de Diabetes (*International Diabetes Federation*, IDF) estimou que, em 2017, 8,8% da população mundial com idade entre 20 a 79 anos de idade (424,9 milhões de pessoas) vivia com diabetes. De acordo com as estimativas atuais, o número de pessoas com diabetes deve ser superior a 628,6 milhões em 2045. Cerca de 79% dos casos estão em países em desenvolvimento. De acordo com a Sociedade Brasileira de Diabetes, no Brasil, atualmente, há mais de 13 milhões de diabéticos, o que representa 6,9% da população.

Esse aumento considerável e persistente está associado a diversos fatores como mudança de hábitos nutricionais, sedentarismo, excesso de peso, crescimento e envelhecimento da população, urbanização crescente e maior sobrevida dos pacientes diabéticos. As internações hospitalares em consequência das complicações do diabetes representam um custo de bilhões de dólares anuais que impacta o sistema de saúde de todos os países, independente do seu grau de desenvolvimento. Porém, em países subdesenvolvidos esse custo possui uma maior representatividade, pois soma-se ao custo direto das internações hospitalares, os custos indiretos de incapacitações (temporárias ou permanentes) e mortalidade prematura decorrentes das complicações da doença (*Global Burden of Disease*, 2016).

A diabetes é uma doença crônica metabólica caracterizada pela hiperglicemia resultante da não produção da insulina ou de sua ação ineficiente. A insulina é um hormônio produzido pelas células β do pâncreas que permite a entrada das moléculas de glicose nas células, uma vez que, devido a sua estrutura molecular, a glicose não consegue fazer a passagem pela bicamada

lipídica por transporte passivo. É necessário que a insulina se ligue à uma proteína transmembrana para que ela permita a internalização da glicose. Quando ocorre destruição das células β do pâncreas a diabetes é classificada como tipo 1, sendo o portador totalmente dependente de insulina exógena. Essa destruição pode ocorrer de forma auto-imune (mais comum) ou de forma idiopática. A diabetes tipo 2 é mais comum que o tipo 1 e representa cerca de 85-90% dos casos. É caracterizada por distúrbios na secreção e ação da insulina, mas não envolve destruição auto-imune como no tipo 1. A necessidade da insulina exógena é variável, podendo a glicemia ser mantida nos níveis normais com o controle da alimentação e prática de exercícios físicos. O diagnóstico diferencial entre esses dois tipos é de relativa facilidade e se faz, principalmente, pelos achados clínicos. Outros tipos menos comuns de diabetes têm sido relatados. Neles existem defeitos genéticos das células beta e da ação da insulina, doenças degenerativas do pâncreas, diabetes relacionado a outras endocrinopatias e diabetes medicamentosa. Também pode ocorrer a diabete gestacional, que aparece pela primeira vez durante a gestação. Ocorre tolerância diminuída a carboidratos, podendo variar sua intensidade de acordo com a paciente e persistir ou não após o término da gestação (GROSS *et al*. 2002).

Os sintomas da diabetes são mais expressivos quando não há controle da glicemia. As complicações não são raras e sua frequência é diretamente proporcional à idade do paciente e o tempo de evolução da doença. Incluem doenças cardiovasculares e cerebrovasculares, retinopatia, nefropatia e úlceras dérmicas, especialmente aquelas que se desenvolvem nos pés. São feridas onde há perda do epitélio, podendo se aprofundar em direção à derme e hipoderme. Em casos mais severos, envolvem ossos e músculos. Caracterizam-se pela difícil cicatrização e tornam crônicas aumentando as possiblidades de infecção local e progressão para regiões mais superiores. A evolução da infecção da ferida culmina com amputação dos dedos, do pé ou, até mesmo, de todo o membro inferior. As úlceras dos PD acometem cerca de 15% dos indivíduos diabéticos e 50% de todas as amputações de membros inferiores acontecem por complicações dos PD, sendo os maiores motivos para atendimentos hospitalares quando comparados às outras complicações, representando quase 50% das internações relacionadas à diabetes (AHMAD, 2016).

A demora na cicatrização nas feridas nos pés dos diabéticos acontece devido à várias alterações celulares e moleculares. Segundo Patel *et al*. (2019), nos diabéticos, todas as fases do processo de cicatrização são prejudicadas. Os principais fatores que levam à ocorrência das feridas dos PD são a neuropatia periférica e a insuficiência vascular. Dos pacientes que desenvolvem as úlceras nos pés, 20% apresentam prévia doença oclusiva arterial, cerca de 50% já são acometidos por neuropatia periférica e 80% possuem ambas as condições. Associada à deficiência imunológica do paciente diabético, as feridas se estabelecem e ganham caráter de cronicidade. Qualquer trauma que leve à formação de úlceras cutâneas é um evento que predispõe a complicações (AHMAD, 2016; BANDYK, 2018).

A neuropatia é a causa mais comum das úlceras nos PD (HARTHUR & BOULTON, 2007). Ela compromete componentes motor, sensorial e autônomo do sistema nervoso periférico. O comprometimento motor afeta os músculos intrínsecos do pé, o que leva a um desequilíbrio entre os grupos musculares flexores e extensores e consequente pressão sobre a região anterior do pé, o que leva ao aparecimento deformidades ósseas. Essas deformidades tornam as partes afetadas mais proeminentes e menos adaptadas aos calçados disponíveis no mercado. Ocorre trauma consequente ao atrito devido a não adaptação entre os pés e os calçados e formação de úlcera na pele. A neuropatia sensorial prejudica a percepção de estímulos referentes a dor, pressão e toque, potencializando a possibilidade de formação de feridas pelas deformidades ósseas. O paciente perde a capacidade de diferenciar sensações térmicas e pode relatar sensações de queimação, formigamento e dor radiada começando pelos dedos (AHMAD, 2016). Já o comprometimento autônomo, prejudica a resistência pré-capilar por destruição da inervação simpática arterial. Em consequência aos danos na autorregulação do capilar, ocorre resposta inflamatória, possível edema e isquemia funcional causada pela privação de oxigênio e nutrientes. A migração de leucócitos também fica alterada (LADEIRA *et al*., 2011). Segundo Ahmad (2016), as camadas íntimas e médias das artérias

de pacientes diabéticos podem acumular cálcio, o que as torna rígidas e não compresíveis.

No entanto, Forbes & Cooper (2013) afirmam haver controvérsia quanto a inclusão da neuropatia como uma complicação microvascular. As alterações nos vasos sanguíneos neuronais são consideradas por alguns pesquisadores como um efeito secundário de um distúrbio neuronal e glial subjacente associado à neuropatia, e não à vasculopatia que, até então, era apontada como causa dessas complicações. Sugere-se que a neuropatia diabética tem como alvo os neurônios sensoriais e autonômicos preferencialmente em relação aos neurônios motores, porém com pouco envolvimento vascular.

Também são observadas mudanças nas células que concorrem para cicatrização tecidual. Os queratinócitos apresentam alterações na capacidade de migração, proliferação, diferenciação e produção de fatores de crescimento. Já os fibroblastos mostram-se com morfologia diferente, alteração negativa na migração e proliferação, pouca capacidade em se diferenciar em miofibroblasto e mudanças na sua função secretora (BREM & THOMIC-CANIC, 2007; PEPPA *et al*., 2009; RAFEHI *et al*., 2010).

Já foi citado que, na regeneração epidérmica, as células-tronco derivam de nichos localizados no bulbo do folículo piloso, nas glândulas sebáceas e no epitélio interfolicular. Nas feridas crônicas dos PD, esses nichos encontram-se desregulados. O *pool* celular é limitado em consequência da inflamação persistente, infecção, hipóxia, isquemia e/ou excesso de exudato, resultando em uma menor participação das CT no processo cicatricial.

Segundo Blakytny & Jude (2006) e Rafehi *et al*. (2010), alguns fatores de crescimento pró-cicatrização apresentam-se diminuídos nas feridas diabéticas, a saber PDGF, FGF, IGF-1, IL-8, IL-10 e TGF-β1. Já os fatores pró-inflamatórios IL-1 e TNF-α apresentam-se aumentados. As MMPs são enzimas responsáveis pela degradação da matriz extracelular. Estão em estreito equilíbrio com seus inibidores plasmáticos e teciduais em condições fisiológicas. Já nas feridas crônicas dos PD, a concentração de MMP-2, MMP-8 e MMP-9 estão aumentadas, assim como seu inibidor tecidual TIMP está diminuído. Esse desequilíbrio gera alterações na concentração de proteínas e fatores de

crescimento da matriz extracelular causando prejuízos na migração tecidual (FALANGA, 2005).

A angiogênese é citada como evento crucial para a recuperação tecidual e também se apresenta diminuída nas feridas crônicas. Em condições fisiológicas, o VEGF é secretado por fibroblastos, macrófagos e queratinócitos e provê suprimento arterial necessário para a reparação da ferida. O VEGF ativa o óxido nítrico sintase (eNOS) na medula óssea que aumenta a produção de óxido nítrico (NO). Este, por sua vez, estimula a liberação de células progenitoras endoteliais (EPCs) para a circulação. Uma vez na circulação, elas são atraídas para o local da ferida por SDF-1α (fator derivado de células estromais 1α), produzidos por queratinócitos e miofibroblastos. Nos diabéticos, ocorre uma menor atividade de eNOS e menor produção de SDF-1α. Como consequência, menor estímulo para liberação de células progenitoras endoteliais e menor taxa de angiogênese (RAFEHI, 2010).

Os tratamentos das úlceras dos PD visam aumentar a vascularização local e romper as barreiras fisiológicas que impedem a cicatrização. O sucesso do tratamento depende de vários fatores, pois acredita-se que cerca de 100 fatores distintos colaborem para dificultar a cicatrização. Realizar o tratamento visando cada um dos fatores individualmente, parece algo impossível pelo tempo demandado e pela interdependência entre eles, mostrando que, a abordagem individualizada parece não ser a melhor solução. Tomando como referência as fases da cicatrização tecidual citadas anteriormente, as feridas do pé diabético são estagnadas na fase inflamatória, não havendo elementos moleculares e celulares que as permitam evoluir para a fase de remodelamento e formação do tecido cicatricial. Como as CTMs são capazes de agir através da diferenciação celular e também de forma parácrina através da liberação de secretomas contendo moléculas variadas que vão agir nas células vizinhas, elas apresentam um potencial para estimular eventos distintos simultaneamente, permitindo que as fases interdependentes sejam resolvidas de forma endógena.

ESTRESSE OXIDATIVO E DIABETES

O estresse oxidativo (EO) é o resultado do aumento do conteúdo de espécies reativas ao oxigênio (ROS) e/ou espécies reativas ao nitrogênio (RNS) em consequência a um desequilíbrio constante entre a produção de espécies moleculares reativas (principalmente oxigênio e nitrogênio) e agentes antioxidantes (ROSEN *et al*, 2001; EVANS *et al*, 2003). Os superóxidos (radical hidroxila e peróxido de hidrogênio) podem ser citados como exemplo de ROS (ROSEN *et al*., 2001).

De acordo com Creager *et al.* (2013), as ROS, induzem à lesão endotelial, alteração oxidativa das lipoproteínas de baixa densidade (LDL) e indução de genes sensíveis ao redox, incluindo proteínas quimioatrativas de monócitos 1 e moléculas de adesão, tais como moléculas de adesão de células vasculares. Entretanto, a peroxidação lipídica tem sido apontada com umas das principais consequências do EO (LEITE & SARNI, 2003). Trata-se de uma sequência de eventos bioquímicos resultantes da ação dos radicais livres sobre os lipídeos insaturados das membranas celulares, levando à formação de radicais alquilas, alcooxilas e peroxilas, o que compromete sua integridade estrutural, fluidez e permeabilidade, promove falência dos mecanismos de trocas metabólicas, chegando até a morte celular (BENZIE, 1996). A avalição do nível de substâncias reativas ao ácido tiobarbitúrico (TBARS) é apontada por Leite & Sarni (2003) como método eficaz para identificar esses radicais, sendo que níveis elevados de TBARS são identificados em pacientes críticos, com sepse e falência de múltiplos órgãos. Além disso, ela desempenha um importante papel na aterosclerose e complicações do diabetes mellitus (JAIN & LEVINE, 1990).

Segundo Kumar *et al.* (2019), o estresse oxidativo e a inflamação persistente desempenham um papel crucial na progressão das complicações da ferida diabética. A hiperglicemia intracelular induz à superprodução de superóxido pela cadeia de transporte de elétrons da mitocôndria, levando a alterações em vasos de grande e pequeno calibre, bem como no miocárdio. O aumento da produção do ânion superóxido aumenta o EO, o que favorece o desenvolvimento da diabete. Dessa forma, os dois eventos (EO e DM) se retro-alimentam. Além disso, O EO contribui para aterogênese induzindo a

lipoperoxidação e a expressão de várias citoquinas e moléculas de adesão (GOTTLIEB *et al*., 2009).

O aumento da produção de superóxidos causa a ativação de 6 vias principais envolvidas na patogênese das complicações: fluxo da via do poliol, aumento da formação de AGEs (produtos finais de glicação avançada), aumento da expressão do receptor para AGEs e seus ligantes ativadores, ativação da proteína C quinase e hiperatividade da via da hexosamina e da via da ubiquitina. Ele também inativa diretamente 2 enzimas antiateroscleróticas críticas, óxido nítrico sintase endotelial e prostaciclina além da adiponectina sintase. Através dessas vias, o aumento das ROS causa deficiência da angiogênese em resposta à isquemia, ativa uma série de vias pró-inflamatórias e causa alterações epigenéticas de longa duração que conduzem à expressão persistente de genes pró-inflamatórios mesmo após a normalização da glicemia ("memória hiperglicêmica"), aumenta a expressão de fatores inflamatórios e de adesão, a formação de lipoproteína oxidada de baixa densidade e a resistência à insulina. (GIACCO & BROWNLEE, 2010; YUAN *et al*, 2019).

Existem sistemas antioxidantes altamente eficientes que combatem a geração de ROS nos tecidos. Uma das formas é através da prevenção de sua formação. Moléculas quelantes ligam-se a metais livres (como o Fe^{2+} e Cu^{+}) e impedem a formação processos oxidativos catalisados por íons metálicos. Outra forma, é através de enzimas controladoras dos níveis de ROS, a saber, a glutationa peroxidase (GPx), superóxido dismutase (SOD) e catalase (CAT). Elas atuam desativando espécies reativas através da formação de um produto não radical, impedindo a oxidação posterior de outras moléculas (ROSA, 2013)

O maior oxidante intracelular do organismo é a glutationa (GSH). Ela é produzida intracelularmente em todos os tipos celulares, sendo mais abundante no fígado e pulmões. Para sua síntese, é necessário a ação consecutiva de duas enzimas a γ-glutamilcisteína (γ-CGS) e a glutationa sintetase (GSS) (MONTEIRO, 2012). Também pode ser sintetizada através de vias de recuperação que envolvem seu catabolismo ou por reciclagem após sua oxidação pela enzima GPx (FRANCO *et al*., 2007). A maior parte (cerca de 85 a 90%) está no citoplasma, e o restante está presente em organelas como mitocôndrias, peroxissomos, matriz nuclear, e retículo endoplasmático. Sua ação

de detoxificação acontece através da enzima glutationa S-transferase (GST) e das GPXs (MONTEIRO, 2012), sendo que a GPx converte o peróxido de hidrogênio em água. Nos pacientes diabéticos, a concentração de GSH apresenta-se diminuída e complicações da doença, como lesões nervosas periféricas e angiopatias, têm sido associadas à essa depleção e ao consequente aumento das ROS (DINCER *et al*., 2002; FRANCO *et al*., 2007).

A superóxido dismutase (SOD) catalisa a redução do superóxido em peróxido de hidrogênio. Existem três principais isoformas: superóxido dismutase de cobre e zinco (CuZnSOD, SOD1), SOD manganês (MnSOD, SOD2) e SOD extracelular (SOD3). Várias vitaminas também são apontadas por Forbes & Cooper (2013) com antioxidante. Em órgãos comprometidos pela doença microvascular diabética, há evidências que a expressão e atividade de enzimas antioxidantes são alteradas.

Segundo Baynes (1991), o EO se retro-alimenta pelo ciclo auto-catalítico de estresse metabólico, dano tecidual e morte celular. Esses eventos levam a um aumento na produção de radicais livres e comprometimento do mecanismo inibidor, o que agrava ainda mais a situação.

OBJETIVOS

OBJETIVO GERAL

Avaliar a participação de microenxertos autólogos obtidos pelo sistema Rigenera® na cicatrização de feridas em ratos diabéticos

OBJETIVOS ESPECÍFICOS

Avaliar a cicatrização do ponto de vista histológico em feridas de ratos diabéticos e ratos não diabéticos

Avaliar a expressão de citocinas durante a cicatrização de feridas de ratos não diabéticos e ratos diabéticos

Avaliar a intensidade do estresse oxidativo durante a cicatrização nos diferentes grupos estudados

Avaliar a produção de colágeno em feridas de ratos diabéticos e ratos não diabéticos

Comparar os resultados de cicatrização de feridas diabéticas utilizando o sistema Rigenera® com a cicatrização espontânea.

REFERÊNCIAS

AGGARVAL, S.; PETTENGER, M. F.; Human mesenchymal stem cells modulate allogenic imune cells responses. *Blood*, v. 105, 2005

AHMAD, J. The diabetic foot. *Diabetes & Metabolic Syndrome: Clinical Reserach & Reviews*, v. 10, 2016

ASSIS-RIBAS, T.; FORNI, M. F.; WINNISCHOFER, S. M. B.; SOGAYAR, M. C.; TROMBETTA-LIMA, M. Extracellular matriz dynamics during mesenchymal stem cells differentiation. *Developmental Biology*. v.437, 2018

ATIYEH, B. S.; IOANNOVICH, J.; AL-AMM, C. A.; EL-MUSA, K. A. Management of acute and chronic open wounds: the importance of moist environment in optimal wound healing. *Current Pharmacology Biotechnology,* v.3, 2002

BAENA, R. R. Y., D'AQUINO, R.; GRAZIANO, A.; TROVATO, L.; ALOISE, A. C.; CECARELLI, G.; CUSELLA. G.; PELEGRINE, A.; LUPI, S. M. Autologous perosteum-deriverd micrografts and PLGA/HÁ enhance the boné formation in sinus lift augmentation. *Frontiers in Cell and Developmental Biology*, v. 5, 2017

BAGLIONE, E.; TROVATO, L.; MARCARELLI, M.; FRENELLO, A.; BOCCIOTTI, M. A. Treatment of oncological post-surgical wound dehiscence wound autologous skin micrografts. *Anticancer Research*, v. 36, n. 3, 2016

BALLI, M.; VITALI, F.; JANISZEWSKI, A.; CALUWÉ, E.; CORTÉS-CALABUIG, A.; CARPENTIER, S.; DUELEN, R.; RONZONI, F.; MARCELIS, L.; BOSISIO, F. M.; BELLAZZI, R.; LUTTUN, A.; DE ANGELIS, M, G. C.; CECCARELLI, G.; LLUIS, F.; SAMPAOLESI, M. Autologous micrograft accelerates endogenous wound healing response through ERK-induced cell migration. *Cell Death & Differentiation*, v. 27, n.5, 2020

BANDYK, D. F. The diabetic foot: Pathophysiology, evaluation, and treatment. *Seminars in Vascular Surgery*, v. 31, 2018

BAUMANN, L., BERNSTEIN, E. F., WEISS, A. S., BATES, D., HUMPHREY, S., SILBERBERG, M., DANIELS, R. Clinical Relevance of Elastin in the Structure and Function of Skin, *Aesthetic Surgery Journal Open Forum* , v.3, n.3, 2021. doi.org/10.1093/asjof/ojab019

BAYNES, J. W. Role of oxidative stress in development of complications in diabetes. *Diabetes*, v. 40, n. 4, p. 405-412, 1991.

BENZIE, I. F. F. Lipid peroxidation: a review of causes, consequences, measurements, and dietary influences. *International Journal of Food Science and Nutrition,* v. 47, p. 233-261, 1996.

BLAKYTNY, R.; JUDE, E. The molecular biology of chronic wounds and delayed healing in diabetes. *Diabet Med*. v. 23, n. 6, 2006. doi: 10.1111/j.1464-

5491.2006.01773.x.

BLAU, H. M.; BRAZELTON, T. R.; WEIMANN, J. M. The evolving conncept of a stem cell: entity or function? *Cell*, v. 105, n. 7, 2001

BOBIS, S. JAROCHA, D.; MAJKA, M. Mesenchymal stem cells: characteristics and clinical applications. *Folia Histochemica et Cytobiologiccal*, v. 44, 2006

BONIAKOWSKI, A. E.; KIMBALL, A. S.; JACOBS, B. N.; KUNKEL, S. L.; GALLAGHER, K. A. Macrophage-mediated in flammation in normal and diabetic wound healing. *Journal of Immunology,* v. 199, 2017

BREM, H.; TOMIC-CANIC, M. Cellular and molecular basis of wound healing in diabetes. *Journal Clinical Investigation*, v. 117, 2007

BRUNELLI, G.; MOTRONI, A.; GRAZIANO, D.; D'AQUINO, R.; ZOLLINO, I.; CARINCI. F.; Sinus lift tissue engineering using autologous pulp micro-grafts: a case reporto f boné density evaluation. *Journal Indian Society Periodontology*, v. 17, 2013

BYDLOWSKY, S. P.; DEBES, A. A.; MASELLI, L. M. F.; JANZ, F. L. CARACTERÍSTICAS BIOLÓGICAS DAS CÉLULAS-TRONCO MESENQUIMAIS. *Revista Brasileira de Hematologia e Hemoterapia*, v. 31, supl. 1, 2009

CAPLAN, A. I. Why are MSCs therapeutic? New data: new insight. *Journal of Pathology*, v. 217, 2009

CASADO-DIAZ, A.; QUESADA-GOMES, J. M.; DORADO, G. Extracellular vesicles derived from mesenchymal stem cells (MSC) in regenerative medicine: applications in skin wound healing. *Frontiers in Bioengineering and Biotechnology*, v. 8, 2020

CREAGER, M. A.; LUSCHER, T. F.; COSENTINO, F.; BECKMAN, J. A. Diabetes and vascular disease: pathophysiology, clinical consequences, and medical therapy: part I. *Circulation*, v.108, 2003

D'AQUINO, R.; TROVATO, L.; GRAZIANO, A.; CECARELLI, G.; ANGELIS, G. C.; MARANGINI, A.; NISIO, A.; GALLI, M.; FINOTTI, M.; LUPI, S. M.; BAENA, R. R. Y. Periosteum-derived micro-grafts for tissue regeneration of human maxillary boné. *Journal Transplantation Science*, v. 2, n. 2, 2016

DING, J.; WANG, X.; CHEN. B.; ZHANG, J.; XU, J. Exosomes derived from human bone marrow mesenchymal stem cells stimulates by deferoxamineaccelerate cutaneus wound healing by promoting angiogenesis. *BioMed Research International*, v. 2019, 2019

DE FRANCESCO, F.; GRAZIANO, A.; TROVATO, L.; CECCARELLI, G.; ROMANO, M.; MARCARELLI, M.; CUSELLA DE ANGELIS, G. M.; CILLO, U.; RICCIO, M.; FERRARO, G. A. A Regenerative Approach with Dermal Micrografts

in the Treatment of Chronic Ulcers. *Stem Cell Reviews and Reports*, v. 13, n. 1, 2017

DE GEMMIS, P.; LAPUCCI, C.; BERTELLI, M.; TOGNETTO, A.; FANIN, E.; VETTOR, R. A real-time PCR approach to evaluate adipogenic potencial af ammiotic fluid-derived human mesenchymal stem cells. *Stem Cells Development*, v. 15, n. 5, 2006

DEAN, R. J.; MOSELEY, A. B. Mesenchymal stem cells biology and potencial clinical uses. *Experimental Hematology*, v. 28, 2000

DEKONINCK S, BLANPAIN C. Stem cell dynamics, migration and plasticity during wound healing. Nat Cell Biol. 2019 Jan;21(1):18-24. doi: 10.1038/s41556-018-0237-6. Epub 2019 Jan 2. PMID: 30602767.

DINCER, Y. A. T.; ALADEMIR, Z.; ILKOVA, H. Effect of oxidative stress on glutathione pathway in red blood cells from patients with insulin-dependent diabetes mellitus. *Metabolism*, v. 51, n. 10. p. 1360-1362, 2002.

DINH, T.; TECILAZICH, F.; KAFANAS, A.; DOUPIS, J.; GNARDELLIS, C.; LEAL., E. Mechanisms involved in the development and healing of diabetic foot ulceration. Diabetes, v. 61, n. 11, 2016

DiPIETRO, L. A. Angiogenesis and wound repair: when enough is enough. *Journal of Leukocite Biology*, v.100, n.5, 2016

DU, Z.; WEY, C.; CHENG, K.; HAN, B.; YAN, J.; ZHANG, M.; PENG, C.; LIU, Y. Mesenchymal stem cell-conditioned médium reduces liver injury and enhaces regeneration in reduced-size rat liver transplantation. Journal of Surgery and Research, v. 183, n. 2, 2013

EMING, S. A.; MARTIN, P.; TOMIC-CANIC, M. Wound repair and regeneration: mechanisms, signaling, and translation. Science Translation Medice, v. 6, n, 265, 2014

EVANS, J. L.; GOLFINE, I. D.; MADDUX, B. A.; GRODSKY, G. M. Are Oxidative stress activated signaling pathways mediators of insulin resistance and cell dysfunction? *Diabetes*, v. 52, n. 1, 2003.

FALANGA, V. Wound healing and its impairment in the diabetic foot. *Lancet*, v. 366, 2005

FODOR, W. L. Tissue engineering and cell based therapies, from the bench to the clinic: the potencial to replace, repair and regenerate. *Reproduction Biology Endocrinology*, v. 102, 2003

FORBES, J. M.; COOPER, M. E. Mechanisms of diabetic complications. *Physiology Reviews*, v.93, n.1., 2013. DOI: 10.1152/physrev.00045.2011. PMID: 23303908.

FRANCO. R.; SCHONEVELD, O. P.; PAPPA, A.; PANAYIOTIDIS, M. I. The central role of glutathione in the pathophysiology of human diseases. Archives of Physiology and Biochemistry, v. 113, p. 234-258, 2007.

FRIEDENSTEIN, R. K.; CHAILAKHYAN, N. V.; LATSINIK, N. V.; PANASYUK, A. F., KELISS-BOROK, L. V. Stromal cells responsible for transferring the microenvironment of the hematopoietic tissues. Cloning in vitro and retransplantation in vivo. *Transplatation*, v. 17, 1974

FUCHS, E. Skin stem cells: rising to the surface. *Journal of Cell Bioloy*. v. 180, 2008

FUCHS, E.; BLAU, H. M. Tissue stem cells: architects of their niches. *Cell Stem Cell*. v. 27, n. 4, 2020. doi: 10.1016/j.stem.2020.09.011

GANTWERKER, E. A.; HOM, D. B. Skin: histology and physiology of wound healing. *Facial Plastic Surg Clinical North American*, v.19, 2011

GATTAZZO, F.; URCIUOLO, A.; BONALDO, P. Extracellular matrix: a dynamic microenvironment for stem cell niche. *Biochimica et Biophysica Acta*, v. 1840, 2014

GENTILE, P.; SCIOLI, M. G.; BIELLI, A.; ORLANDI, A.; CERVELLI, V. Stem cells from human hair follicles: firdt mechanical siolation for immediate autologous clinical use in androgenic alopecia and hair loss. Stem Cell Investigation, v.4, n.58, 2017

GIACCO, F.; BROWNLEE, M. Oxidative stress and diabetic complications. Circulation Research, v. 107, n.9, 2010. DOI 10.1161/CIRCRESAHA.110.223545

GIACCONE, M.; BRUNETTI, M.; CAMANDONA, M.; TROVATO, L.; GRAZIANO, A. A new medical device, based on Rigenera protocol in the management of complex wounds. Journal of Stem Cells Research Rev Rep, v.1, n. 3, 2014

Global Burden of Disease.Disease and Injury Incidence and Prevalence Collaborators. Global, regional, and national incidence, prevalence, and years live with disability for 310 diseases and injuries, 1990- 2015: a systematic analysis for the Global Burden of Disease Study. Lancet. v. 388, n. 10053, 2016

GOTTLIEB, M. G. V.; SCHWANKE, C. H. A.; BODANESE, L. C.; CRUZ, I. B. M. Status antioxidante, diabetes mellitus II e aterosclerose. Revista Saúde Pesquisa, v. 2, n. 1, p. 99-106, 2009.

GRAZIANO, A.; CARINCI, F.; SCOLARO, S.; D'AQUINO, R.; Periodontal tissue regeneration usind autologous dental ligament micro-grafts: case report with 6 months follow-up. AOMFS, v. 1, 2013

GROSS, J. L.; SILVEIRO, S. P.; CAMARGO, J. L.; REICHELT, A. J.; AZEVEDO, M. J. Diabetes melito: diagnóstico, classificação e avaliação do controle glicêmico. *Arquivos Brasileiros de Endocrinologia & Metabologia*, v.46, n.1, 2002

HARTHUR, H. M.; BOULTON, A. M. J. *The diabetic foot. Clinical Dermatological*, v. 25, 2007

HASHIMOTO, J.; KARIYA, Y.; MIYASAKI, K. Regulation of proliferation and chondrogenic differentiation of human mesenchimal stem cells by laminin-5 (maninin-332). *Stem cells*, v. 24, n. 11, 2006

HERZOG, E. L.; CHAI, L..; KRAUSE, D. S. Plasticity of marrow-derived stem cells. *Blood*, v. 102, 2003

HSU, Y. C.; LI, L.; FUCHS, E. Emerging interactions between skin stem cells and their niches. *Natural Medicine*, v. 20, 2014

HUSS, R. Cells from various sources isolation of primary and immortalized CD-34 hematopoietic and mesenchymal stem. *Stem Cell,* v. 18, n. 1, 2000

JACKSON, W. M.; NESTI, L. J.; TUAN, R. S. Mesenchymal stem cell therapy for attenuation of scar formation during wound healing. *Stem Cell Research Therapy*. v. 3, n. 3, 2012. doi: 10.1186/scrt111

JAIN, S. K.; LEVINE, S. C. Effect of diabetes on red blood cell membrane lipid peroxidation in rats. Clin. Res, v. 38, p. 16, 1990.

KANG, S. G. SHINOJIMA, N.; HOSSAIN, A.; GUMIN, J.; YOUNG, R. L.; COLMAN, H. MARINI, F.; ANDREFF, M.; LANG, F.F.; Isolation and provascular localizarion of mesenchymal stem cells from mouse brain. *Neurosurgery*, v. 67, 2010

KLIMCZAK, A.; KOZLOWSKA, U. Mesenchymal stromal cells and tissue-specific progenitor cells: their role in tissue homeostasis. *Stem Cells Int*., 2016. doi: 10.1155/2016/4285215. Epub 2015

KOLF, C. M.; CHO, E.; TUAN, R. S. Mesenchymal stromal cells. Biology of adult mesenchymal stem cells. Regulation of nuche, self-renewal and differetiation. *Arthritis Research Therapy*, v. 9, n. 1, 2007

KULTERER, B.; FRIEDL, G.; JANDROSITZ, A.; SANCHES-CABO, F.; PROKESH, A.; PAAR, C. Gene expression. Profiling of human mesenchymal stem cells derived from bone marrow during expansion and osteoblast differentiation. *BCM Genomics*, v. 8, 2007

KUMAR, D.; JENA, G. R.; RAM, M. *et al.* Hemin attenuated oxidative stress and inflammation to improve wound healing in diabetic rats. *Naunyn-Schmiedeberg's Arch Pharmacol*, v. 392**,** 2019. https://doi.org/10.1007/s00210-019-01682-7

LADEIRA, P. R. S.; ISAAC, C.; PAGGIARO, A. O.; HOSAKA, E. M.; FERREIRA, M. C. Úlceras nos membros inferiores de pacientes diabéticos: mecanismos moleculares e celulares. *Revista Médica*, v. 90, n. 3, 2011

LADEN, N.X.; LI, D.; STAHLE, M. Transition from inflammation to proliferation: a critical step during wound healing. Cell Molecular Life Science, v. 73, 2016

LAVOIE, J. R.; ROSU-MYLES, M. Uncoverin the secrets of mesenchymal stem cells. *Biochimie*, v. 95, 2013

LEITE, H. P., SARNI, R. S. Radicais livres, anti-oxidantes e nutrição. *Revista Brasileira de Nutrição Clínica*, v. 18, n. 2, p. 87-94, 2003.

LI, Y.; LI, L.; CHEN, Z. N.; GAO, G.; YAO, R.; SUN, W. Engineering-derived approaches for iPSC preparation, expansion, differentiation and applications. *Biofabrication*, v.9, n.3, 2017

LIMA, F. C. S.; TEIXEIRA, M. W.; SILVA JÚNIOR, V. A.; COSTA, A. B. B.; LIMA, V. C.; SOUZA, H. C. V.; BARROS, M. E. G.; GRAZIANO, A.; NARO, F.; SOARES, A.F. Avaliação da eficácia do sistema rigeneracon no tratamento de lesões de calvária em ratos *Arq. Bras. Med. Vet. Zootec*., v.73, n.1, 2021 doi.org/10.1590/1678-4162-11699

LIN, Y.; GIL, C. H.; YODER, M. C. Differentiation, evaluation, and application of human induced pluripotent stem cell-derived endothelial cells. *Arteriosclerosis Thrombosis and Vascular Biology*, v. 37, n. 11, 2017

LIU, Z. J.; ZHUGE, Y.; VELAZQUEZ, O. C.; Trafficking and differentiation of mesenchymal stem cells*. Journal Cell Biochemistry*, n. 106, v. 6, 2009

MAFI, R.; HINDOCHA, S.; MAFI, P.; GRIFFIN, M.; KHAN, W. S.; Source of adult mesenchymal stem cells aplicable for musculoskeletal applications – a systematic review of the literature. *Open Orthopedic Journal,* v. 5, supl. 2, 2011

MARCARELLI, M.; TROVATO, L.; NOVARESE, E.; RICCIO, M.; GRAZIANO, A. Rigenera protocol in the treatment os surgical wound dehiscence. *Wilwy online library,* v. 14, 2017

MEIRELLES L. S.; NARDI, N. B. Methodology, biology and clinical applications of mesenchymal stem cells. *Front Biosci,* v. 1, n. 14, 2009. doi: 10.2741/3528.

MONTEIRO, M. B. C. A. Dissertação (Mestrado)-Universidade de São Paulo-Faculdade de Medicina, Programa de Endocrinologia, São Paulo, BR-SP, 2012

MORRISON, S.J.; SPRADLING, A. C. Células-tronco e nichos: mecanismos que promovem a manutenção das células-tronco ao longo da vida. *Cell,* v. 132, n. 4, 2008

MOTEGI, S.; ISHIKAWA, O. Mesenchymal stem cells: the role and functions in cutaneous wound healing and tumor growth. *Journal of Dermatological Science,* v. 86, n. 2, 2017

NAJIMI, M.; KHUU, D. N.; LYSY, P. A.; JAZOULI, N.; ABARCA, J.; SEMPOUX, C.; SOKAL, E. M.; Adult-derived human liver mesenchymal like-cells as a

potencial progenitor revervoir of hepatocytes? *Cell Transplantation*, v. 16, 2007

NARDI, N. B.; MEIRELLES, L. S. Mesenchymal stem cells: isolation, in vitro expansion and characterization. Handbook of Experimental Pharmacology, v. 174, 2006

PATEL, S.; SRIVASTAVA, S.; SINGH, M. R.; SINGH, D. Mechanistic insight into diabetic wounds: pathogenesis, molecular targets and treatment strategies to pace wound healing. Biomedicine and Pharmacotherapy, v.112, 2019

PEPPA, M.; STAVROULAKIS, P.; RAPTIS, S. A.; Advanced glycosilation products and impaired diabetic wound healing. *Wound Repair Regeneration*, v. 17, 2009

PEREIRA, L. V. Células tronco - promessas e realidades da terapia celular. *Cadernos de história da ciência*, v.5, n.2, 2009

PITTENGER, M. F. et al. Multilineage potential of adult human mesenchymal stem cells. *Science*, v. 284, 1999

PIKUŁA, M.; LANGA, P.; KOSIKOWSKA, P.; TRZONKOWSKI, P. Stem cells and growth factors in wound healing. *Postepy Hig Med Dosw* (Online), 2015. doi: 10.5604/17322693.1162989

QUEVEDO, H. C.; HATZISTERGOS, K. E.; OSKOUEI, B. N.; FEIGEIHAUM, G. S.; RODRIGUES, J. E.; VALDES, D. PATTANY, P. M.; ZAMBRANO, J. P.; HU. Q.; McNIECE, I.; HELDMAN. A. W.; HARE, J. M. Allogenic mesenchymal stem cells restore cardiac function in chronic ischemic cardiomyopathy via trillineage differentiating capacity. *Procceding of the National Academy of Sciences of the U.S.A*., v. 106. 2009

RAHEFI, H.; EI-OSTA, A.; KARAGIANNIS, T. C.; Genetics and epigenetics events in diabetic wound healing. *International Wound Journal*, v. 8, 2010

REINKE, J. M.; SORG, H. Wound repair and regeneration. *European Surgical Research*, v. 49, 2012

RITTIÉ L. Another dimension to the importance of the extracellualar matrix in fibrosis. *Jounal of Cell Communication Signalization*, v.9, 2015

RITTIÉ, L. Cellular mechanisms of skin repair in human and other mammals. *Journal of Cell Communication and Signalisation*, v.10, 2016a

RITTIE, L.; FARR, E. A.; ORRINGER, J. S.; VOORHEES, J. J.; FISHER, G. J. Reduced cell cohesiveness os outgrowths from eccrine sweat glands delas wound closure in elderly skin. *Agging Cell,* v.15. n.5, 2016b

RITTIÉ, L.; SACHS, D. L.; ORRINGER, J. S.; VOORHEES, J. J.; FISHER, G. J. Eccrine sweat glands are major contributors to reeepitelithelization of human wounds. *Amerincan Journal of Pathology*, v.182, 2013

RODERO, M. P.; LICATA, F.; POUPEL, L.; HAMON, P.; KHOSROTEHANI, K.;CAMBADIERE, C.; BOISSONNAS, A. In vivo imagin reveals a pionner wave of monocyte recruitment into mouse skin wounds. *PLoS One*, 2014

RODRÍGUEZ-CABELLO J. C., GONZÁLEZ DE TORRE, I., IBAÑEZFONSECA, A, ALONSO, M. Bioactive scaffolds based on elastin-like materials for wound healing. *Adv Drug Deliv Rev*. v. 129, 2018.

ROSA, D. P. Tese (Doutorado) - Universidade Federal Rio Grande do Sul, Faculdade de Medicina, Programa de Pós-Graduação em Medicina: Ciências médicas, Porto Alegre, BR-RS, 2013

ROSEN, P.; NAWROTH, P. P.; KING, G.; MOLLER, W.; TRITSCHLER, H. J.; PACKER, L. The role of oxidative stress in the onset and progression of diabetes and its complication: a summary of a Congress Series sponsored by UNESCO MCBN, the American Diabetes Association, and the German Diabetes Society. *Diabetes Metab. Research Review*, v. 17, 2001.

SESSAREGO, N.; PARODI, A.; PODESTA, M.; BENVENUTO, F.; MOGNI, M.; RAVIOLO, V.; LITUANIA, M.; KUNKL, A.; FERLAZZO, G.; BRICARELLI, F. D. *et al*. Multipotent mesenchymal stromal cells from amniotic fluid: solid perpectives for clinical applications. *Haematologica*, v. 93, 2008

SHABBIR, A.; COX, A.; RODRIGUEZ-MENOCAL, L.; SALGADO, M.; VAN BADIAVAS, E. Mesenchymal stem cell exosomes induce proliferation and migration of normal and chronic wound fibroblasts and enhance angiogenesis in vitro. *Stem Cells Development*, v. 24, n. 14, 2015

SORG H, TILKORN DJ, HAGER S, HAUSER J, MIRASTSCHIJSKI U. Skin wound healing: an update on the current knowledge and concepts. *European Surgery Research*, v. 58, n. 1, 2017

SVOLACHHIA, F., FRANCESCO, F., TROVATO, L.., GRAZIOANO, A., FERRARO, G. An innovative regenerative treatment of scars with dermal micrografts. *Journal of Cosmetic Drematology,* 2016

TAKAHASHI, K.; OKITA, K.; NAKAGAWA, M.; YAMANAKA, S. Induction of pluripotent stem cells from fibroblast cultures. *Nat Protoc*. v. 2, n. 12, 2007. DOI: 10.1038/NPROT.2007.418

TENG, M.; HUANG, Y.; ZHANG, H. Applications of stem cells in wound healing na update. *Wound Repair and Regeneration*, v.22, 2014

TROVATO, I.; MONTI, M; DEL FANTE, C. A new medical device Rigeneracons allows to obtais viable micro-grafts from mechanical disaggregation of human tissues. *Journal Cell Physiology,* v. 230, 2015

VELNAR, T.; BAILEY, T. SMRKOLJ, V. The wound healing process: an overview of the celullar and molecular mechanisms. *Journal of International Medical*

Research, v.37, 2009

WAN, C. D.; CHENG, R.; WANG, H.; LIU, T. Immunomodulatory effects of mesenchymal stem cells derived from adipose tissues in a rat orthotopic liver transplantation model. *Hepatobiliary & Pancreatic Diseases International*, v. 7, 2008

WANG, H. S.; HUNG, S. C.; PENG, S. T.; HUANG, C. C.; WEI, H. M.; GUO, Y. J.; FU, Y. S.; LAI, M. C.; CHEN, C. C.; Mesenchymal stem cell in the Wharton´s jelly of the human umbilical cord. *Stem cells*, v. 22, 2004

WANG, P.; HUANG, B.; HORNG, H.; YEH, C.; CHEN, Y. Wound healing. *Journal of Chinese Medical Association*, v.81, 2018

WASZAK, P.; ALPHONSE, R.; VADIVEL, A.; IONESCU, I.; EATON, F.; THEBAUD, B. Pre-conditioning enhances the paracrine effect of mesenchymal stem cell in preventing oxygen-induced neonatal lung injury in rats. *Stem Cell Development*, v. 21, 2012

WONG, V. W.; LEVI, B.; RAJADAS, J.; LONGAKER, M. T.; GURTNER, G. C. Stem cell niches for skin regeneration. *International Journal of Biomaterials*, v. 2012, 2012

YANG, H.; ADAM, R. C.; GE, Y.; HUA, Z. L.; FUCHS, E. Epithelial-mesenchymal micro-niches govern stem cell lineage choices. *Cell*, v. 169, 2017

YANG, R.; LIU, F.; WANG, J.; CHEN, X.; XIE, J.; XIONG, K. Epidermal stem cells in wound healing and their clinical applications. *Stem cells Research &Therapy*, v. 10, 2019

YUAN, T.; YANG, T.; CHEN, H.; FU, D.; HU, Y.; WANG, J.; YUAN, Q.; YU, H.;XU, W.; XIE, X. New insights into oxidative stress and inflammation during diabetes mellitus-accelerated atherosclerosis. *Redox Biology.* v. 20, 2019. DOI: 10.1016/j.redox.2018.09.025.

ZAKRZEWSKI, W; DOBRZYNSKY, M.; RYBAC, M. S. E. Stem cells: past, present, and future. *Cell Research & Therapy*, v. 10, n. 68, 2019

ZANG, H.; WANG, Z. Z. Mechanism that mediate stem cell self-renewal and differentiation. *Journal of Cellular Biochemistry*, v. 103, 2008

ZANZOTTERA, F.; LAVERAZZI, E.; TROVATO, L.; GRAZIANO, A. Adiposederived stem cell and growth factors applied on hair transplantation. Follow-up of clinical outcome. *JCDSA*, v. 4, 2014

CAPÍTULO II

ANÁLISE MORFOLÓGICA E IMUNOHISTOQUÍMICA NA CICATRIZAÇÃO DE FERIDAS DE EXTREMIDADES DE RATOS DIABÉTICOS TRATADOS COM MICROENXERTO AUTÓLOGO

RESUMO

As células-tronco mesenquimais são multipotentes e estão presentes em todos os tecidos adultos. Na cicatrização de feridas, atuam se diferenciando em tipos celulares distintos e liberam exossomos que exercem atividade regulatória nas células vizinhas. Os microenxertos utilizadas neste estudo, foram obtidas através do Rigenera® através do qual não são necessárias as etapas de cultivo celular e o microenxerto é aplicado no mesmo ato cirúrgico de sua obtenção. A cicatrização tecidual para por 4 fases sequentes e interdependentes até a completa formação do tecido cicatricial: coagulação e hemostasia, inflamação, proliferação e remodelação. Nos pacientes diabéticos, esse processo fica estagnado na fase inflamatória e a ferida adquire a característica de cronicidade. Como as células-tronco são atuantes no processo cicatricial, foi avaliada a participação de microenxertos autólogos na cicatrização de feridas em pés diabéticos utlizando como modelo experimental 50 ratos Wistar, machos, divididos em grupo controle (CT), controle tratado com microenxerto (CTST), diabético (DB) e diabético tratado com microenxerto (DBST). Os animais do grupo DB e DBST receberam injeção intraperitoneal de estreptozotocina para indução do diabetes. Mediante anestesia, foi confeccionada uma ferida na pata traseira esquerda dos animais e aqueles dos grupos CTST e DBST receberam aplicação do microenxerto. Os animais foram eutanasiados aos 3, 7 e 14 dias após a confecção das feridas. A comparação dos aspectos histopatológicos entre os grupos estudados, mostrou que os microenxertos contendo células-tronco, quando aplicados nas feridas, induzem a uma evolução mais rápida do processo cicatricial, sugerindo que o processo de epitelização foi acelerado em comparação com outros grupos. Esse resultado foi confirmado pela quantificação do colágeno. A produção desta proteína foi mais efetiva nos animais do grupo DBST aos 3 dias do que no grupo CT aos 7 e 14 dias. Os microenxerto não foram efetivos, porém, na regeneração das fibras elásticas, mas não houve prejuízo ao tecido cicatricial. O VEGF mostrou-se aumentado no início da cicatrização dos animais tratados com microenxerto, o que sinalisa uma recuperação mais rápida da vascularização nestes grupos. Em todas as vertentes avaliadas neste estudo, os animais tratados com os microenxertos apresentaram resultados mais favoráveis à cicatrização em relação aos animais que não receberam tratamento, demonstrando uma participação positiva dos microenxertos contendo CT no tratamento de feridas de difícil cicatrização.

Palavras-chave: cicatrização; ratos; reparação tecidual; célula tronco mesenquimal; citocinas; fatores de crescimento

INTRODUÇÃO

Células-tronco adultas são destinadas à manutenção tecidual e reparação de danos teciduais (ZHANG & WANG, 2008). Dentre elas estão as células-tronco mesenquimais (CTMs), presentes entre as células diferenciadas de todo o organismo e na região perivascular dos tecidos adultos. São multipotentes, sendo capazes de formar células do ectoderma, mesoderma e endoderma (MAFI, 2011) e liberam exossomas para estimular a regeneração tecidual e regular a resposta do sistema imune (WASZAK *et al*., 2012; DU *et al*., 2013; PHINNEY & PITTENGER, 2017). Para o uso terapêutico e experimental das CTMs é necessário o cultivo celular, o que envolve manipulação enzimática das células, além do aumento do tempo para obtenção das mesmas e também do custo financeiro (FERRIN *et al*., 2017; WANG, *et al*., 2020). Uma alternativa metodológica disponível atualmente permite a obtenção de CTM de forma facilitada. Através do sistema Rigenera® é possível extrair CTM a partir de um fragmento tecidual. São formados microenxertos (concentrados celulares que incluem CTM) que podem ser utilizados imediatamente após a sua obtenção sem a necessidade de cultura celular. A eficácia dos enxertos autólogos obtidos a partir do Rigenera® já foi comprovada em diversas situações (BAGLIONE *et al*., 2016; MARCARELLI *et al*., 2016; LIMA *et al*., 2021) inclusive na resolução de feridas de difícil cicatrização (GIACONNE *et al.,* 2014; BAGLIONE *et al.,* 2016; TROVATO *et al*., 2016) como nas feridas de extremidades em diabéticos (DE FRANCESCO *et al.*, 2017). Entretanto, os mecanismos celulares e moleculares envolvidos nessa renovação tecidual não foram totalmente elucidados.

Devido à sua localização, a pele está exposta a diversos agentes externos potenciais causadores de lesões e isso acontece com uma certa frequência. Ela possui excelente capacidade regenerativa devido à presença das CTMs chamadas CT epidérmicas (EPSC – *epidermal stem cells*) e têm sido apontadas como promotoras da cicatrização, substituindo o tecido irreversivelmente perdido (TENG *et al*., 2014; DEKONINCK & BLANPAIN, 2019). Estão dispostas em compartimentos chamados nichos, em contato com células vizinhas e matriz extracelular. Em homeostase, as EPSC de cada nicho atuam de forma independente sendo responsáveis pela manutenção do seu microambiente (MORRISON & SPRADLING, 2008*)*. Na pele, foram identificados três nichos

diferentes de EPSC: camada basal da epiderme, bulbo dos folículos pilosos (presente em camundongos, mas não em humanos) e base do ducto das glândulas sebáceas (FUCHS, 2008; HSU *et al.*, 2014; YANG *et al.*, 2017; YANG *et al*., 2019). Blanpain & Fuchs (2014) apontam a existência de um nicho também no ducto das glândulas sudoríparas.

Quando ocorre uma lesão tecidual, as EPSC tanto da camada basal quanto dos folículos pilosos e glândulas sebáceas são recrutadas. Em algumas situações, células progenitoras unipotentes voltam a adquirir a propriedade multipotente e células já comprometidas com a diferenciação retornam ao estado semelhante à célula-tronco para atender às demandas da cicatrização. Entretanto, essas células não se tornam componentes permanentes do epitélio. Após o retorno às condições homeostáticas, elas voltam a fazer parte do *pool* original de onde foram recrutadas (BANPLAIN & FUCHS, 2014; YAN *et al*., 2019).

Uma ferida é definida como um dano ou descontinuidade da estrutura anatômica da pele e consequente perda de suas funções normais. A cicatrização consiste no restabelecimento da continuidade da epiderme, de forma que o tecido que se diferencia atue como barreira física, química e bacteriana, uma das funções vitais da pele (RITTIÉ, 2016). O processo de cicatrização exige uma expressão integrada de várias quimiocinas, citocinas, fatores de crescimento e tipos celulares que estão presentes na ferida desde a lesão tecidual até os eventos finais da cicatrização. Para que se reestabeleça a condição anatômica e funcional, as seguintes etapas são necessárias: coagulação e hemostasia, fase inflamatória, fase proliferativa e fase de remodelação. Essas fases são sequenciais, sobrepostas e interdependentes, de forma que em áreas diferentes da mesma ferida, podem ser observadas fases distintas da evolução cicatricial. A progressão para a etapa seguinte depende do sucesso das etapas anteriores. Assim, a deficiência em qualquer das etapas da cicatrização determina o insucesso do evento (EMING *et al.,* 2014).

Os indivíduos diabéticos possuem dificuldade na cicatrização de feridas nas extremidades, especialmente nos pés. A capacidade de cicatrização é afetada, principalmente, pela neuropatia periférica e insuficiência vascular. Quando ocorre o surgimento de úlceras locais, elas não cicatrizam por deficiência de células, fatores de crescimento, citocinas e quimiocinas

(BLAKYTNY & JUDE, 2006; RAFEHI *et al*., 2010).

Partindo do conhecimento que as CTM são capazes de se diferenciar em tipos celulares distintos e que liberam vesículas contendo substâncias necessárias ao reparo tecidual, acreditamos que elas sejam uma importante alternativa para o tratamento das feridas de difícil cicatrização. Dessa forma, utilizamos os microenxertos obtidos através do sistema Rigenera® no tratamento de feridas em extremidades de ratos diabéticos para acompanhamento de diferentes eventos moleculares e celulares durante fases distintas do processo de cicatrização.

MATERIAL E MÉTODOS

Foram utilizados 50 ratos machos albinos (*Rattus norvegicus albinus*) da linhagem Wistar, com 90 dias de idade, pesando em torno de 300 ± 30g, procedentes do Biotério do Departamento de Morfologia e Fisiologia Animal, da Universidade Federal Rural de Pernambuco. Para isto, este projeto foi submetido ao comitê de ética institucional e aprovado sob número de protocolo 23082.014335/2018-85 e licença N° 89/2018. Esses animais foram mantidos em gaiolas, com alimentação e água *ad libitum*, na temperatura de 22 ± 1ºC e iluminação artificial que estabeleceram um fotoperíodo de 12 horas claro e 12 horas escuro, considerando o período de luz das 06:00 às 18:00h. Os animais foram divididos ao acaso em 4 grupos, a saber: CT – controle (n=10); (ii) CTST – controle tratado com microenxerto (n=10); (iii) DB – diabético (n=15); (iv) DBST – diabético tratado com microenxerto (n=15).

Indução da diabetes

O diabetes foi induzido nos animais dos grupos DB e DBST pela administração intraperitoneal de solução de estreptozotocina (Sigma Chemical Co., USA) após jejum alimentar de 14 horas e confirmado no sétimo dia após a aplicação. A estreptozotocina foi diluída em tampão citrato de sódio a 10 mM e pH 4,5, na dosagem única de 60 mg/kg de peso do animal. Os animais não diabéticos (grupos CT e CTST) receberam da mesma forma, doses equivalentes de solução salina e decorridos 30 minutos da administração todos os animais

foram alimentados normalmente (DALL'AGO et al., 2002). Foram incluídos no estudo apenas animais que apresentaram glicose sanguínea acima de 200 mg/dL (Glicosímetro Kit Accu-Chek Activ), exceto do grupo controle.

Confecção das feridas

As lesões foram realizadas no dorso das patas traseiras esquerdas dos ratos, com bisturi esterilizado, de forma a retirar a pele e o tecido subcutâneo até a exposição dos tendões musculares (Figura 1)

Figura 1: Lesão inicial realizada nas patas traseiras esquerdas dos animais. A pele e o tecido subcutâneo foram retirados até exposição dos tendões musculares. A área da lesão correspondeu a 1 cm^2 aproximadamente.

Obtenção, preparação e utilização dos microenxertos

Foi realizada a tricotomia na região lateral direita da coluna vertebral do animal e um fragmento de cerca de 1cm^2 de pele foi retirado e cortado em partes menores para facilitar a desagregação celular (Figura 2).

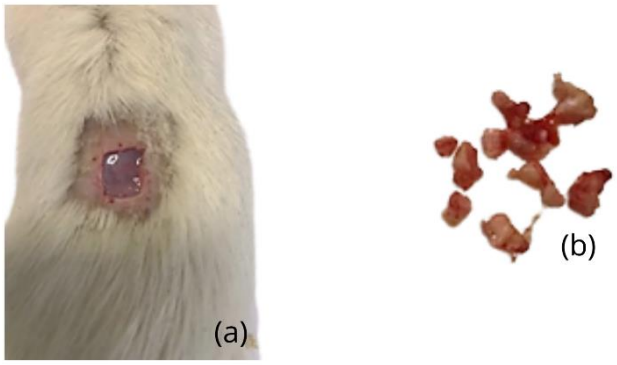

Figura 2: Recorte de pele realizado no dorso do animal após a tricotomia (a). Na imagem (b), pode-se observar o fragmento de pele cortado em partes menores antes de ser colocado no Rigeneracon®

O fragmento de pele foi colocado no sistema Rigenera® com 1mL de solução salina e desagregado por 5 min. O microenxerto obtido (0,2mL) foi utilizado no tratamento da ferida da pata do mesmo animal doador. Ele foi injetado com agulha hipodérmica 30G x 6mm posicionada com inclinação de 45 graus nos quatro cantos da borda da ferida (Figura 3).

Figura 3: O fragmento do tecido foi colocado no sistema Rigenera® (a) por 5 min para desagregação e formação do micro-enxerto (b). O mesmo foi aplicado nos quatro ângulos da ferida na pata traseira esquerda dos animais (c).

Após o procedimento cirúgico, foi administrado Dipirona® aos animais na dosagem de 400mg/kg de peso corporal por via oral.

Coleta do material para análise histopatológica

Aos 3, 7 e 14 dias após a aplicação dos microenxertos, os animais dos grupos experimentais foram anestesiados com cloridrato de cetamina (80 mg/kg) e xilazina (6,0 mg/kg) por via intramuscular e em seguida pele da ferida foi coletada por uma incisão retangular em torno da lesão (Figura 4). Após isso, eles foram eutanasiados com tiopental sódico 100 mg/kg. Metade do material foi fixado em formol tamponado por 48 h e, posteriormente, processado para inclusão em parafina. Os cortes foram submetidos as colorações hematoxilina eosina, tricrômico de Mallory e orceína nítrica para análise histopatológica em microscópio de luz, da marca OLYMPUS BX-49. A outra metade foi fixada por congelamento em freezer a -20ºC.

Figura 4: Fragmento de pele coletado para análise. Nota-se a margem de segurança ao redor da ferida. Metade do fragmento foi fixado em formol tamponado e a outra metade foi fixada por congelamento em freezer a -20^{0}C

Análise histoquímica

Para quantificação das fibras colágenas e elásticas os cortes histológicos foram submetidos respectivamente às colorações de Tricrômico de Mallory e Orceína Nítrica, respectivamente. Para isso, foram utilizadas 3 lâminas por grupo, e, em cada lâmina, 5 campos foram fotografados. As imagens foram capturadas por meio de câmera de Vídeo Sony®, acoplada ao microscópio Olympus® Bx50, as quais foram submetidas ao aplicativo Gimp 2.0 para a quantificação por meio de Histograma RGB (Red-Green-Blue), o qual se baseia na intensidade de luminescência, onde os tons dos pixels da imagem variam de 0 a 255, sendo que o tom 0 representa o escuro absoluto (menor luminescência), enquanto que o tom 255, representa o branco absoluto (maior luminescência) (OBERHOLZER et al., 1996; LEE et al., 2001).

Imunohistoquímica (VEGF, Colágeno I e III).

Foram utilizados os anticorpos COL1A1 (sc-293182, Santa Cruz Biotechnology, Santa Cruz, CA, USA), COL3A1 (sc-271249, Santa Cruz Biotechnology, Santa Cruz, CA, USA), VEGF-A (MBS2540134, MyBioSource), todos na proporção de diluição de 1: 100. As lâminas foram desparafinizadas e reidratadas em xilol e alcoóis, respectivamente. A recuperação do antígeno foi realizada através de uma solução tampão de citrato pH 8,0 em alta temperatura no microondas por 5 minutos. A peroxidase endógena foi inibida por uma solução de peróxido de hidrogênio (3%) em metanol. A reação inespecífica antígeno-anticorpo foi bloqueada pela incubação das lâminas em PBS e albumina de soro bovino a 5% (BSA) por 1 hora. Todos os anticorpos (Santa Cruz Biotechnology Inc., Santa Cruz, CA, EUA) foram diluídos em PBS/BSA 1% overnight. Posteriormente, as seções foram tratadas com Histofine® (Cod. 414191F, -

Nichirei Biosciences, Tóquio, Japão) por 30 min. A reação antígeno-anticorpo foi observada através de um precipitado marrom após aplicação de 3,3 diaminobenzidina por quatro minutos e contra corados com hematoxilina. As imagens foram capturadas por meio de câmera de Vídeo Sony®, acoplada ao microscópio Olympus® Bx50, as quais foram submetidas ao aplicativo Gimp 2.0 para a quantificação por meio de Histograma RGB (Red-Green-Blue) (OBERHOLZER et al., 1996; LEE et al., 2001).

Análise estatística

Os valores obtidos no Gimp 2.0 referentes ao trocrômico de Mallory foram subordinados ao teste estatístico SAS *institute* 2002. Os dados imunohistoquímicos da coloração com orceína foram submetidos a Análise de Variância e, sendo significantes, foram complementados pelo teste de Comparações Múltiplas de Tukey e Kramer ($P<0,05$).

RESULTADOS

Análise de comparação morfológica visual

A evolução da cicatrização foi registrada por fotografias obtidas por iphone 7 plus obedecendo a distância de 40cm entre o aparelho e o animal. As fotografias foram obtidas no dia da realização da ferida (0D) e aos 3, 7 e 14 dias da cicatrização. Visualmente, aos 3 dias de evolução da cicatrização, as feridas apresentam-se em tamanhos semelhantes, não havendo diferenças significativas entres os grupos. Aos 7 dias, o grupo DBST apresenta aspecto mais avançado de cicatrização quando comparado ao grupo DB. Já aos 14 dias o grupo CTST mostra melhor cicatrização em relação ao CT, assim como o DBST apresenta processo cicatricial mais avançado em relação ao DB (Figura 5).

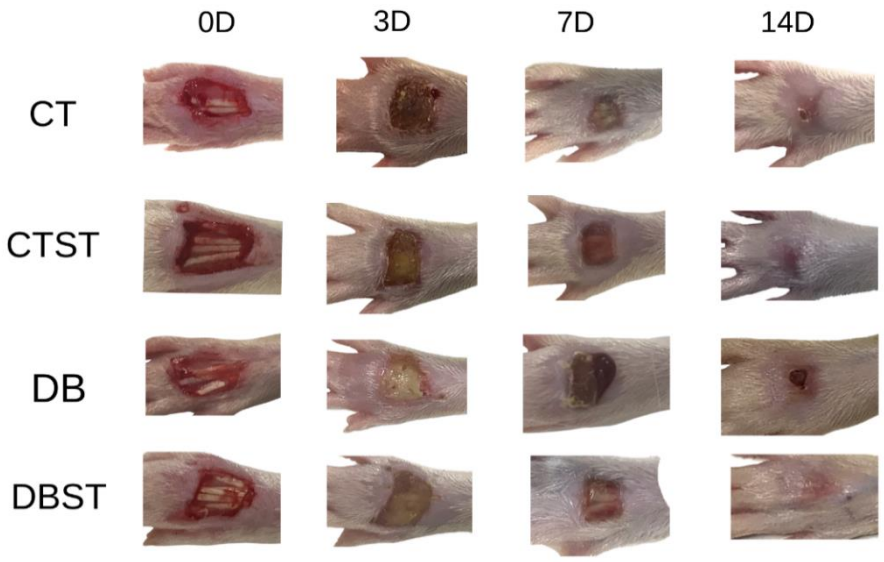

Figura 5: Evolução das feridas de acordo com os dias de eutanásia. No início no processo cicatricial, a diferença não é perceptível, porém, aos 14 dias os grupos tratados com célula-tronco apresentam cicatrização mais avançada em relação aos grupos sem tratamento

Análise histopatológica

As observações nas lâminas coradas com hematoxilina-eosina, mostraram um infiltrado inflamatório abundante em meio ao tecido de granulação presente em todos os grupos no início da cicatrização (3 dias). Entretanto, a quantidade de neutrófilos é visivelmente menor no grupo CTST e a maioria deles não está degenerado (Figuras 6 e 7). Apesar da evolução do processo cicatricial, as células inflamatórias persistiram por mais tempo nos grupos diabéticos (DB e DBST) quando comparados aos grupos não diabéticos (CT e CTST) (Figura 11). De acordo com os achados histopatológicos, o grupo CTST, aos 3 dias, está em fase de cicatrização equivalente ao grupo CT com 7 dias de cicatrização. O início da fase de proliferação pode ser observado aos 7 dias, chamando atenção a fibroplasia, a angiogênese e o início da epitelização (Figuras 9 e 10) . A língua epidérmica foi identificada aos 3 dias nos grupos tratados (Figura 8), o que evidencia uma epitelização mais acelerada nos grupos tratados com microenxerto. A angiogênese está presente em todos os grupos, sendo que no grupo diabético ela demora mais a iniciar, sendo identificada somente aos 7 dias. A presença de fibroblastos ativos também só foi identificada aos 7 dias de

cicatrização. No grupo CTST, comparado ao grupo CT, é visivelmente aparente a maior quantidade de fibroblastos e produção de fibras colágenas. Embora ainda possam ser vistas áreas desorganizadas, o colágeno encontra-se mais denso que no grupo controle (Figuras 9 e 10). No grupo DBST, há formação de tecido de granulação com grande quantidade de vasos neoformados e fibroblastos em meio à matriz extracelular formada por colágeno fibrilar recém sintetizado . Aos 14 dias (Figuras 11 e 12), observa-se área completa de cicatrização em todos os grupos, sem descontinuidade da epiderme, estando a cicatrização em fase final de proliferação e início da remodelação. Todas as camadas da epiderme são visualizadas, desde o estrato basal até o estrato córneo, porém, no grupo diabético, a epiderme apresenta-se menos espessa e com menos camadas de queratina. Pode ser observado o início de formação dos anexos epidérmicos nos grupos tratados com microenxerto, enquanto nos grupos não tratados eles ainda estão ausentes. Quanto ao tecido de granulação, ele já foi completamente substituído por colágeno, entretanto o colágeno ainda se apresenta fibrilar com fibras delgadas e desorganizadas, com aspecto de colágeno recém sintetizado no grupo diabético. A maioria dos fibroblastos já foi substituída por fibrócitos.

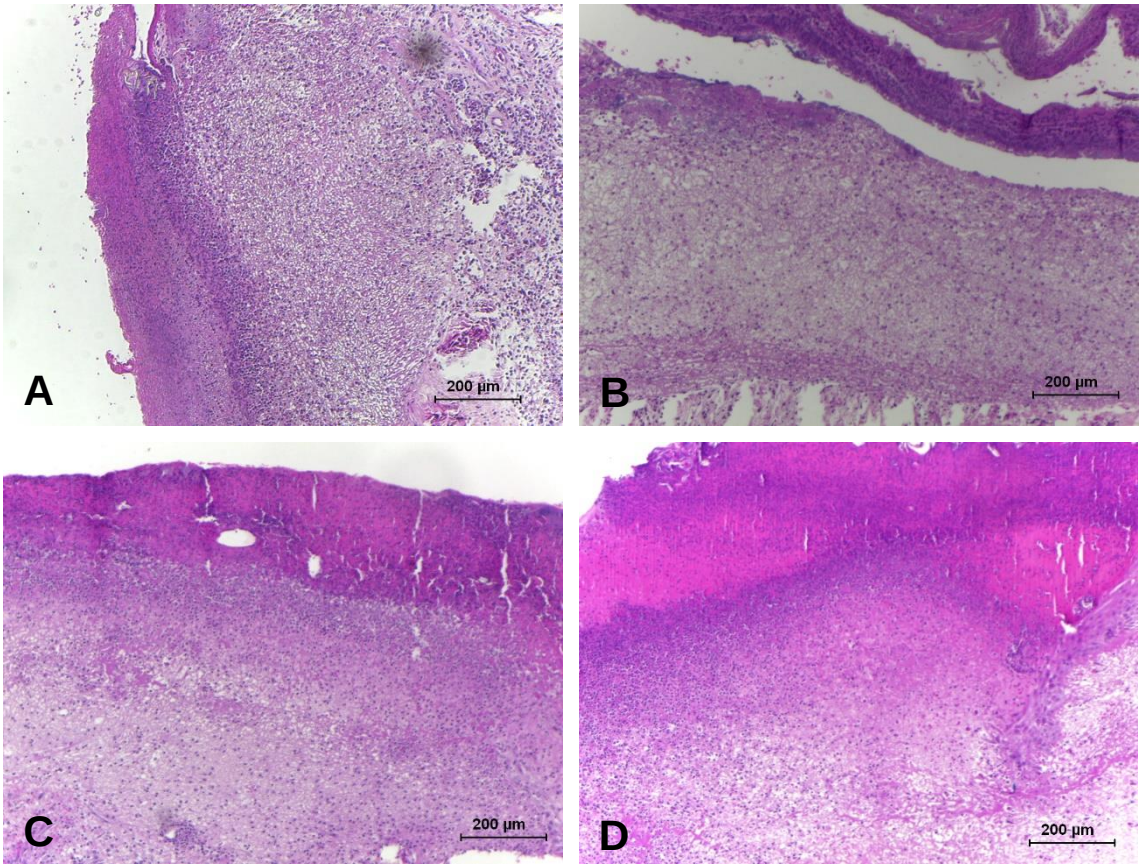

Figura 6 - Fotomicrografia da pele dos animais ao 3º dia de tratamento (A – CT, B – CTST; C – DB; D – DBST). Em todos os grupos, observar presença de tecido de granulação com abundante infiltrado de células inflamatórias. No grupo CTST a quantidade de células inflamatórias é visulamente menor que no grupo CT. Coloração Hematoxilina Eosina (HE)

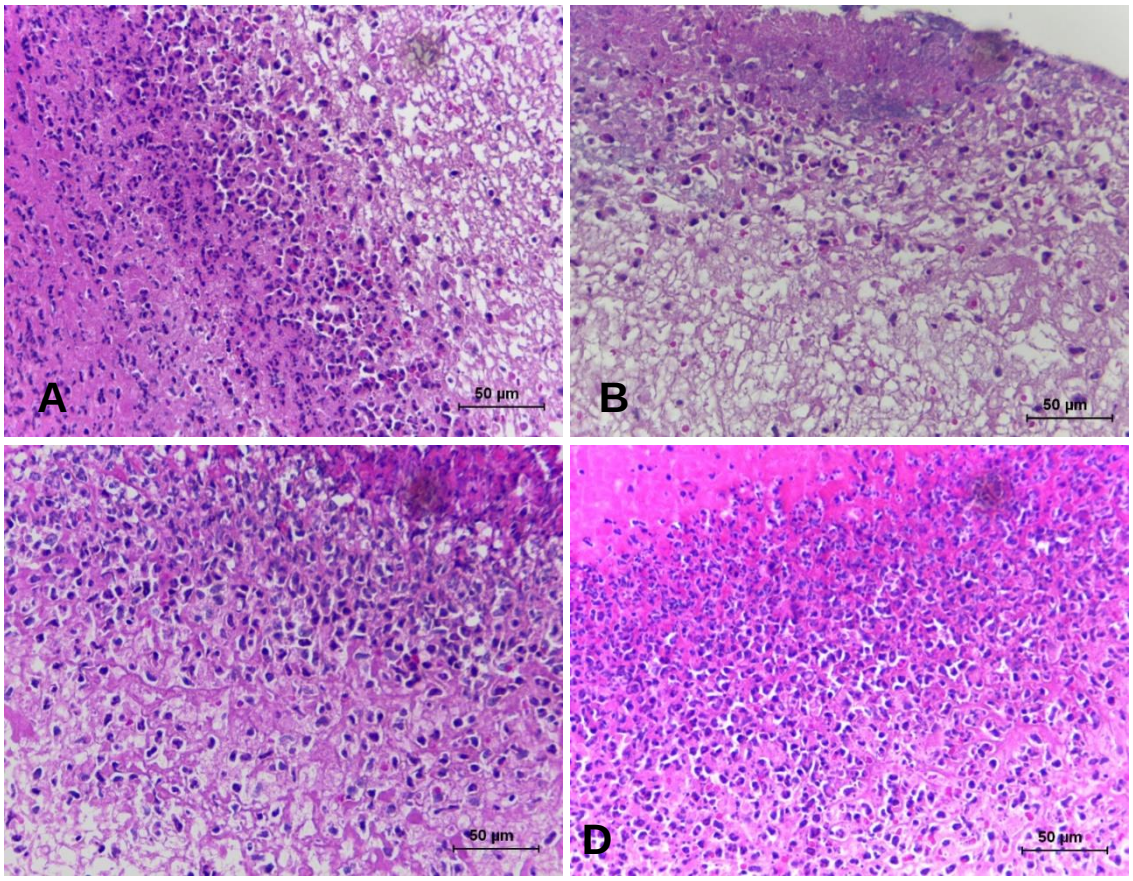

Figura 7 - Fotomicrografia da pele dos animais ao 3º dia de tratamento (A – CT, B – CTST; C – DB; D – DBST). Observar em todos os grupos que o tecido de granulação é rico em células inflamatórias, especialmente neutrófilos degenerados. No grupo CTST (figura B) a quantidade de células inflamatórias é menor que no grupo CT. Coloração Hematoxilina Eosina (HE)

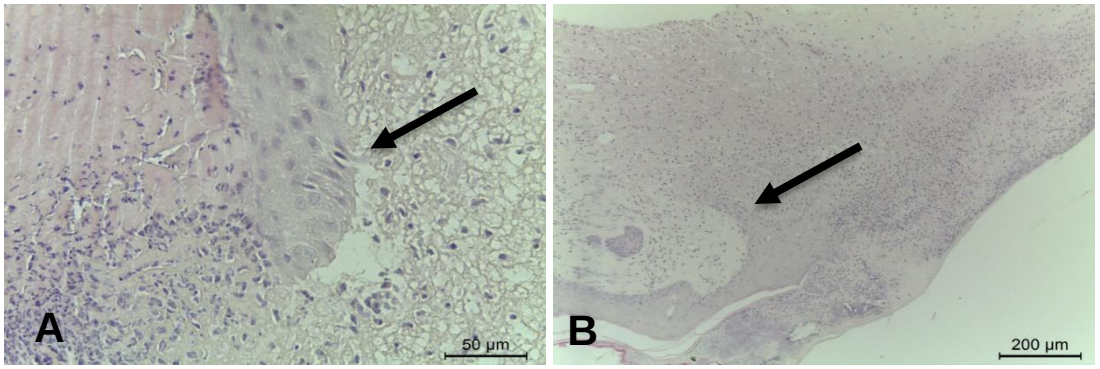

Figura 8 – Presença de língual epitelial (seta) aos 3 dias no grupo CTST (A) e no grupo DBST (B). Coloração Hematoxilina-Eosina (HE)

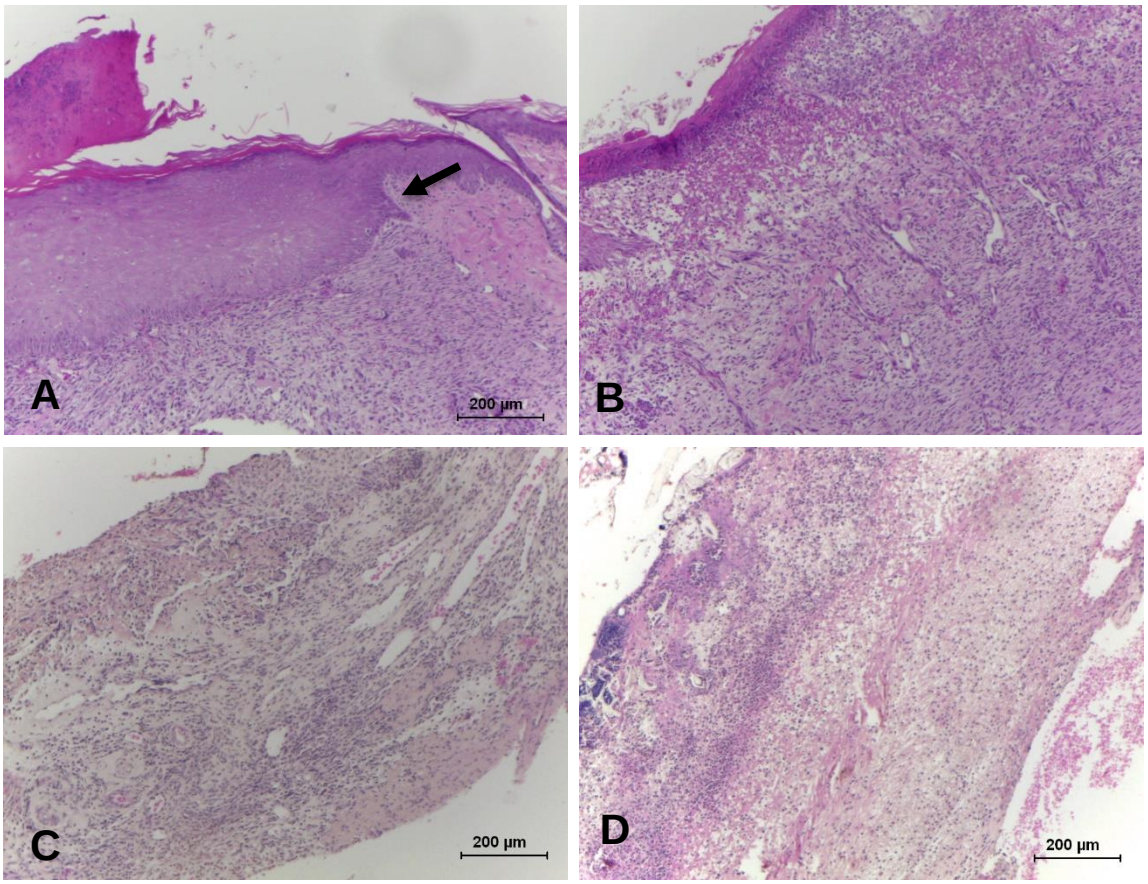

Figura 9: Fotomicrografia da pele dos animais ao 7º dia de tratamento (A – CT, B – CTST; C – DB; D – DBST). Notar a presença da língua epitelial (seta) no grupo controle (A). Presença de fibroblastos e vasos sanguíneos em todos os grupos. No grupo diabético (Figura C), o colágeno se apresenta mais desorganizado. Células inflamatórias ainda presentes. Coloração Hematoxilina Eosina (HE).

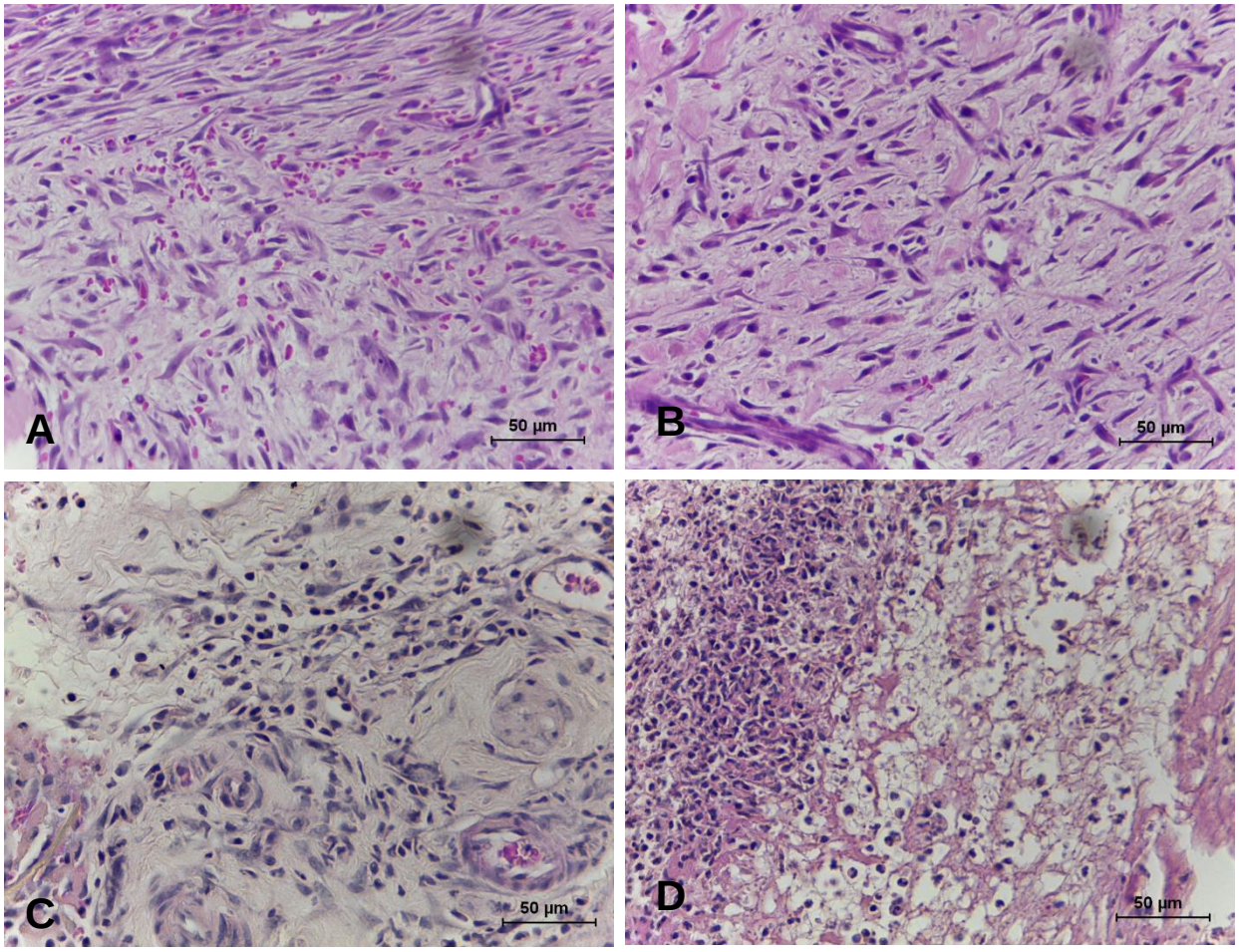

Figura 10: Fotomicrografia da pele dos animais ao 7º dia de tratamento (A – CT, B – CTST; C – DB; D – DBST). Observar no grupo CT a presença de hemorragia e formação de vasos sanguíneos. No grupo CTST, notar a maior presença de fibroblastos e fibras colágenas comparando com o grupo CT, no entanto, a presença de vasos sanguíneos e hemorragia foi menor. No grupo DB, observar a expressiva presença de células inflamatórias que também estão presentes no grupo DBST. Coloração Hematoxilina Eosina (HE).

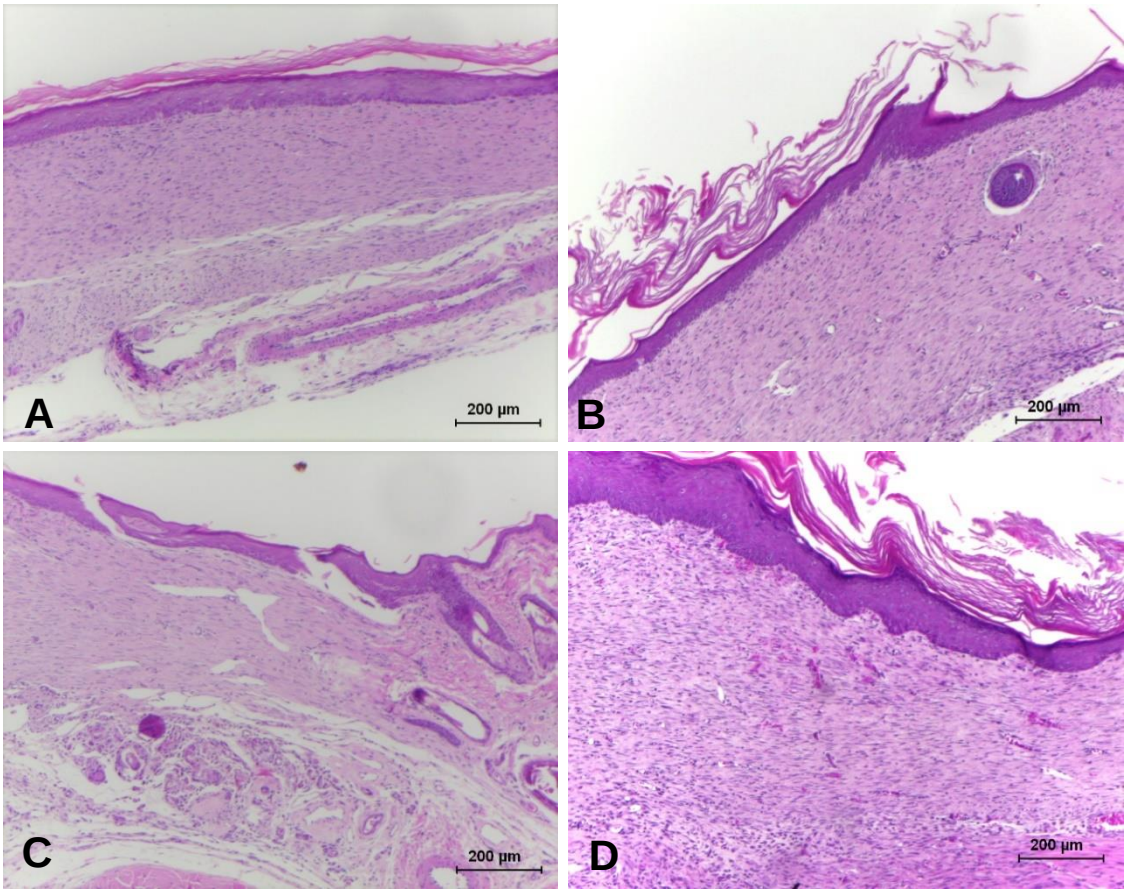

Figura 11: Fotomicrografia da pele dos animais ao 14º dia de tratamento (A – CT, B – CTST; C – DB; D – DBST). Nos quatro grupos a ferida encontra-se completamente reepitelizada, porém o epitélio de revestimento é menos espesso no grupo diabético (Figura C) e com menos camadas no estrato córneo. Neste grupo, o colágeno apresenta-se menos organizado que os demais. Observar a presença de células inflamatórias persistentes nos grupos diabético e diabético tratado com microenxerto.

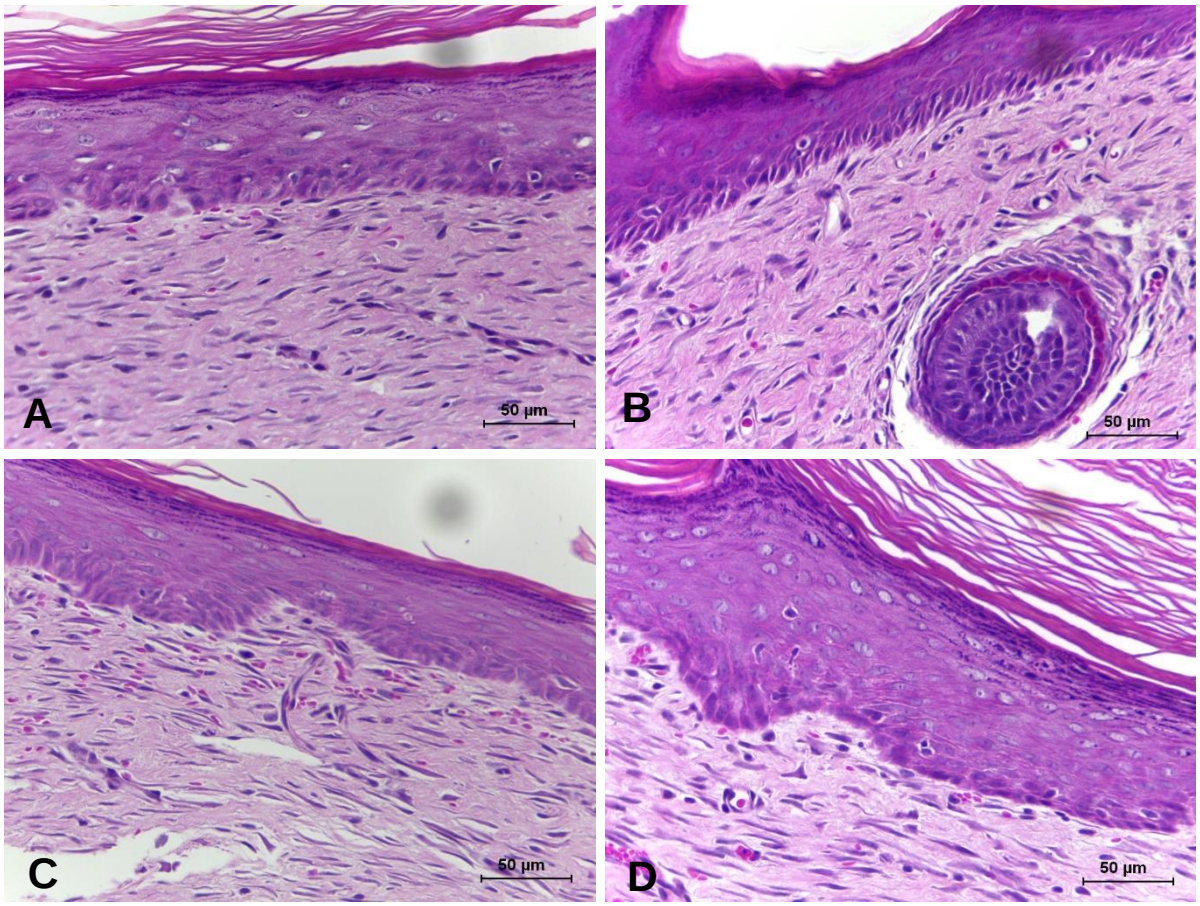

Figura 12: Fotomicrografia da pele dos animais ao 14º dia de tratamento (A – CT, B – CTST; C – DB; D – DBST). Observar que em todos os grupos a ferida está completamente epitelizada. No grupo CTST (figura B) inclusive se observa a formação de anexo epidérmico. No grupo DB (figura C), nota-se menor espessura da epiderme bem como das camadas de queratina. Já no grupo DBST (figura D), observa-se a epiderme totalmente reepitelizada, com várias camadas, grânulos de queratohialina e várias camadas de queratina. Coloração Hematoxilina Eosina (HE).

Quantificação de colágeno

Foi encontrada diferença estatística entre o CT7 e CT14 em relação ao DBST3 (Figura 13). Aos 7 e 14 dias de evolução dos animais do grupo CT, foi evidenciado menor quantidade de colágeno em relação ao grupo DBST ainda aos 3 dias de cicatrização. Dessa forma, houve uma produção mais efetiva de colágeno em menos tempo de cicatrização no grupo DBST, em relação aos grupos CT com maior tempo de cicatrização (Figuras 14, 15 e 16)

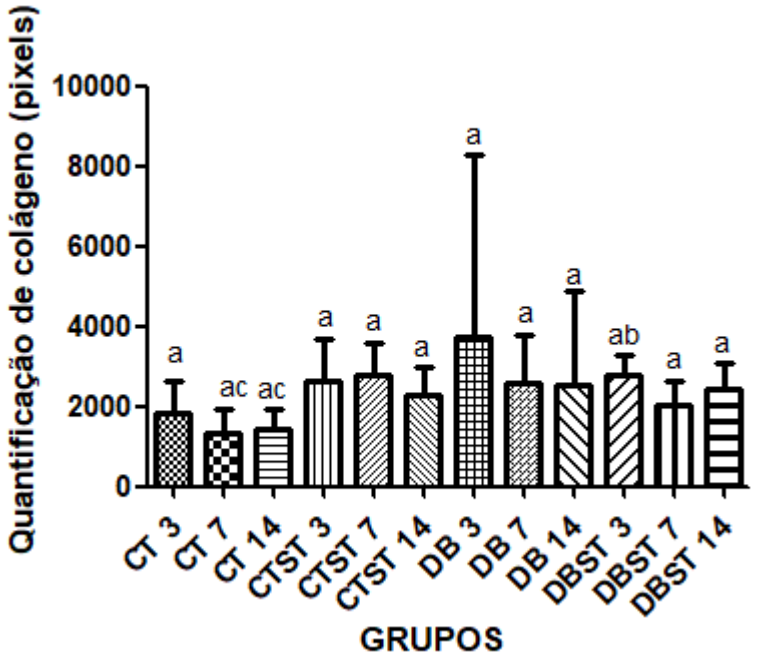

Figura 13: Avalição estatística da produção de colágeno quantificada pelo aplicativo Gimp 2.0 e subordinados ao teste estatístico SAS institute 2002. CT-grupo controle; CTST - grupo controle tratado com microenxerto; DB - grupo diabético; DBST - grupo diabético tratado com microenxerto.

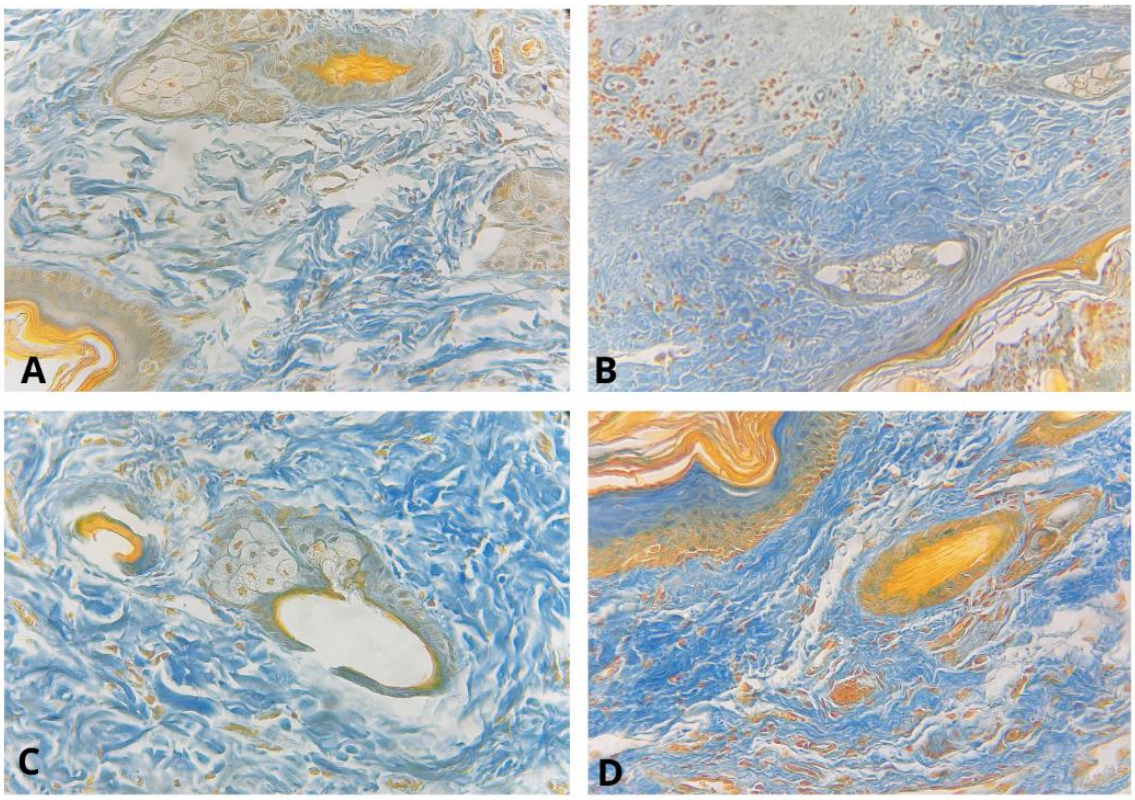

Figura 14: Fotomicrografias de pele de rato coradas com Tricrômico de Mallory para quantificação de colágeno aos 3 dias de evolução da cicatrização. A – CT; B – CTST; C – DB; D – DBST. A coloração em azul representa o colágeno.

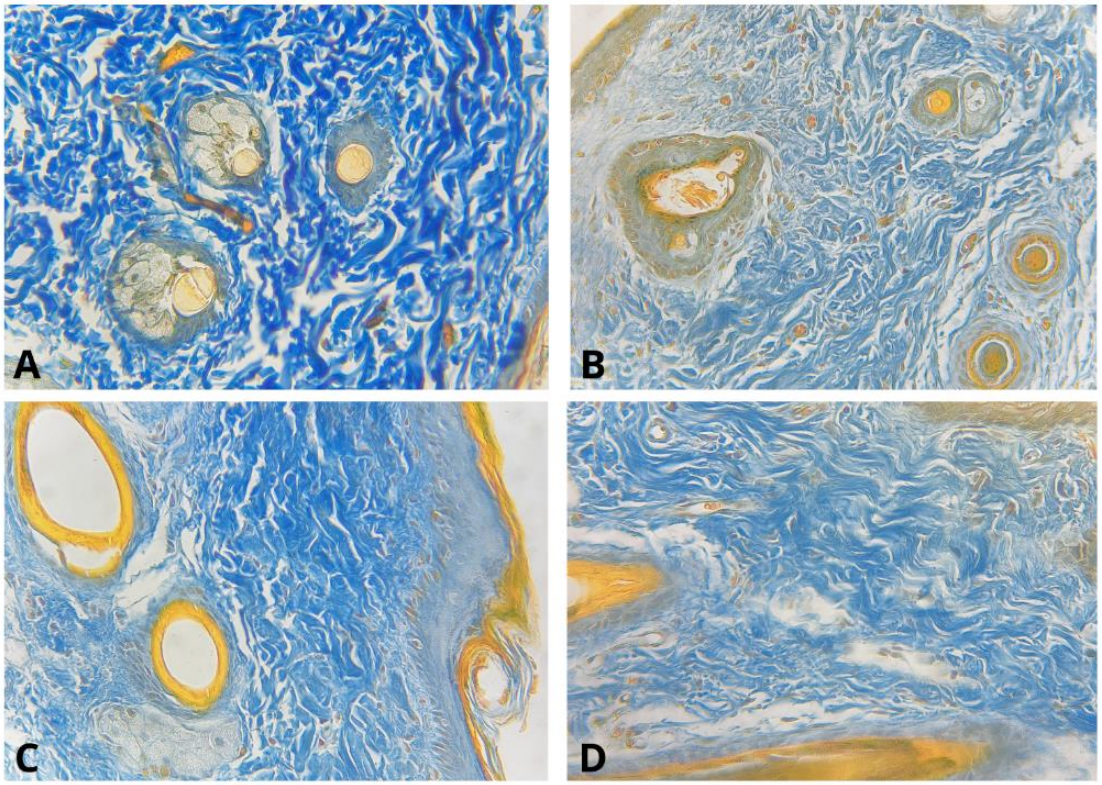

Figura 15: Fotomicrografias de pele de rato coradas com Tricrômico de Mallory para quantificação de colágeno aos 7 dias de evolução da cicatrização. A – CT; B – CTCT; C – DB; D – DBCT. A coloração em azul representa o colágeno.

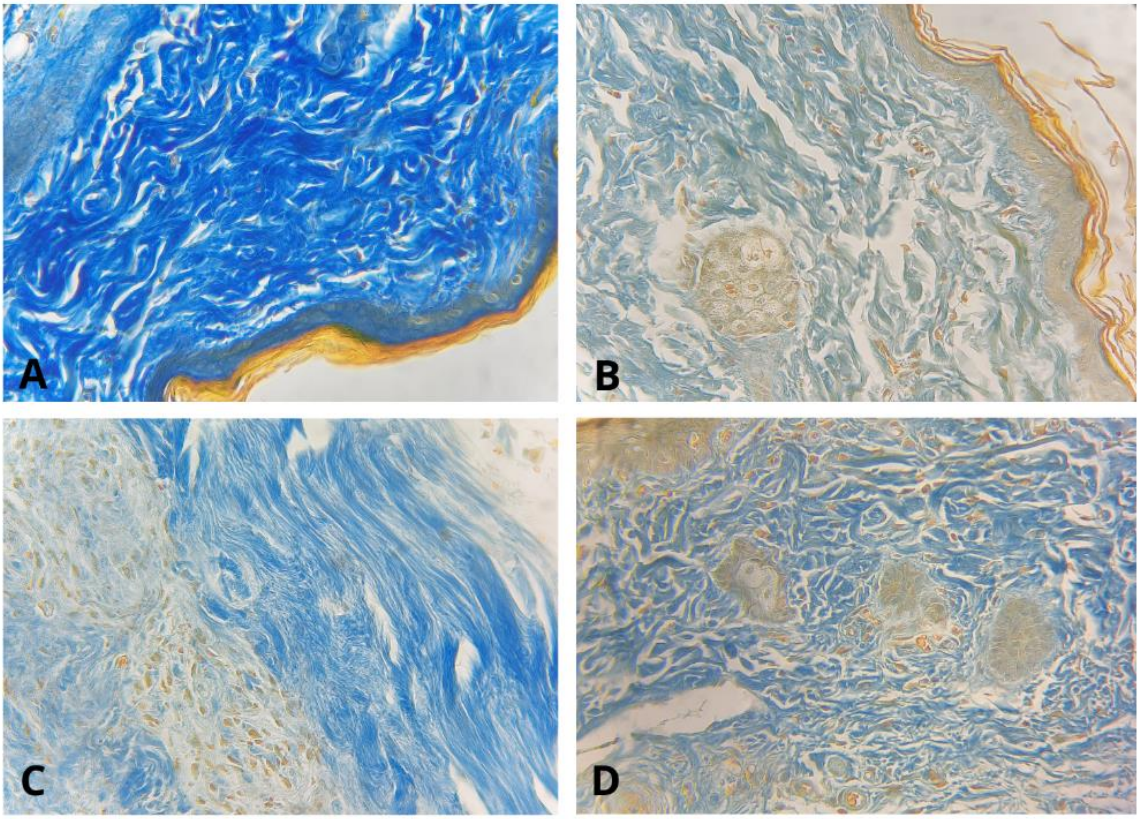

Figura 16: Fotomicrografias de pele de rato coradas com Tricrômico de Mallory para quantificação de colágeno aos 14 dias de evolução da cicatrização. A – CT; B – CTCT; C – DB; D – DBCT. A coloração em azul representa o colágeno.

Quantificação de fibras elásticas

A análise morfométrica para quantificação de fibras elásticas demonstrou que não houve diferença estatística entre os grupos experimentais (Figuras 17 e 18).

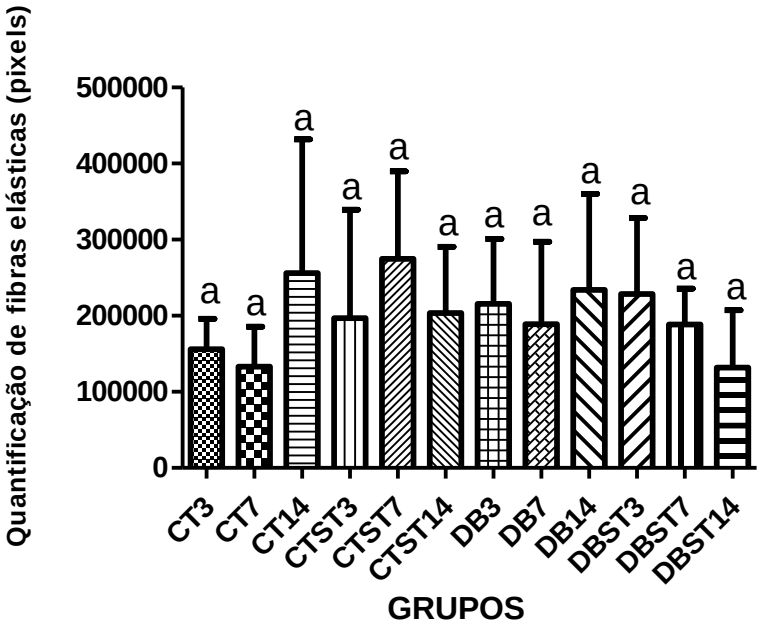

Figura 17: Quantificação de fibras elásticas.* Médias seguidas pela mesma letra não diferem significativamente entre si pelo teste de Kruskal-Wallis com post-hoc Dunn (p<0,05).

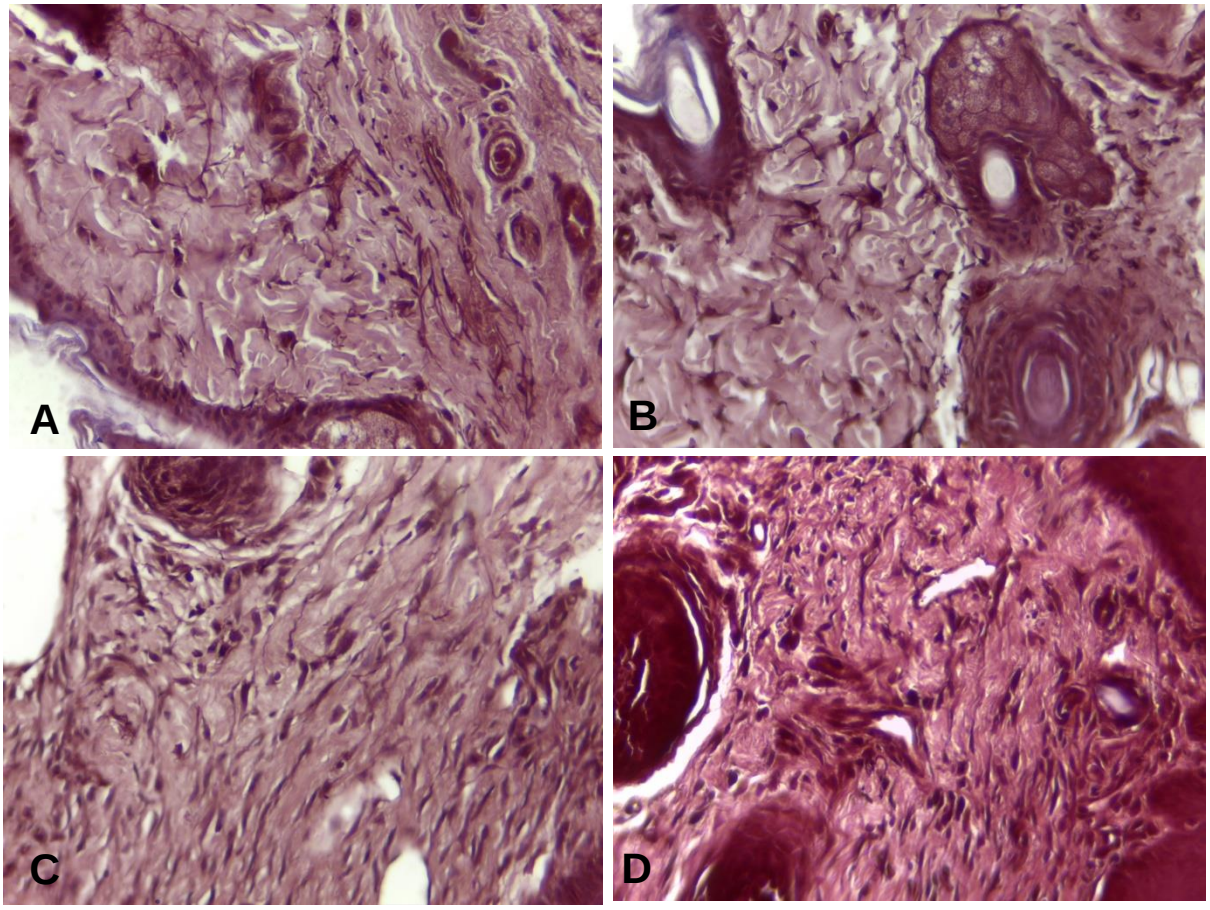

Figura 18: Fotomicrografias de pele de rato coradas com Orceína Nítrica para quantificação de fibras elásticas aos 14 dias de evolução da cicatrização. A – CT; B – CTST; C – DB; D – DBST. As setas apontam para as fibras elásticas.

Imunohistoquímica

a) Colágeno III

Não houve diferenças significativas na marcação do colágeno III na avaliação com 3 dias. Com 7 dias verificou-se maior marcação nos fragmentos dos animais dos grupos CT e CTST, seguido dos animais do grupo DBST. Os animais do grupo DB apresentaram a menor marcação. Aos 14 dias os animais dos grupos CTST e DBST apresentaram maior marcação quando comparados aos grupos CT e DB, tendo este último apresentado a menor média (Figuras 19 e 20).

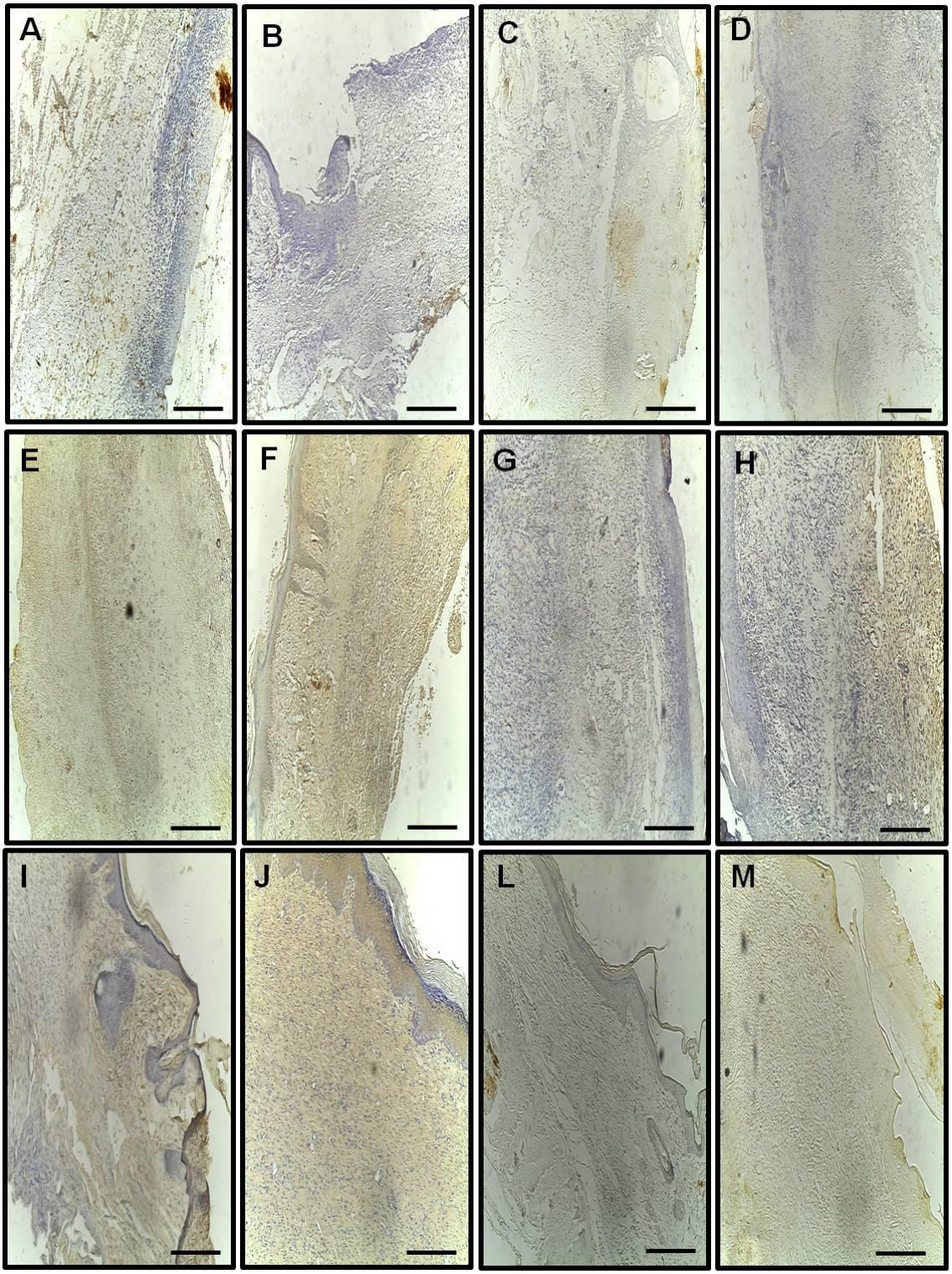

Figura 19: Imunohistoquímica para o colágeno III em fragmentos de pele dos animais dos grupos experimentais. 3 dias: A – CT; B – CTST; C – DB; D – DBST. 7 dias: E – CT; F – CTST; G – DB; H – DBST. 14 dias: I – CT; J – CTST; L – DB; M – DBST. Barras=200µm.

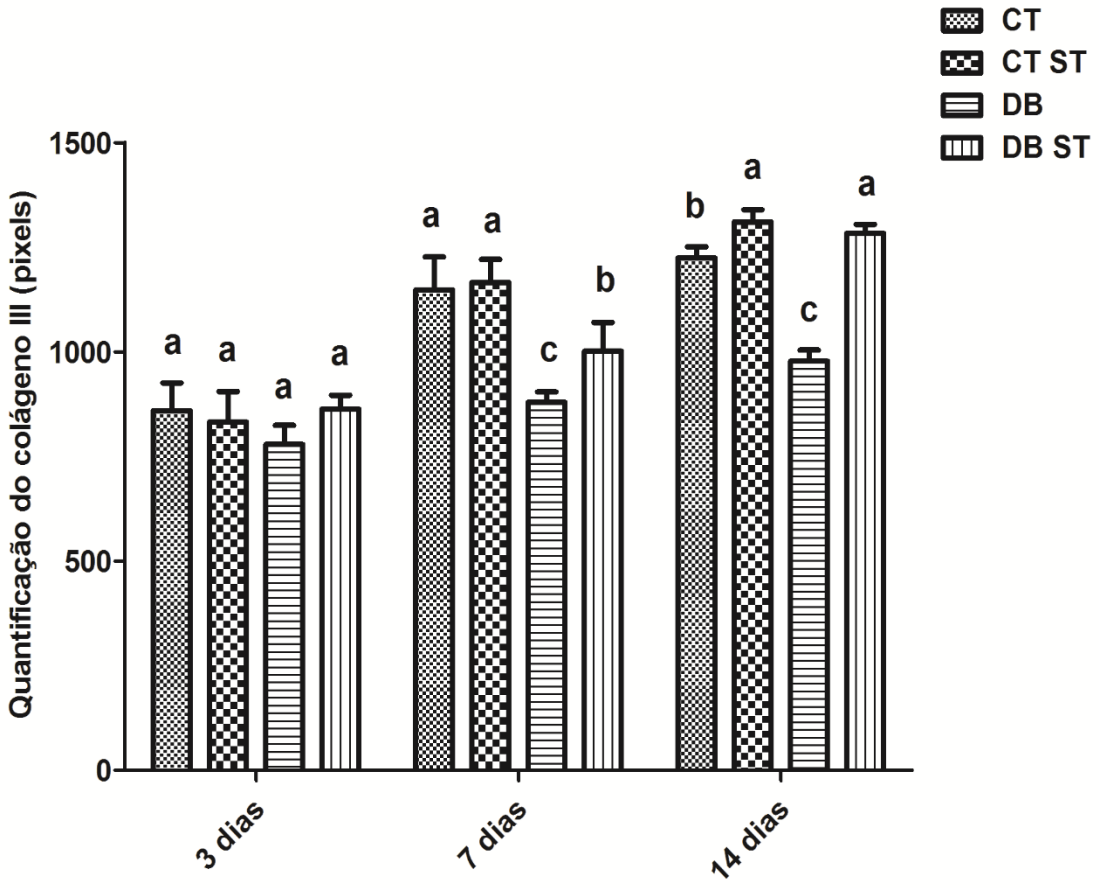

Figura 20: Quantificação em pixels do colágeno III em fragmentos de pele dos animais dos grupos experimentais. Médias seguidas pela mesma letra não diferem significativamente entre si teste de Comparações Múltiplas de Tukey e Kramer (P>0,05).

b) Colágeno I

Não houve diferenças significativas na marcação do colágeno I na avaliação com 3 dias. Com 7 dias verificou-se maior marcação nos fragmentos dos animais do grupo CTST, seguido dos animais do grupo CT. Os animais dos grupos DB e DBST apresentaram a menor marcação, não diferindo entre si. Esse mesmo comportamento foi observado aos 14 dias (Figuras 21 e 22).

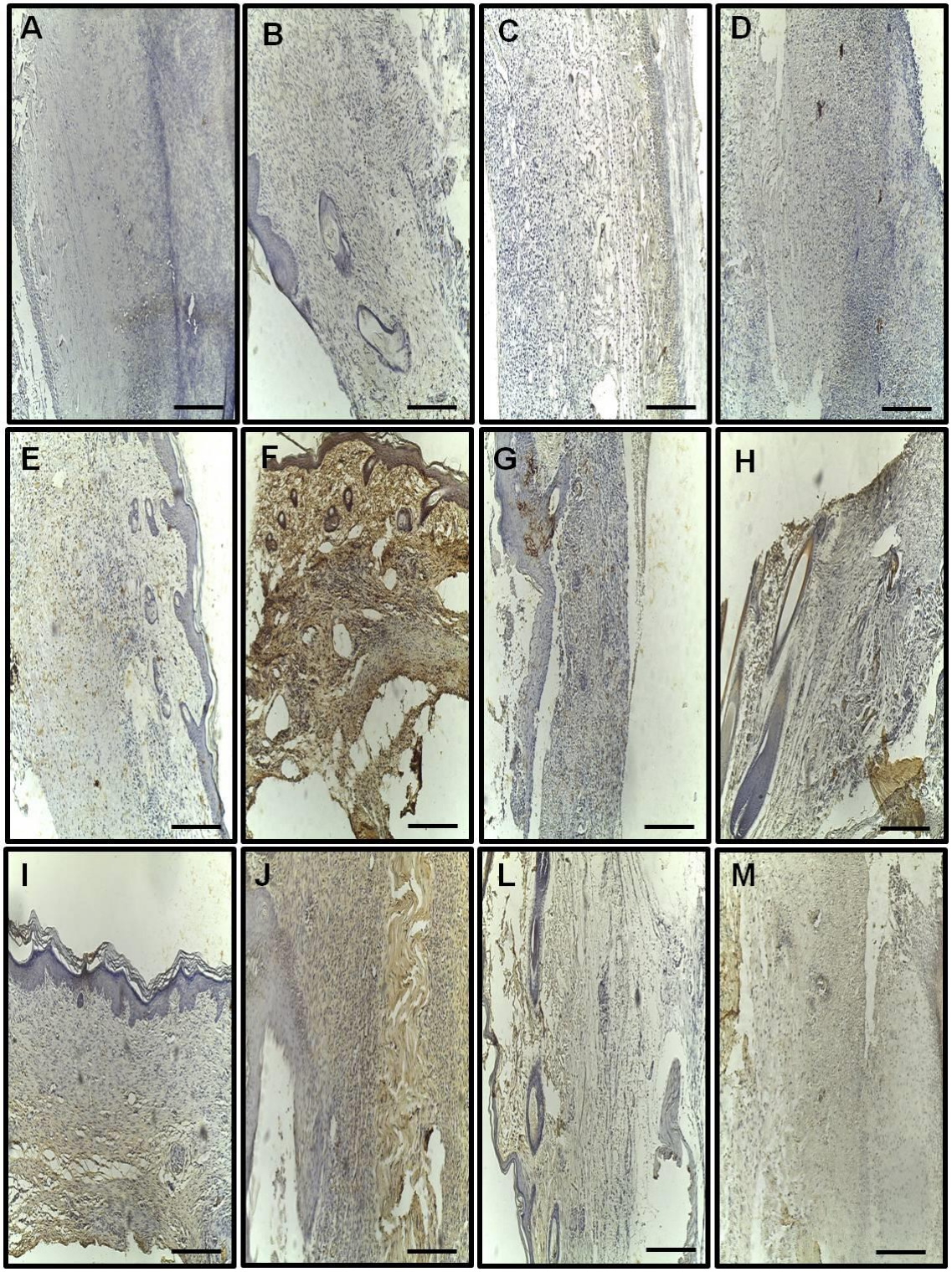

Figura 21: Imunohistoquímica para o colágeno I em fragmentos de pele dos animais dos grupos experimentais. 3 dias: A – CT; B – CT ST; C – DB; D – DB ST. 7 dias: E – CT; F – CT ST; G – DB; H – DB ST. 14 dias: I – CT; J – CT ST; L – DB; M – DB ST. Barras=200µm.

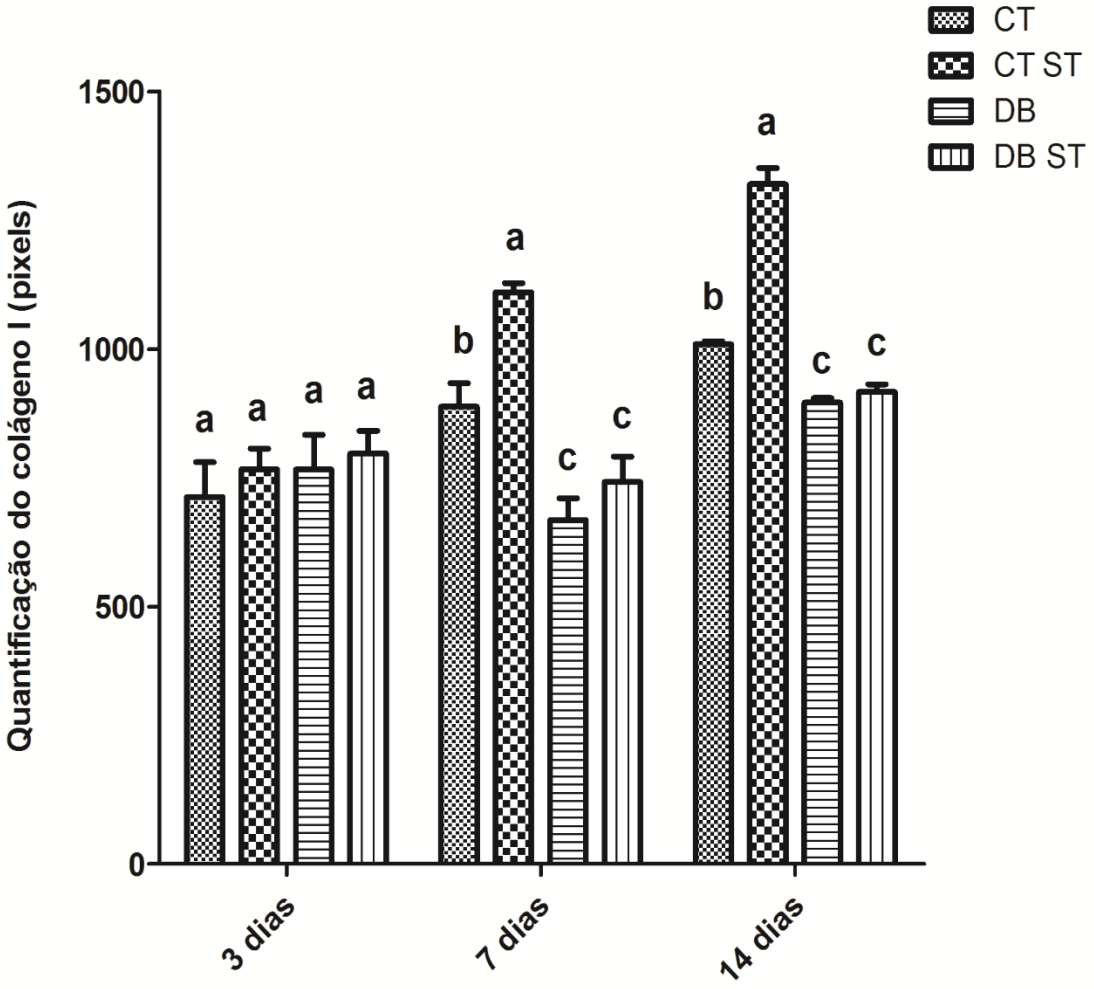

Figura 22: Quantificação em pixels do colágeno I em fragmentos de pele dos animais dos grupos experimentais. Médias seguidas pela mesma letra não diferem significativamente entre si teste de Comparações Múltiplas de Tukey e Kramer (P>0,05).

c) *VEGF*

Houve diferenças significativas na avaliação do VEGF com 3 dias, onde os fragmentos de pele dos animais dos grupos CTST e DBST apresentaram maior marcação, em relação aos grupos DB e CT, tendo este último apresentado a menor marcação. Com 7 dias não foi verificado diferenças na marcação entre os grupos experimentais. Porém, aos 14 dias os animais dos grupos CTST e DBST apresentaram maior marcação quando comparados aos grupos CT e DB, que não diferiram entre si (Figuras 23 e 24).

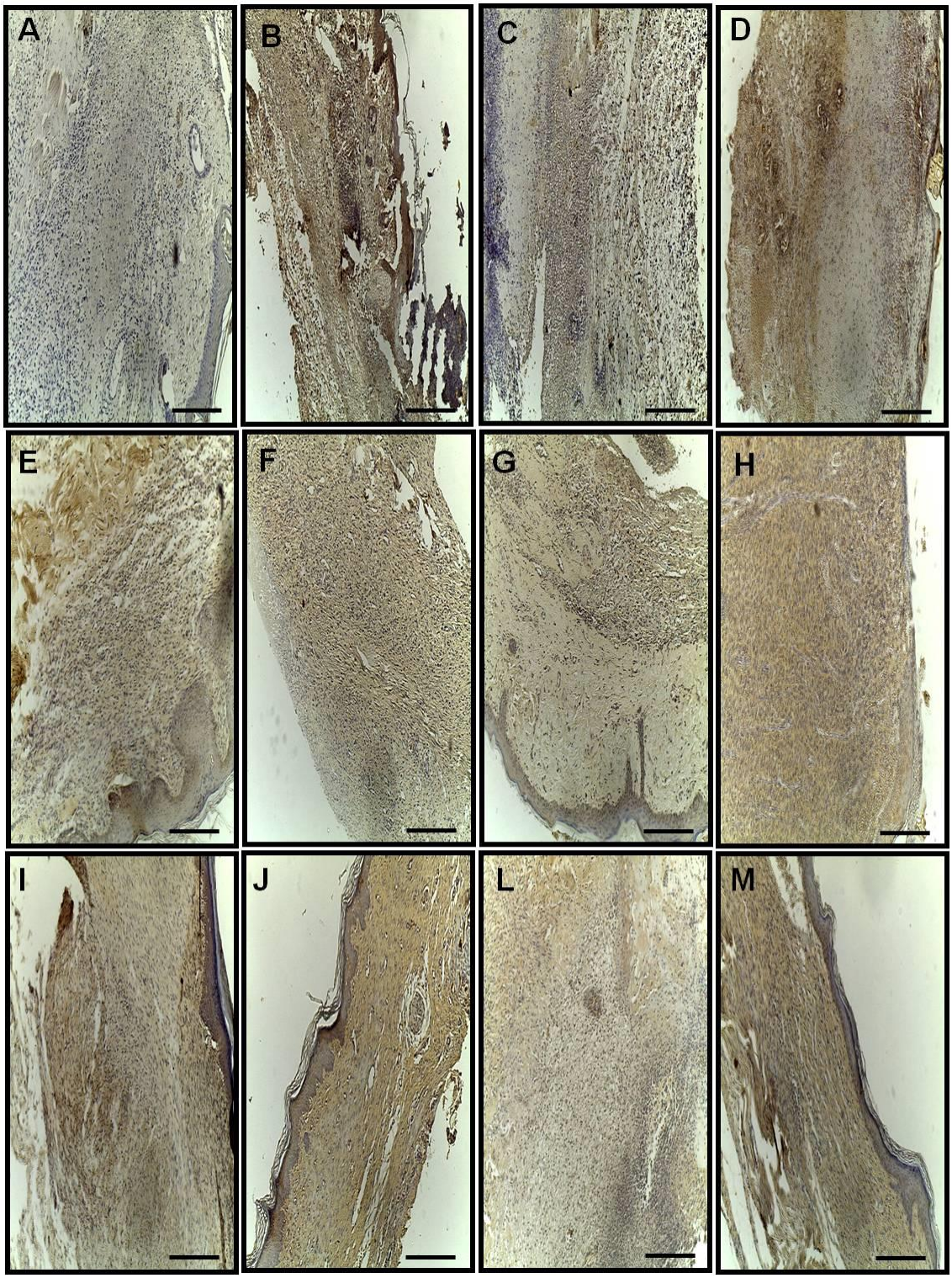

Figura 23: Imunohistoquímica para o VEGF em fragmentos de pele dos animais dos grupos experimentais. 3 dias: A – CT; B – CT ST; C – DB; D – DB ST. 7 dias: E – CT; F – CT ST; G – DB; H – DB ST. 14 dias: I – CT; J – CT ST; L – DB; M – DB ST. Barras=200µm.

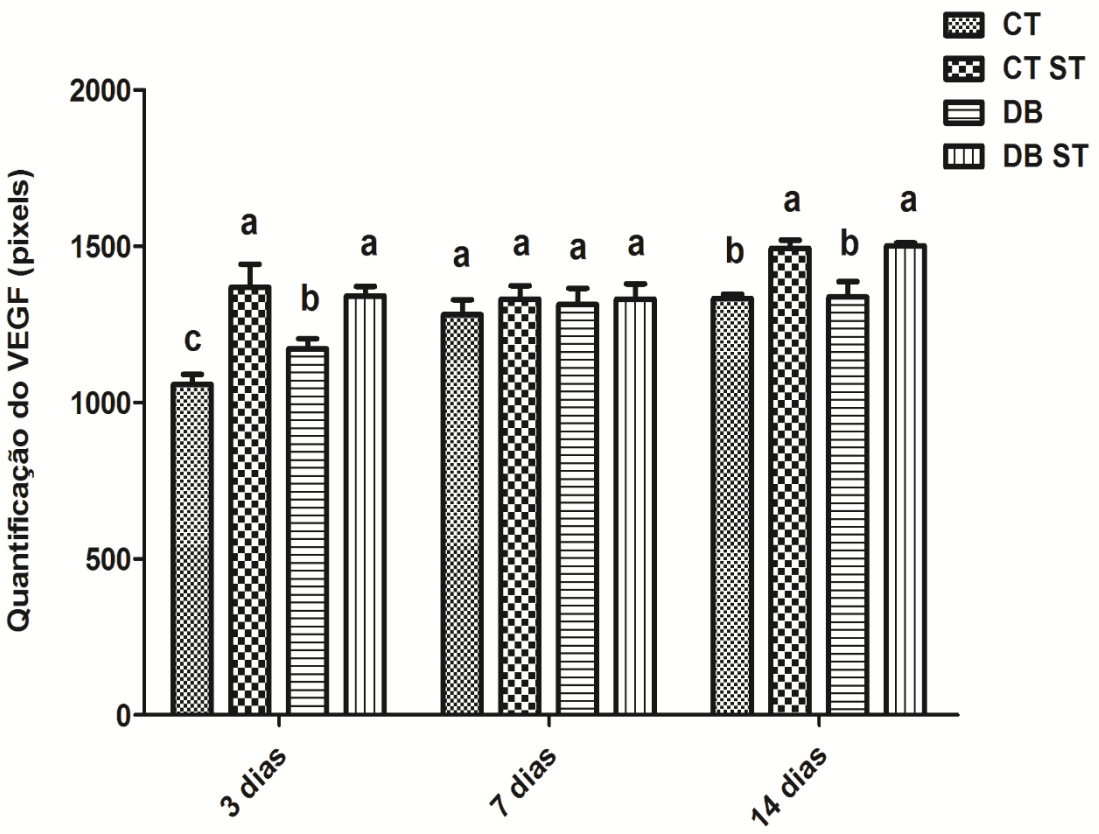

Figura 24: Quantificação em pixels do VEGF em fragmentos de pele dos animais dos grupos experimentais. Médias seguidas pela mesma letra não diferem significativamente entre si teste de Comparações Múltiplas de Tukey e Kramer (P>0,05).

DISCUSSÃO

A cicatrização tecidual é uma sequência de eventos interdependentes que envolvem a participação de várias quimiocinas, citocinas e fatores de crescimento produzidos pelas células que participam do reparo tecidual (VELNAR et al., 2009; EMING *et al*., 2014). O padrão celular muda com a evolução do processo, bem como a matriz extracelular. A cicatrização tecidual passa pelas fases de coagulação e hemostasia, inflamação, proliferação e remodelação tecidual (WANG *et al*., 2018). A primeira (e mais breve) ativa plaquetas que, sabidamente, são reservatórios de diversos fatores de crescimento, citocinas e quimiocinas. A partir daí, o processo inflamatório se instala com o objetivo de eliminar da ferida bactérias e restos celulares. Quando esta etapa se cumpre, o tecido de granulação começa a ser formado, os vasos sanguíneos são reparados e neoformados em quantidade necessária à cicatrização e os fibroblastos substituem a matriz provisória anteriormente formada por uma matriz de colágeno que amadurece com o tempo. As células que se tornaram abundantes nas fases inflamatória e proliferativa e os vasos sanguíneos excedentes são removidos por apoptose à medida que se tornam desnecessários e o tecido neoformado pode demorar cerca de 12 meses para completar sua remodelação (RITTIÉ, 2016). Nas feridas de extremidades dos indivíduos diabéticos, a cicatrização é interrompida na fase inflamatória. A grande quantidade de citocinas, quimiocinas e fatores pró-inflamatórios impede a progressão para a fase de proliferação e a ferida crônica se estabelece (BLAKYTNY & JUDE, 2006; RAFEHI *et al*., 2010). Para que esse quadro se resolva, diversos fatores necessitam ser corrigidos e a ação sobre cada um deles individualmente parece ser tarefa impossível. As células-tronco, pela sua capacidade de liberar exossomas contendo fatores que interferem positivamente na cicatrização (YU, *et al.,* 2014; YAGHOUBI, 2019; ELAHI *et al*., 2020) e também pela propriedade de se diferenciar em outros tipos celulares podem atuar na cicatrização estagnada, agindo sobre vários fatores simultaneamente *(*FUX *et al.*, 2019). A comparação dos aspectos histopatológicos entre os grupos estudados, mostrou que os microenxertos contendo células-tronco, quando aplicados nas feridas, induzem a uma evolução mais rápida do processo cicatricial. Animais tratados com microenxertos apresentam, aos 3 dias de

cicatrização, um aspecto histológico semelhante àqueles de 7 dias que não receberam o microenxerto. Nos primeiros, a língua epitelial já está presente e o número de neutrófilos degenerados é menor, sugerindo que o processo de epitelização foi acelerado em comparação com outros grupos, o que está de acordo com os achados de Lv *et al*. (2017). A presença de neutrófilos na fase de proliferação e remodelação mostrou ser uma característica dos animais diabéticos, diferente do grupo controle. Parece que as células inflamatórias persistem por mais tempo no tecido, mesmo que a fase de proliferação já tenha iniciado. Tal achado pode ser devido ao maior número de citocinas inflamatórias nos diabéticos que atraem um maior número de neutrófilos para a lesão.

A quantificação do colágeno produzido através da coloração do tricômico de Mallory mostrou que a produção de colágeno foi mais efetiva nos animais diabéticos tratados com microenxerto aos 3 dias de cicatricação em comparação aos 7 e 14 dias de evolução dos animais controle. Chama atenção nesse caso, o fato de que, mesmo os animais sendo diabéticos, o tratamento com os microenxertos acelerou e produziu colágeno em maior quantidade que o grupo controle com maior tempo de cicatrização. Já a análise imunohistoquímica para o colágeno III e I mostrou que, no início da cicatrização não houve diferença estatística entre os grupos. O colágeno III, mais imaturo, apresentou, aos 14 dias, maior marcação nos animais tratados com o microenxerto. Já o colágeno I trata-se de um colágeno mais maduro e foi evidenciado com maior intesidade no grupo CTST, seguido pelo CT e depois pelo DBST e DB. A coloração pelo tricômico de Mallory permite a quantificação total do colágeno presente, não fazendo a diferenciação entre os tipo I e III. Quando a quantificação foi feita de forma separada pela imunohistoquímica, os resultados referentes ao colágeno III convergiram para o encontrado na análise histopatológica, onde os grupos tratados com o microenxerto apresentaram melhor organização do colágeno e o grupo diabético mostrou uma organização aquem dos demais grupos.

As fibras elásticas presentes na pele são formadas principalmente pela proteína elastina (BAUMANN *et al*, 2021). Na pele, a elastogênese ocorre principalmente durante o desenvolvimento fetal e neonatal. A elastina é formada pelos fibroblastos e apresenta uma taxa de renovação muito baixa. Isso se deve ao fato de que seu processo de produção é muito complexo quando comparado ao do colágeno, por exemplo e essa complexidade está associada à dificuldade

de estímulo para que a mesma ocorra. Segundo Rodriguez-Cabello *et al*. (2018), durante a formação do tecido cicatricial, a produção de elastina é fraca e insuficiente para que uma nova rede de fibras seja formada, o que reduz a elasticidade quando comparado com o tecido original. Corroborando com essas características, encontramos em nossos resultados que não existe diferença significativa entre os grupos estudados no que diz respeito à produção de fibras elásticas, o que nos leva a afirmar que os microenxertos utilizados não possuem características biológicas suficientes para estimular a elastogênese. No entanto, o tecido cicatricial formado não apresentou características disfuncionais.

A angiogênese consiste na formação de vasos sanguíneos a partir de vasos preexistentes no tecido e é sabido que o VEGF é um potente estimulador da deste evento. Expressões aumentadas de VEGF indicam que o processo de formação de vasos sanguíneos está em atividade, o que é importante para o crecimento e proliferação celulares e formação do tecido de granulação (OKABE *et al.,* 2009). Aos 3 dias de cicatrização, o VEGF apresentou-se aumentado nos grupos tratados com microenxerto em comparação com os grupos não tratados, indicando uma recomposição da vascularização mais precoce nos grupo CTST e DBST, favorecendo a aceleração da cicatrização. Já nos achados histopatológicos, aos 3 dias de ciatrização, os vasos sanguíneos ainda não foram observados, o que aconteceu apenas aos 7 dias de evolução.

Embora alguns autores afirmem que as células-tronco dos diabéticos tenham suas propriedades diminuídas, encontramos neste estudo uma interferência positiva dos microenxertos aplicados nos grupos dos animais diabéticos. Chama atenção que diversos aspectos foram influenciados positivamente: angiogênese, epitelização, fibroplasia e redução das células inflamatórias. Esse conjunto de alterações fala a favor da ação multifatorial dos microenxertos, o que é essencial para o sucesso terapêutico do seu uso.

CONCLUSÃO

No que concerne às feridas de difícil cicatrização, os microenxertos autólogos se mostraram eficazes, alterando a epitelização, angiogênese, produção de colágeno de forma a favorecer o processo cicatricial. O aprimoramento dos

processos de obtenção e uso das mesmas é de fundamental importância para que essa terapia seja utilizada mais amplamente.

REFERÊNCIAS

ANTOSIK, K.; BOROWIEC, M. Genetic factors of diabetes. *Arch Immunol Ther Exp,* v.64, Suppl. 1, 2016. doi: 10.1007/s00005-016-0432-8.

BAGLIONI, E.; TROVATO, L.; MARCARELLI, M.; FRENELLO, A.; BOCCHIOTTI, M. A. Treatment of oncological post-surgical wound dehiscence with autologous skin micrografts. *Anticancer Research.* v. 36, n.3, 2016

BAUMANN, L., BERNSTEIN, E. F., WEISS, A. S., BATES, D., HUMPHREY, S., SILBERBERG, M., DANIELS, R. Clinical Relevance of Elastin in the Structure and Function of Skin, *Aesthetic Surgery Journal Open Forum* , v.3, n.3, 2021. doi.org/10.1093/asjof/ojab019

BLAKYTNY, R.; JUDE, E. The molecular biology of chronic wounds and delayed healing in diabetes. *Diabet Med*. v. 23, n. 6, 2006. doi: 10.1111/j.1464-5491.2006.01773.x.

DEEDS, M. C.; ANDERSON, J.M.; ARMSTRONG, A. S.; GASTINEAU, D. A.; HIDDINGA, H. J.; JAHANGIR, A.; EBERHARDT, N. L.; KUDVA, Y.C. Single dose streptozotocin-induced diabetes: considerations for study design in islet transplantation models. *Lab Anim*., v.45, n. 3, 2011. Doi: 10.1258/la.2010.010090.

DEKONINCK S, BLANPAIN C. Stem cell dynamics, migration and plasticity during wound healing. *Nat Cell Biol*. v. 21, n. 1, 2019. doi: 10.1038/s41556-018-0237-6

DINCER, Y. A. T.; ALADEMIR, Z.; ILKOVA, H. Effect of oxidative stress on glutathione pathway in red blood cells from patients with insulin-dependent diabetes mellitus. *Metabolism*, v. 51, n. 10. p. 1360-1362, 2002

DU, Z.; WEY, C.; CHENG, K.; HAN, B.; YAN, J.; ZHANG, M.; PENG, C.; LIU, Y. Mesenchymal stem cell-conditioned médium reduces liver injury and enhaces regeneration in reduced-size rat liver transplantation. *Journal of Surgery and Research*, v. 183, n. 2, 2013

ELAHI, F.M.; FARWELL, D. G.; NOLTA, J. A.; ANDERSON, J. D. Preclinical translation of exosomes derived from mesenchymal stem/stromal cells. *Stem Cells*. v. 38, n.1, 2020. doi: 10.1002/stem.3061

EMING, S. A.; MARTIN, P.; TOMIC-CANIC, M. Wound repair and regeneration: mechanisms, signaling, and translation. *Science Translation Medice*, v. 6, n, 265, 2014

EVANS, J. L.; GOLFINE, I. D.; MADDUX, B. A.; GRODSKY, G. M. Are Oxidative stress activated signaling pathways mediators of insulin resistance and cell dysfunction? *Diabetes*, v. 52, n. 1, 2003.

FERRIN, I.; BELOQUI, I.; ZABALETA, L., SALCEDO, J. M.; TRIGUEROS, C., MARTIN, A. G. Isolation, culture, and expansion of mesenchymal stem cells. *Methods Mol Biol*. v. 1590, 2017. doi: 10.1007/978-1-4939-6921-0_13.

FRANCO. R.; SCHONEVELD, O. P.; PAPPA, A.; PANAYIOTIDIS, M. I. The central role of glutathione in the pathophysiology of human diseases. *Archives of Physiology and Biochemistry,* v. 113, p. 234-258, 2007.

FU, X.; LIU, G.; HALIM, A.; JU, Y.; LUO, Q.; SONG, A.G. Mesenchymal stem cell migration and tissue repair. *Cells.* v. 28, n. 8, 2019. doi: 10.3390/cells8080784

GIACCO, F.; BROWNLEE, M. Oxidative stress and diabetic complications. *Circulation Research*, v. 107, n.9, 2010. DOI 10.1161/CIRCRESAHA.110.223545

GIACCONE, M.; BRUNETTI, M.; CAMANDONA, M.; TROVATO, L.; GRAZIANO, A. A new medical device, based on rigenera protocol, in the management of complex wounds. *J Stem Cells Res, Rev & Rep*. v. 1, n.3, 2014

GOLEBIEWSKA, E. M.; POOLE, A. W.; Platelet secretion: from haemostasis to wound healing and beyond. *Blood Rev*. 2015 MAY;29(3):153-62. DOI: 10.1016/J.BLRE.2014.10.003.

JAIN, S. K.; LEVINE, S. C. Effect of diabetes on red blood cell membrane lipid peroxidation in rats. *Clin. Res*, v. 38, p. 16, 1990.

KUMAR, D.; JENA, G. R.; RAM, M. *et al.* Hemin attenuated oxidative stress and inflammation to improve wound healing in diabetic rats. *Naunyn-Schmiedeberg's Arch Pharmacol*, v. 392**,** 2019. https://doi.org/10.1007/s00210-019-01682-7

LEE, E. S.; KIM, J. H.; IM, S.; LEE, K. B.; SOHN. S.; KANG, W. H. Application of computerized image analysis in pigmentary skin diseases. *Int J Dermatol*. v. 40, p. 45-49, 2001

LEITE, H. P.; SARNI, R. S. Radicais livres, anti-oxidantes e nutrição. *Revista Brasileira Nutrição Clínica*, v. 18, n. 2, p. 87-94, 2003

LIMA, F. C. S.; TEIXEIRA, M. W.; SILVA JÚNIOR, V. A.; COSTA, A. B. B.; LIMA, V. C.; SOUZA, H. C. V.; BARROS, M. E. G.; GRAZIANO, A.; NARO, F.; SOARES, A.F. Avaliação da eficácia do sistema rigeneracon no tratamento de lesões de calvária em ratos *Arq. Bras. Med. Vet. Zootec*., v.73, n.1, 2021 doi.org/10.1590/1678-4162-11699

LV, YUE; GE, LIHONG; ZHAO, YUMING. Effect and mechanism of SHED on ulcer wound healing in Sprague-Dawley rat models with diabetic ulcer. American Journal of Transl Res, v. 9, n. 2, 2017

MAFI, R.; HINDOCHA, S.; MAFI, P.; GRIFFIN, M.; KHAN, W. S.; Source of adult mesenchymal stem cells aplicable for musculoskeletal applications – a systematic review of the literature. *Open Orthopedic Journal,* v. 5, supl. 2, 2011

MARCARELLI, M.; TROVATO, L.; NOVARESE, E.; RICCIO, M.; GRAZIANO, A. Rigenera protocol in the treatment os surgical wound dehiscence. *Wilwy online library,* v. 14, 2017

MONTEIRO, M. B. C. A. Dissertação (Mestrado)-Universidade de São Paulo-Faculdade de Medicina, Programa de Endocrinologia, São Paulo, BR-SP, 2012

NOSENKO, M. A.; AMBARYAN, S. G.; DRUTSKAYA, M. S. Proinflammatory cytokines and skin wound healing in mice. *Mol. Biol.,* vol. 53**,** (2019). https://doi.org/10.1134/S0026893319050121

OBERHOLZER, M.; OSTREICHER, M.; CHRISTEN, H.; BRUHLMANN, M. Methods in quantitative image analysis. *Histochem Cell Biol*. v. 105, 1996.

OKABE, K.; YAMADA, Y.; ITO, K.; KOHGO, T.; YOSHIMI, R.; UEDA, M. Injectable soft-tissue augmentation by tissue engineering and regenerative medicine with human mesenchymal stem cells, platelet-rich plasm, and hyaluronic acid scaffolds. *Cytotherapy*, v. 11, 2009

OHKAWA, H.; OHISHI, N.; YAGI, K. Assay for lipid peroxides in animal tissues by thiobarbituric acid reaction. *Annals Clinical Biochemistry*, v. 95, p. 351–358, 1979

PHINNEY, D. G.; PITTENGER, M. F. Concise review: MSC-derived exosomes for cell-Free therapy. *Stem Cells*. v.35, n. 4, 2017 doi: 10.1002/stem.2575.

RAHEFI, H.; EI-OSTA, A.; KARAGIANNIS, T. C.; Genetics and epigenetics events in diabetic wound healing. *International Wound Journal*, v. 8, 2010

RITTIÉ, L. Cellular mechanisms of skin repair in human and other mammals. *Journal of Cell Communication and Signalisation*, v.10, 2016a

RODRÍGUEZ-CABELLO, J. C., GONZÁLEZ DE TORRE I, IBAÑEZFONSECA, A.; ALONSO, M. Bioactive scaffolds based on elastin-like materials for wound healing. *Adv Drug Deliv Rev*. v. 129, 2018

ROSEN, P.; NAWROTH, P. P.; KING, G.; MOLLER, W.; TRITSCHLER, H. J.; PACKER, L. The role of oxidative stress in the onset and progression of diabetes and its complication: a summary of a Congress Series sponsored by UNESCO MCBN, the American Diabetes Association, and the German Diabetes Society. *Diabetes Metab. Research Review*, v. 17 p. 189–212, 2001.

TROVATO, L.; FAILLA, G.; SERANTONI, S.; PALUMBO, F. P. Regenerative surgery in the management of the leg ulcers. *J. Cell Sci. Ther*. v. 7, 2016 doi: 10.4172/2157-7013.1000238

VELNAR, T.; BAILEY, T.; SMRKOLJ, V. The wound healing process: an overview

of the cellular and molecular mechanisms. *Journal International Medicine Research,* v.37, n.5, 2009. doi: 10.1177/147323000903700531.

WANG, P. H.; HUANG, B. S.; HORNG, H. C.; YEH, C. C.; CHEN, Y. J. Wound healing. *Journal Chinese Medical Association*. v. 81, n.2, 2018. doi: 10.1016/j.jcma.2017.11.002..

WANG, J.; CHEN, Z.; SUN, M.; XU, H.; GAO, Y.; LIU, J.; LI, M. Characterization and therapeutic applications of mesenchymal stem cells for regenerative medicine. *Tissue Cell.* v. 64, 2020. doi: 10.1016/j.tice.2020.101330

WU KK, HUAN Y. Streptozotocin-induced diabetic models in mice and rats. *Curr Protoc Pharmacol*. v. 5, 2008. doi: 10.1002/0471141755.ph0547s40

YAGHOUBI, Y.; MOVASSAGHPOUR, A.; ZAMANI, M.; TALEBI, M.; MEHDIZADEH, A.; YOUSEFI, M. Human umbilical cord mesenchymal stem cells derived-exosomes in diseases treatment. *Life Science*, v.15, 2019 doi: 10.1016/j.lfs.2019.116733

YU, B.; ZHANG, X.; LI, X. Exosomes derived from mesenchymal stem cells. *International Journal Molecular Science*. V. 15, n. 3, 2014. doi: 10.3390/ijms15034142.

YUAN, T.; YANG, T.; CHEN, H.; FU, D.; HU, Y.; WANG, J.; YUAN, Q.; YU, H.; XU, W.; XIE, X. New insights into oxidative stress and inflammation during diabetes mellitus-accelerated atherosclerosis. *Redox Biology.* v. 20, 2019. DOI: 10.1016/j.redox.2018.09.025

ZANG, H.; WANG, Z. Z. Mechanism that mediate stem cell self-renewal and differentiation. *Journal of Cellular Biochemistry*, v. 103, 2008

CAPÍTULI III

ATUAÇÃO DE MICROENXERTOS AUTÓLOGOS SOBRE O PROCESSO INFLAMATÓRIO EM FERIDAS DE RATOS DIABÉTICOS

RESUMO

O processo de cicatrização exige uma expressão integrada e altamente regulada de várias quimiocinas, citocinas, fatores de crescimento e tipos celulares distintos que estão presentes na ferida desde a lesão tecidual até os eventos finais da cicatrização. A cicatrização tecidual passa por fases sequenciais e interdependentes para que, ao final, seja formado o tecido cicatricial. Vários fatores podem concorrer para a interrupção e consequente prejuízo de uma cicatrização normal, dentre eles, doenças metabólicas como a diabetes mellitus. Forma-se uma ferida crônica com a presença de um ambiente proteolítico por ação de células inflamatórias presentes no local da ferida e uma regulação positiva prolongada de citocinas pró-inflamatórias e quimiocinas que inibem a progressão normal da cicatrização da ferida. A ferida de extremidade em ratos diabéticos foi utilizada como modelo experimental para este estudo com o objetivo de verificar a participação de microenxertos autólogos na resolução do processo inflamatório de feridas crônicas. Os seguintes fatores foram analisados: estresse oxidativo, TNF-α e as interleucinas antiinflatórias IL-4 e IL-10. Para isso, foram utilizados 50 ratos albinos divididos em 4 grupos: controle (CT), controle tratado (CTST), diabético (DB) e diabético tratado (DBST). Nos grupos DB e DBST, a diabetes foi induzida pela injeção intraperitoneal de estreptozotocina. Foram confeccionadas feridas nas patas traseiras dos animais e nos grupos CTST e DBST foram aplicados microenxertos autólogos obtidos. Os microenxertos foram obtidos a partir de um fragmento de pele do dorso do animal desagregado no sistema Rigenera®. Os animais foram eutanasiados aos 3, 7 e 14 dias após a confecção da ferida e a pele em cicatrização foi coletada e dividida ao meio, sendo que uma metade foi congelada em ultrafreezer e a outra metade foi fixada em paraformaldeído 10%. O sangue foi coletado no dia da confecção da ferida e aos 3, 7 e 14 dias de evolução da cicatrização. O tratamento com o microenxerto diminui a dosagem de TBARS nos animais do grupo DBST. A GSH, nos grupos tratados com célula-tronco, foi superior em relação ao grupo diabético. Com relação à dosagem do TNF-α, o grupo DB apresentou maior concentração, diferindo dos demais grupos experimentais. Até os 7 dias de cicatrização, a IL-4 manteve seus maiores níveis nos grupos tratados com o microenxerto. Com relação à IL-10 aos 3 e 7 dias após a lesão, não houve diferença significativa entre os grupos estudados. Somente aos 14 dias de cicatrização, a IL-10 apresentou-se aumentada nos grupos tratados com microenxerto em relação aos grupos não tratados. O tratamento com microenxertos autólogos diminuiu o estado inflamatório dos tecidos, permitindo uma melhor cicatrização tanto nos animais diabéticos quanto nos animais que não apresentaram essa condição clínica.

PALAVRAS-CHAVE: cicatrização; terapia celular; Rigenera®; inflamação

INTRODUÇÃO

A capacidade de cicatrizar feridas é uma característica de sobrevivência importante para as espécies, constituindo uma vantagem evolutiva dos mamíferos. O processo de cicatrização exige uma expressão integrada e altamente regulada de várias quimiocinas, citocinas, fatores de crescimento e tipos celulares distintos que estão presentes na ferida desde a lesão tecidual até os eventos finais da cicatrização. Durante todo o processo, suas expressões variam de modo temporal e quantitativo. São produzidos por células presentes no local da ferida, como macrófagos, neutrófilos, fibroblastos e queratinócitos, e atuam de forma parácrina e autócrina (RITTIÈ, 2016).

A reparação do tecido lesado visa o restabelecendo da condição anatômica e funcional da área afetada. Para que isso ocorra, a cicatrização deve cumprir as seguintes etapas sequenciais e interpostas: coagulação e hemostasia, fase inflamatória, fase proliferativa e fase de remodelação. Sendo essas etapas interdependentes, a evolução da cicatrização só acontece com o sucesso de cada uma das fases (EMING *et al*., 2014).

Os tecidos possuem tempos diferentes de cicatrização. Ainda assim, as feridas podem ser classificadas em aguda e crônicas de acordo com a forma que se estabelecem e evoluem. As feridas agudas cicatrizam dentro do período esperado e sem complicações. As feridas crônicas são aquelas que não cumprem a progressão dos estágios normais de cicatrização e o dano estabelecido no tecido não é reparado na ordem e tempo esperados. Ocorre a formação de um ambiente proteolítico por ação de células inflamatórias presentes no local da ferida e uma regulação positiva prolongada de citocinas pró-inflamatórias e quimiocinas que inibem a progressão normal da cicatrização da ferida.

Vários fatores podem concorrer para a interrupção e consequente prejuízo de uma cicatrização normal, dentre eles, doenças metabólicas como a diabetes mellitus. Nela são observadas mudanças nas células que concorrem para cicatrização tecidual. Os queratinócitos apresentam alterações na capacidade de migração, proliferação, diferenciação e produção de fatores de crescimento. Já os fibroblastos mostram-se com morfologia diferente, alteração negativa na migração e proliferação, pouca capacidade em se diferenciar em miofibroblasto e mudanças na sua função secretora (BREM & THOMIC-CANIC, 2007; PEPPA

et al., 2009; RAFEHI *et al*., 2010). Nas feridas crônicas dos pés diabéticos, os nichos de células-tronco da epiderme encontram-se desregulados. O *pool* celular é limitado em consequência da inflamação persistente, infecção, hipóxia, isquemia e/ou excesso de exudato, resultando em uma menor participação das células-tronco no processo cicatricial.

Segundo Blakytny & Jude (2006) e Rafehi *et al*. (2010), alguns fatores de crescimento pró-cicatrização apresentam-se diminuídos nas feridas diabéticas, a saber PDGF, FGF, IGF-1, IL-8, IL-10 e TGF-β1. Já os fatores pró-inflamatórios IL-1 e TNF-α apresentam-se aumentados. As MMPs, enzimas responsáveis pela degradação da matriz extracelular, estão em estreito equilíbrio com seus inibidores plasmáticos e teciduais em condições fisiológicas. Já nas feridas crônicas dos pés diabéticos, a concentração de MMP-2, MMP-8 e MMP-9 estão aumentadas, assim como seu inibidor tecidual TIMP está diminuído. Esse desequilíbrio gera alterações na concentração de proteínas e fatores de crescimento da matriz extracelular causando prejuízos na migração tecidual (FALANGA, 2005).

A interrupção do processo cicatricial não é causada por disfunção em um único ou poucos fatores, existindo mais de 100 fatores que concorrem para a cronicidade da ferida (GALKOWSKA *et al*., 2006; GOREN *et al.,* 2006; FALANGA, 2005; MARUYAMA *et al*., 2007). Sendo assim, a busca por uma metodologia que possibilite a correção de vários fatores simultaneamente é necessária. Os microenxertos autólogos obtidos a partir do sistema Rigenera® já foram utilizados com sucesso em pesquisas clínicas e laboratoriais em diversas áreas (BRUNELLI, *et al*., 2013; GRAZIANO *et al*., 2013; GIACCONE *et al*., 2014; ZANZORETA, *et al*., 2014; BAGLIONE *et al*, 2016; MARCARELLI *et al.*, 2016; d'AQUINO,R. *et al.* 2016); TROVATO *et al*., 2016; SVOLACCHIA *et al*., 2016; GENTILE *et al*., 2017; BAENA *et at*., 2017; DESANDO *et al*., 2021; LIMA *et al*., 2021) inclusive sobre feridas de difícil cicatrização (DE FRANCESCO *et al*, 2017), sendo que os fatores moleculares que concorrem para a recuperação da capacidade de cicatrização ainda não foram totalmente elucidados. Dessa forma, objetivamos avaliar a atuação dos microenxertos autólogos obtidos a partir do protocolo Rigenera® no processo inflamatório presente em feridas de ratos diabéticos.

MATERIAL E MÉTODOS

Análise imunohistoquÍmica

Foram utilizados os anticorpos IL-4 (sc-53084, Santa Cruz Biotechnology, Santa Cruz, CA, USA) e IL-10 (sc-365858, Santa Cruz Biotechnology, Santa Cruz, CA, USA), todos na proporção de diluição de 1: 100. As lâminas foram desparafinizadas e reidratadas em xilol e alcoóis, respectivamente. A recuperação do antígeno foi realizada através de uma solução tampão de citrato pH 8,0 em alta temperatura no microondas por 5 minutos. A peroxidase endógena foi inibida por uma solução de peróxido de hidrogênio (3%) em metanol. A reação inespecífica antígeno-anticorpo foi bloqueada pela incubação das lâminas em PBS e albumina de soro bovino a 5% (BSA) por 1 hora. diluídos em PBS/BSA 1% por uma hora. Posteriormente, as seções foram tratadas com Histofine® (Cod. 414191F, - Nichirei Biosciences, Tóquio, Japão) por 30 min. A reação antígeno-anticorpo foi observada através de um precipitado marrom após aplicação de 3,3 diaminobenzidina por quatro minutos e contra corados com hematoxilina. As imagens foram capturadas por meio de câmera de Vídeo Sony®, acoplada ao microscópio Olympus® Bx50, as quais foram submetidas ao aplicativo Gimp 2.0 para a quantificação por meio de Histograma RGB (Red-Green-Blue) (Oberholzer *et al*., 1996; Lee *et al*., 2001).

Marcadores de estresse oxidativo na pele

O estresse oxidativo na pele foi avaliado através da mensuração da peroxidação lipídica e dos níveis de glutationa reduzida. A peroxidação lipídica foi estimada através da medida dos níveis das substâncias reativas ao ácido tiobarbitúrico (TBARS) (OHKAWA *et al*., 1979), enquanto a glutationa reduzida foi determinada através da mensuração de grupamentos sulfidrilas não proteicos (SEDLAK & LINDSAY 1968). Para isso, fragmentos da pele foram macerados em KCl, 1, 15%, numa proporção de 10 mL/1g, até completa homogeneização do material coletado. O homogenato foi transferido para um tubo de ensaio, ao qual foi adicionado 2 mL do regente (0,375% ácido tiobarbitúrico e 75% ácido tricloroacético) para cada mL da mistura. Os tubos em duplicata foram lacrados

e aquecidos em banho maria (100 ºC) durante 15 minutos. O sobrenadante foi separado, e a absorbância medida a 535 nm (BUEGE & AUST 1978).

TNF-α

A dosagem de TNF-α foi realizada através da técnica de ELISA, conforme as orientações do fabricante do kit RAB0479-1KT - Sigma-Aldrich.

Análise estatística

Todos os dados imunohistoquímicas foram submetidos a Análise de Variância. Quando significante esta foi complementada pelo teste de Comparações Múltiplas de Tukey e Kramer (P<0,05).

RESULTADOS

Imunohistoquímica

a) *IL 4*

Na avaliação com 3 e 7 dias verificamos o mesmo padrão, caracterizado pela maior marcação nos fragmentos de pele dos animais dos grupos CTST e DBST, enquanto os grupos CT e DB apresentaram menor marcação sem diferenças significativas. Entretanto, aos 14 dias os animais do grupo CTST apresentaram maior marcação. Os animais dos grupos CT e DBST, não diferiram entre si, enquanto o DB apresentou menor marcação (Figuras 1 e 2).

b) *IL 10*

Não houve diferença significativa na marcação dessa citocina a avaliação com 3 e 7 dias. Contudo, aos 14 dias os animais dos grupos CTST e DBST apresentaram maior marcação. Os animais dos grupos CT e DB apresentaram menor marcação, sem, no entanto, diferirem entre si (Figuras 3 e 4).

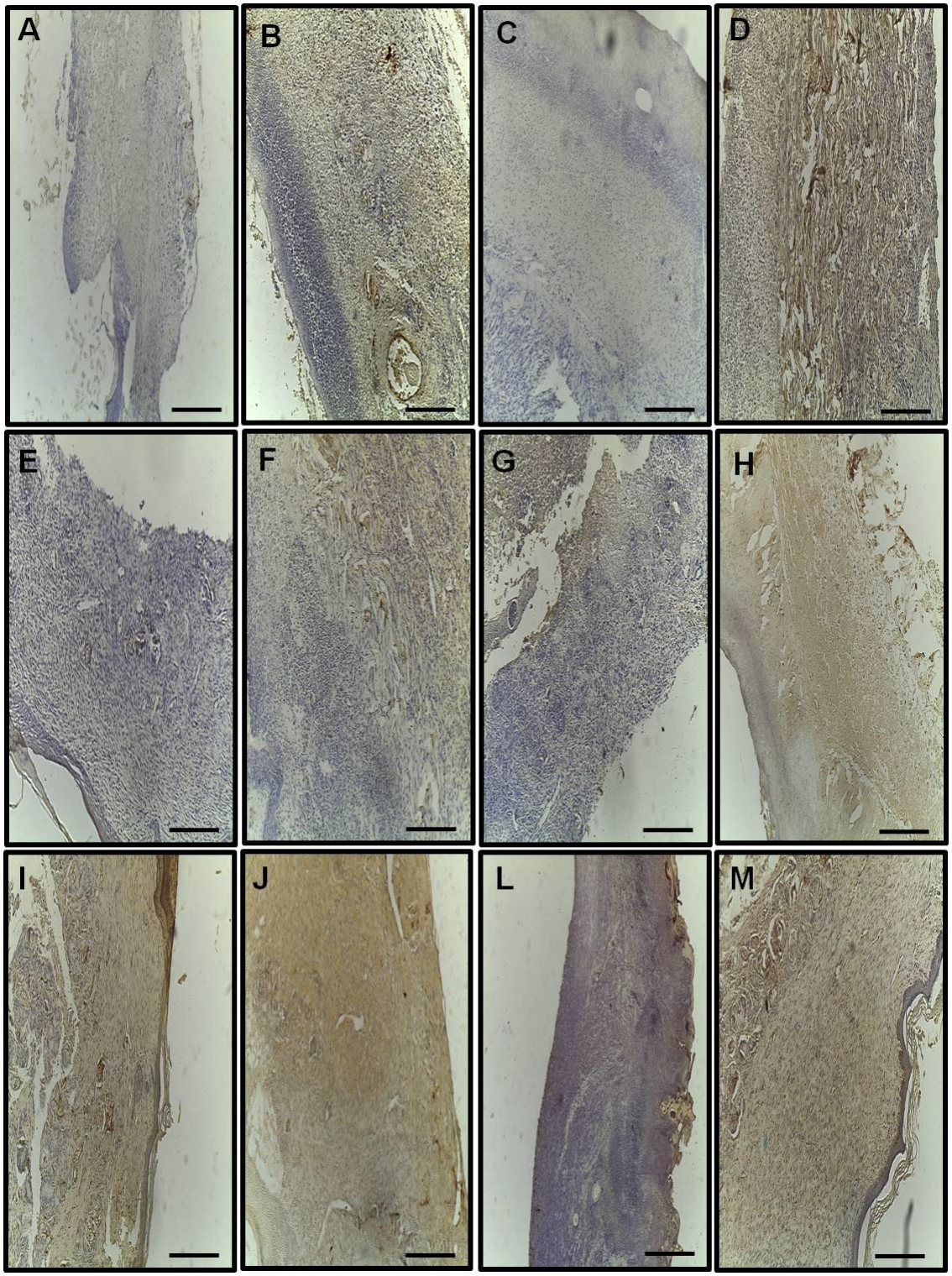

Figura 1: Imunohistoquimica para a IL 4 em fragmentos de pele dos animais dos grupos experimentais. 3 dias: A – CT; B – CT ST; C – DB; D – DB ST. 7 dias: E – CT; F – CT ST; G – DB; H – DB ST. 14 dias: I – CT; J – CT ST; L – DB; M – DB ST. Barras=200µm.

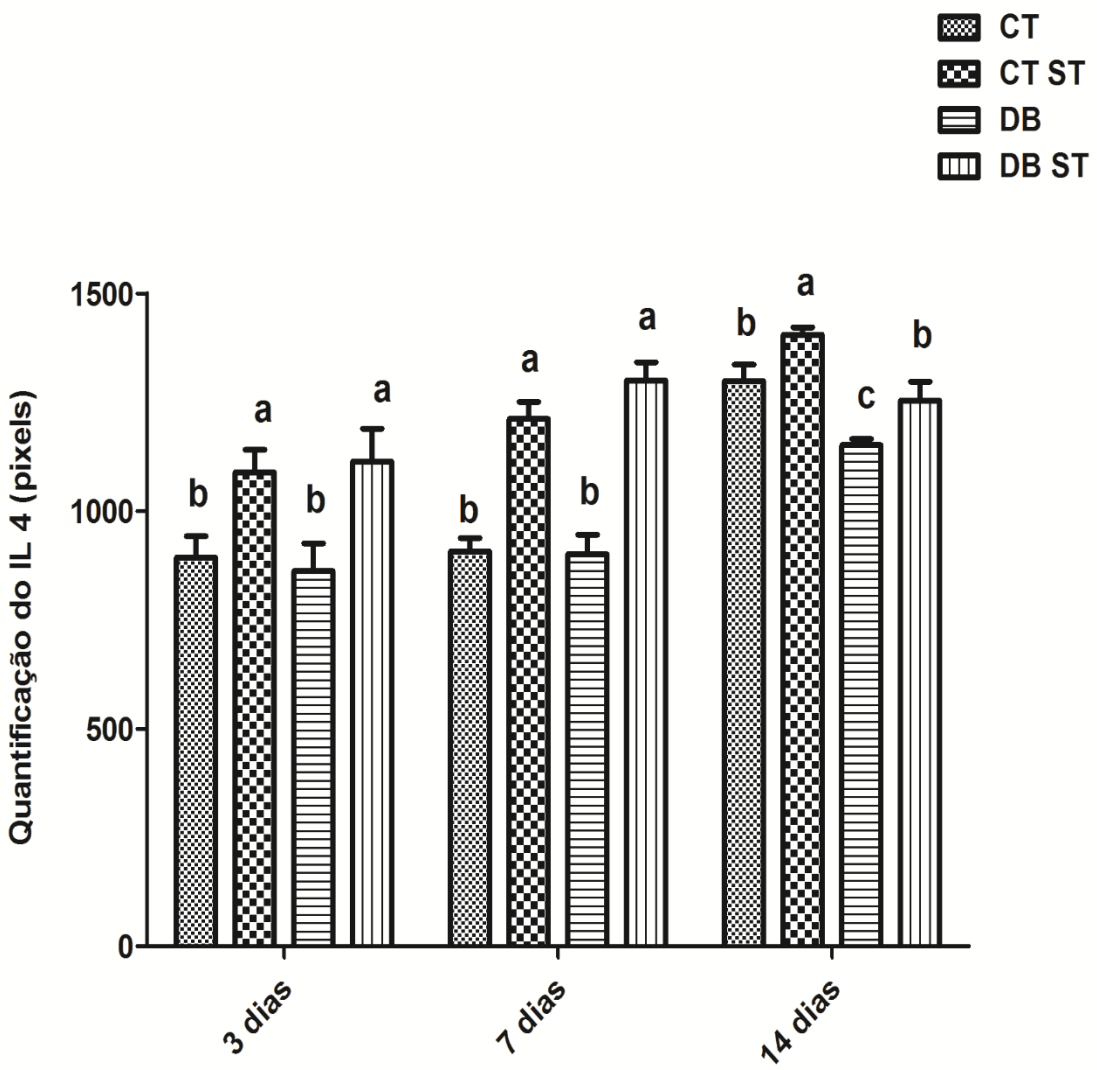

Figura 2: Quantificação em pixels da IL4 em fragmentos de pele dos animais dos grupos experimentais. Médias seguidas pela mesma letra não diferem significativamente entre si teste de Comparações Múltiplas de Tukey e Kramer (P>0,05).

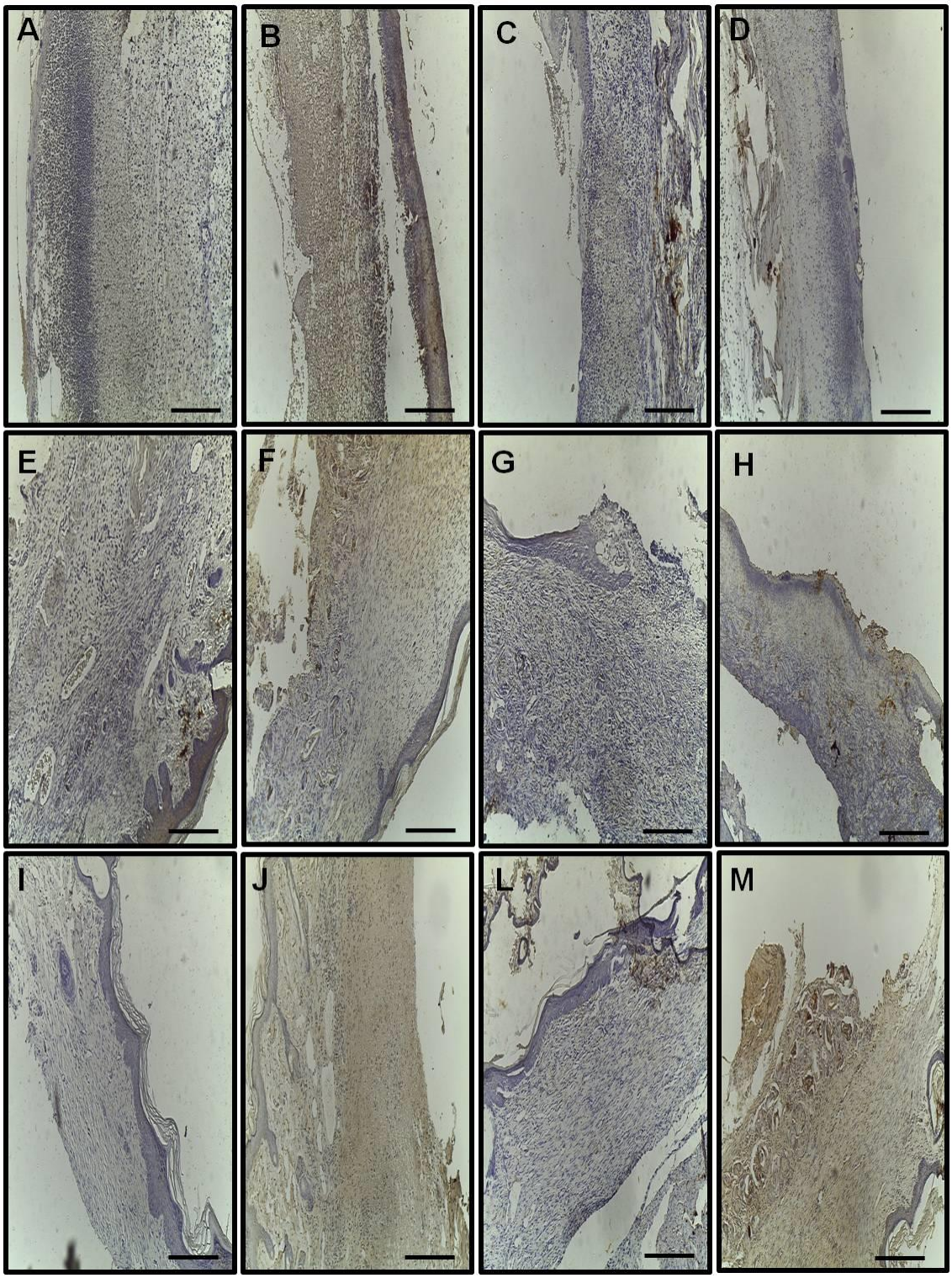

Figura 3: Imunohistoquimica para a IL 10 em fragmentos de pele dos animais dos grupos experimentais. 3 dias: A – CT; B – CT ST; C – DB; D – DB ST. 7 dias: E – CT; F – CT ST; G – DB; H – DB ST. 14 dias: I – CT; J – CT ST; L – DB; M – DB ST. Barras=200µm.

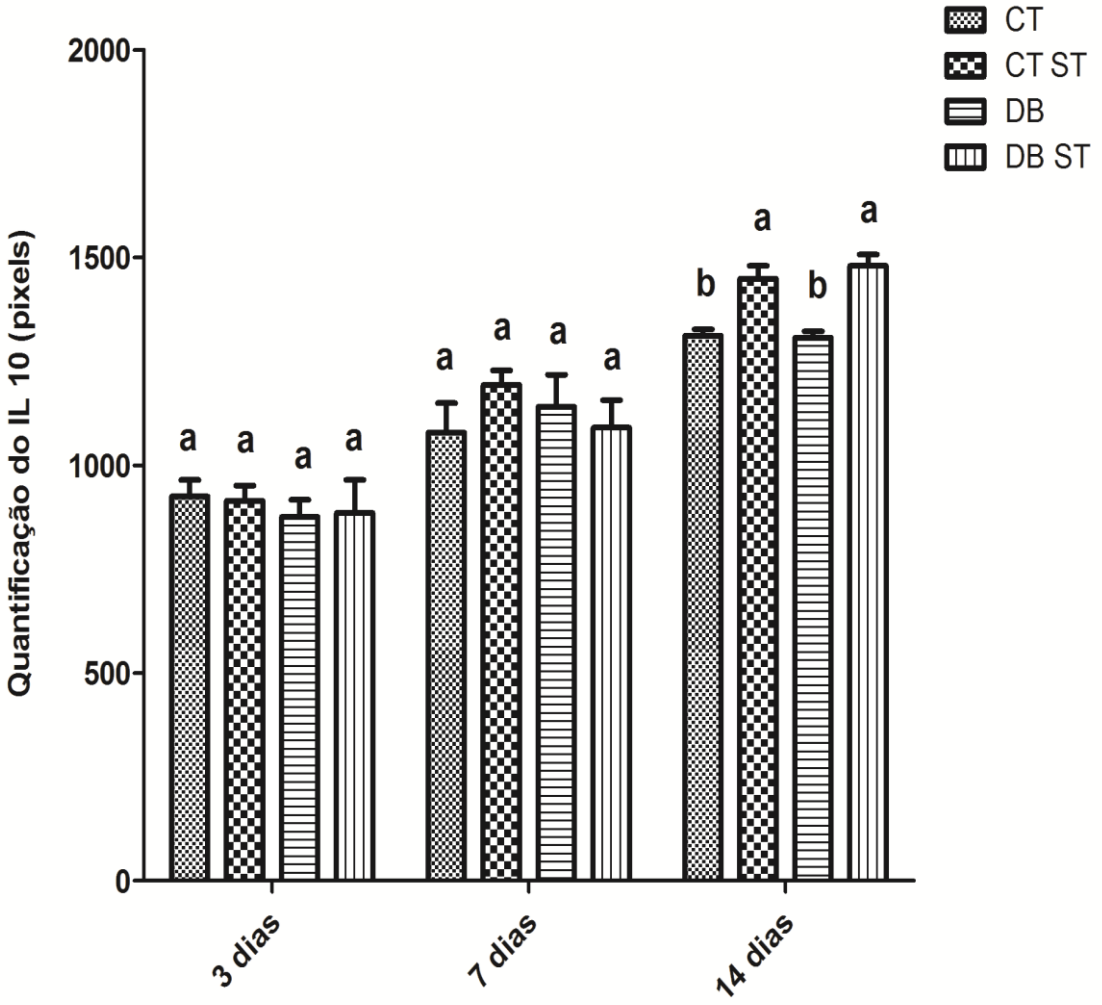

Figura 4: Quantificação em pixels da IL-10 em fragmentos de pele dos animais dos grupos experimentais. Médias seguidas pela mesma letra não diferem significativamente entre si teste de Comparações Múltiplas de Tukey e Kramer (P>0,05).

Dosagem de TNF-α

Em relação à dosagem de TNF-*α,* foi observado que no 3º tempo de tratamento o grupo controle (CT) apresentou maior concentração em relação aos demais grupos experimentais. Contudo, no 7º e 14º dia de tratamento o grupo diabético (DB) apresentou maior concentração diferindo dos demais grupos experimentais (Figura 5).

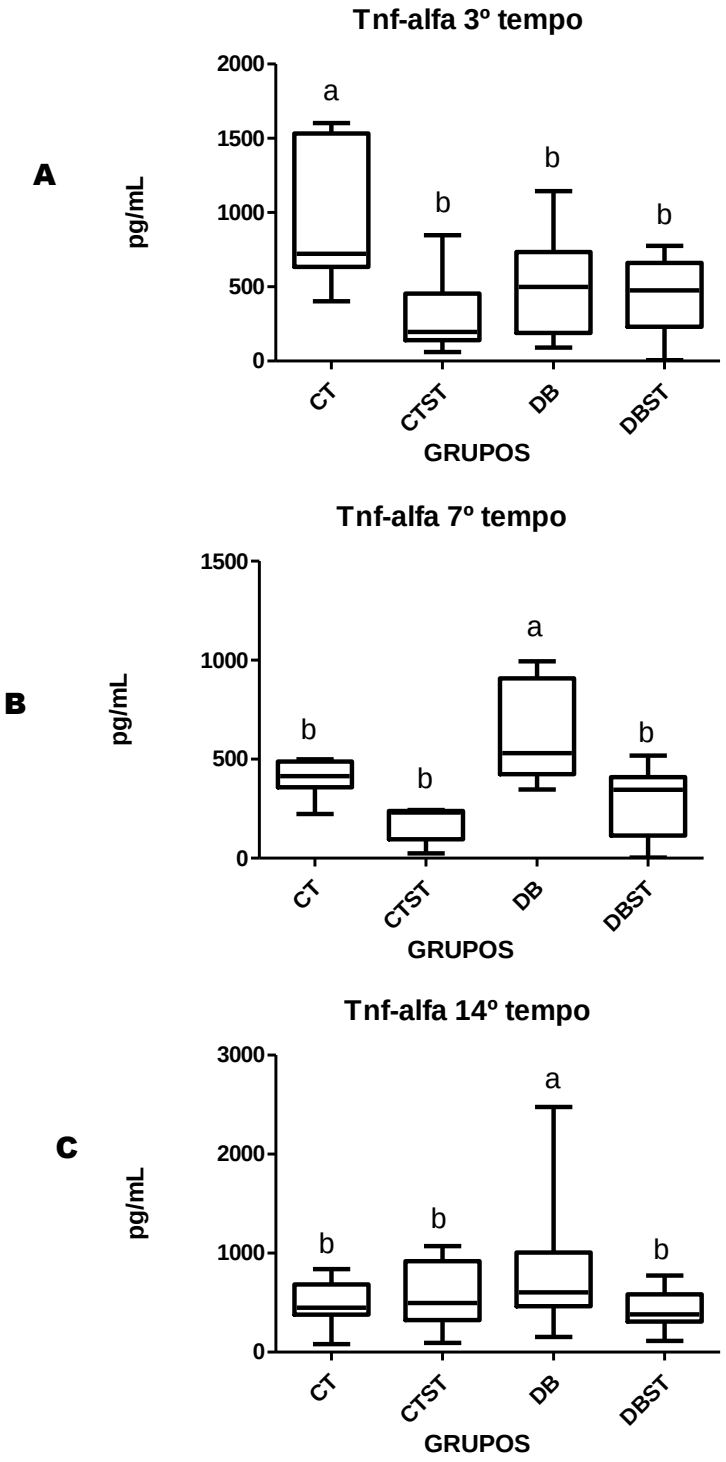

Figura 5 - Gráfico dos valores de TNF-α na pele dos animais nos diferentes grupos experimentais (pg/mL). CT-grupo controle; CTST-grupo controle tratado com células tronco DB-grupo diabético; DBST-grupo diabético tratado com células tronco. A - 3º Tempo de tratamento B- 7º Tempo de tratamento; C-14º Tempo de tratamento. *Médias seguidas pela mesma letra não diferem significativamente entre si pelo teste de Kruskal-Wallis com post-hoc Dunn ($p<0,05$).

Estresse oxidativo da pele

A análise tecidual dos níveis de GSH nos três tempos dos grupos experimentais mostrou que os grupos tratados com microenxerto, foram superiores em relação ao grupo diabético (Figura 6). Em relação às concentrações teciduais dos níveis na peroxidação lipídica (TBARS) da pele, foi observado um aumento significativo no grupo DB, no entanto, o grupo DBST houve uma diminuição nos seus níveis em comparação ao grupo diabético e aos grupos controle (Figura 7).

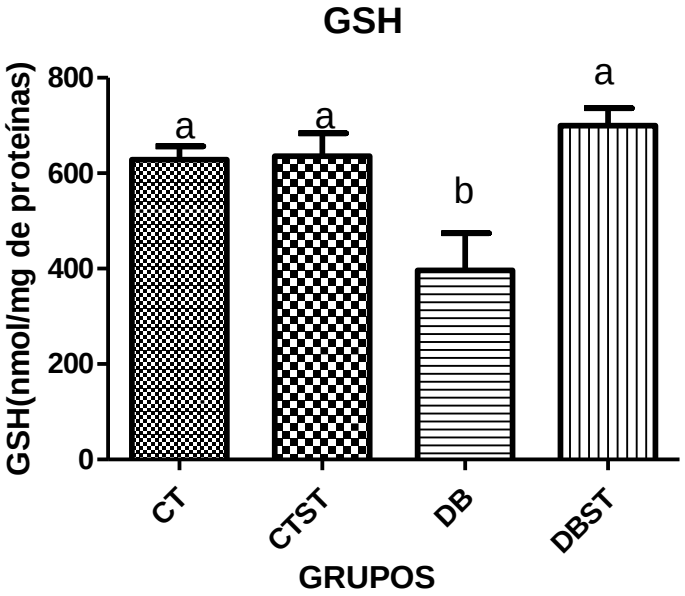

Figura 6 - Gráfico dos valores de GSH na pele dos animais nos diferentes grupos experimentais (nmol/mg de proteína) no 14º dia de tratamento. CT-grupo controle; CTST-grupo controle tratado com células tronco DB-grupo diabético; DBST-grupo diabético tratado com células tronco. Tempo de tratamento.*Médias seguidas pela mesma letra não diferem significativamente entre si pelo teste de Kruskal-Wallis com post-hoc Dunn ($p<0,05$).

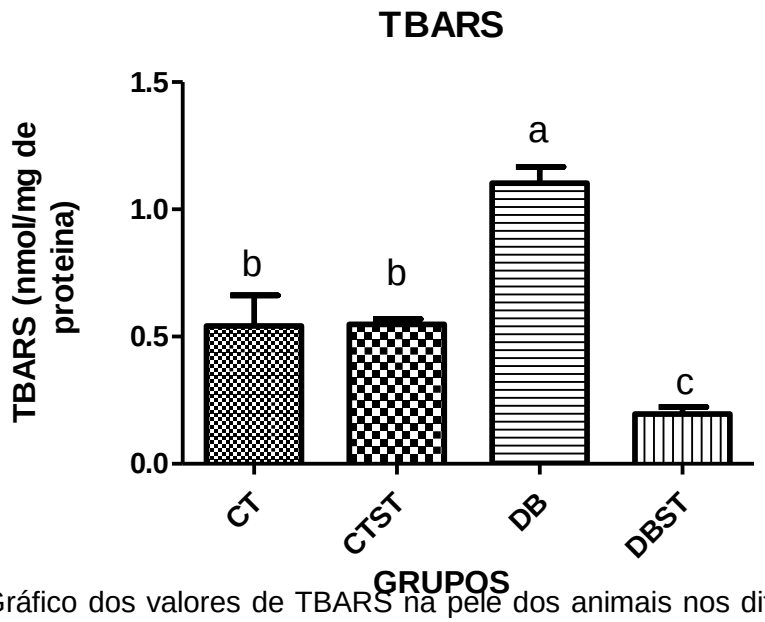

Figura 7 - Gráfico dos valores de TBARS na pele dos animais nos diferentes grupos experimentais (nmol/mg de proteína) no 14º dia de tratamento. CT-grupo controle; CTST-grupo controle tratado com células tronco DB-grupo diabético; DBST-grupo diabético tratado com células tronco. Tempo de tratamento.*Médias seguidas pela mesma letra não diferem significativamente entre si pelo teste de Kruskal-Wallis com post-hoc Dunn (p<0,05).

DISCUSSÃO

As citocinas são proteínas que se ligam a receptores da membrana celular para induzir seu efeito biológico. Sua ação pode ser autócrina, parácrina ou endócrina. O TNF-α é uma citocina produzida por macrófagos (principalmente), linfócitos e monócitos. O principal efeito fisiológico do TNF-α é promover a resposta imune e inflamatória por meio do recrutamento de neutrófilos e monócitos para o local da infecção, além de ativá-los. Como citocina pró-inflamatória, o TNF-α, está presente em feridas crônicas, como aquelas presentes nos pés diabéticos (NOSENKO, *et al.,* 2019). Em feridas que cicatrizam sob condições normais, o TNF-α diminui à medida que as células que o produzem são eliminadas do processo inflamatório. Entretanto, nas feridas dos pés diabéticos, ele tende a permanecer em dosagens altas. Estas afirmações

confluem com os dados encontrados neste estudo. O tratamento com os microenxertos mostrou redução do TNF-α nos animais diabéticos em comparação com aqueles igualmente diabéticos, mas que não receberam tratamento. Dessa forma, o microenxerto aplicado, auxiliou na redução dessa citocina e, consequentemente, seus efeitos inflamatórios.

Além das citocinas pró-inflamatórias, as citocinas antiinflamatórias também são importantes reguladoras da cicatrização. A IL-4 é uma citocina com características anti-inflamatórias produzida principalmente por mastócitos, eosinófilos, células Th2 e basófilos (GADANI *et al*., 2012). Ela atua na homeostase tecidual através da mudança dos macrófagos do perfil M1 (pró-inflamatório) para M2 (anti-inflamatório). Até os 7 dias de cicatrização, a IL-4 manteve seus maiores níveis nos grupos tratados com o microenxerto. Nessa fase, as células inflamatórias estavam presentes da ferida, incluindo macrófagos. Portanto, a IL-4 pode ter ativado a via alternativa dos macrófagos para o perfil M2 contribuindo para a redução da inflamação. James *et al*. (2020) afirmam que a IL-4 é capaz de promover o reparo de feridas epiteliais *in vitro* reduzindo os defeitos da barreira epitelial induzidos por citocinas.

A importância da IL-10 na cicatrização de feridas consiste na sua função de limitação e término das respostas inflamatórias (WERNER & GOOSE, 2003). Ela inibe a infiltração de neutrófilos e macrófagos na lesão, bem como a expressão de várias quimiocinas e citocinas pró-inflamatórias. Sato *et al*. (1999) encontraram dois picos de expressão de IL-10 após a lesão: um pico inicial em, no máximo, 3 h após o ferimento e um segundo pico no dia 3 após o ferimento. Neste estudo, aos 3 e 7 dias após a lesão, não houve diferença significativa na produção de IL-10 entre os grupos estudados. Somente aos 14 dias de cicatrização, a IL-10 apresentou-se aumentada nos grupos tratados com microenxerto em relação aos grupos não tratados. Segundo Benjamin *et al*. (1992), a síntese de IL-10 é inibida por IL-4. Neste estudo, quando a IL-4 está aumentada, a IL-10 ainda está diminuída, e esta eleva-se quando a IL-4 diminui. As duas juntas, sendo de caráter anti-inflamatório, mantem um ambiente pró-cicatrização durante todo o processo de cicatrização. Além disso, a IL-10 é capaz de inibir o TNF-α (VARELLA & FORTE, 2001). De fato, a IL-10 foi maior aos 14 dias nos grupos tratados com o microenxerto ao mesmo tempo que o TNF-α foi menor nesses mesmos grupos.

O estresse oxidativo (EO) é o resultado do aumento do conteúdo de espécies reativas ao oxigênio (ROS) e/ou espécies reativas ao nitrogênio (RNS) em consequência a um desequilíbrio constante entre a produção de espécies moleculares reativas (principalmente ROS e RNS) e agentes antioxidantes (ROSEN *et al*, 2001; EVANS *et al*, 2003). A avalição do nível de substâncias reativas ao ácido tiobarbitúrico (TBARS) é apontada por Leite & Sarni (2003) como método eficaz para identificar esses radicais, sendo que níveis elevados de TBARS estão presentes em pacientes com complicações do diabetes mellitus (JAIN & LEVINE, 1990). O nível de TBARS mostrou-se aumentado significativamente no grupo DB em relação ao DBST e aos grupos CT e CTST. Nos grupos CT e CTST, por tratar-se de animais sem condições sistêmicas complicadoras, os níveis de TBARS não se mostraram alterados. Já os diabéticos que receberam o microenxerto, tiveram seus níveis de TBARS diminuídos, o que não aconteceu nos animais diabéticos que não receberam tratamento. Segundo Kumar *et al.* (2019), o estresse oxidativo e a inflamação persistente desempenham um papel crucial na progressão das complicações da ferida diabética já que a hiperglicemia intracelular induz à superprodução de superóxido pela cadeia de transporte de elétrons da mitocôndria. O aumento da produção de superóxidos causa deficiência da angiogênese em resposta à isquemia, ativa uma série de vias pró-inflamatórias e causa alterações epigenéticas de longa duração que conduzem à expressão persistente de genes pró-inflamatórios mesmo após a normalização da glicemia ("memória hiperglicêmica"). Dessa forma, os dois eventos (EO e DM) se retroalimentam. (GIACCO & BROWNLEE, 2010; YUAN *et al*, 2019). Estando a produção de superóxidos diminuída (como o observado nos animais tratados com os microenxertos), os fatores dificultadores do processo cicatricial desencadeados pelo EO tendem a diminuir, o que permite a evolução da cicatrização.

A despeito da hiperglicemia persistente durante todo o tratamento (o que leva à grande produção de superóxidos pelas mitocôndrias), o tratamento com os microenxertos parece reduzir os fatores inflamatórios e consequentemente a produção de espécies reativas, interferindo no ciclo de retroalimentação entre DM e EO e colaborando com o progresso da cicatrização.

O maior antioxidante intracelular do organismo é a glutationa (GSH). Ela é produzida intracelularmente em todos os tipos celulares, sendo mais

abundante no fígado e pulmões (MONTEIRO, 2012). Sua ação de detoxificação acontece através da enzima glutationa S-transferase (GST) e da glutationa peroxidase GPX (MONTEIRO, 2012), sendo que a GPx converte o peróxido de hidrogênio em água. Nos pacientes diabéticos, a concentração de GSH apresenta-se diminuída o que leva ao consequente aumento das ROS (DINCER *et al*., 2002; FRANCO *et al*., 2007). Dessa forma é desejado que os níveis de glutationa se mantenham elevados para que as ROS produzidas sejam inativadas e não retroalimentem o ciclo do EO. Nos animais tratados com os micro-enxertos, os níveis de glutationa foram superiores em relação aos que não receberam o tratamento. Assim, nesses animais, houve uma diminuição do estresse oxidativo e, consequentemente, dos efeitos deletérios desencadeados por ele. .

CONCLUSÃO

O tratamento com microenxertos autólogos diminuiu o estado inflamatório dos tecidos, permitindo uma melhor cicatrização tanto nos animais diabéticos quanto nos animais que não apresentaram essa condição clínica.

REFERÊNCIAS

BAENA, R. R. Y., D'AQUINO, R.; GRAZIANO, A.; TROVATO, L.; ALOISE, A. C.; CECARELLI, G.; CUSELLA. G.; PELEGRINE, A.; LUPI, S. M. Autologous perosteum-deriverd micrografts and PLGA/HÁ enhance the boné formation in sinus lift augmentation. *Frontiers in Cell and Developmental Biology*, v. 5, 2017

BAGLIONE, E.; TROVATO, L.; MARCARELLI, M.; FRENELLO, A.; BOCCIOTTI, M. A. Treatment of oncological post-surgical wound dehiscence wound autologous skin micrografts. *Anticancer Research*, v. 36, n. 3, 2016

BENJAMIN, D., KNOBLOCK, T. J., DAYTON, M. A. Human B cell interleukin-10 cell lines derived from patients with acquired immunodeficiency syndrome and Burkitt's lymphoma constitutively secrete large quantities of interleukine-10. *Blood*. v. 80, n. 5, 1992.

BLAKYTNY, R.; JUDE, E. The molecular biology of chronic wounds and delayed healing in diabetes. *Diabet Med*. v. 23, n. 6, 2006. doi: 10.1111/j.1464-5491.2006.01773.x.

BREM, H.; TOMIC-CANIC, M. Cellular and molecular basis of wound healing in diabetes. *Journal Clinical Investigation*, v. 117, 2007

BRUNELLI, G.; MOTRONI, A.; GRAZIANO, D.; D'AQUINO, R.; ZOLLINO, I.; CARINCI. F.; Sinus lift tissue engineering using autologous pulp micro-grafts: a

case reporto f boné density evaluation. *Journal Indian Society Periodontology*, v. 17, 2013

BUEGE, J. A.; AUST, S. D. Microsomal lipid peroxidation. In: Gleischer, S.; Packer, L., (Ed.) *Methods in Enzimology*. New York: Academic Press, v. 52C, p. 302-310, 1978.

D'AQUINO, R.; TROVATO, L.; GRAZIANO, A.; CECARELLI, G.; ANGELIS, G. C.; MARANGINI, A.; NISIO, A.; GALLI, M.; FINOTTI, M.; LUPI, S. M.; BAENA, R. R. Y. Periosteum-derived micro-grafts for tissue regeneration of human maxillary boné. *Journal Transplantation Science*, v. 2, n. 2, 2016

DE FRANCESCO, F.; GRAZIANO, A.; TROVATO, L.; CECCARELLI, G.; ROMANO, M.; MARCARELLI, M.; CUSELLA DE ANGELIS, G. M.; CILLO, U.; RICCIO, M.; FERRARO, G. A. A regenerative approach with dermal micrografts in the treatment of chronic ulcers. *Stem Cell Reviews and Reports*, v. 13, n. 1, 2017

DESANDO, G. Grigolo, B.; FLORENTINO, A. D. P.; TEIXEIRA, M. W.; BARBAGALLO, F.; NARO, F.; SILVA-JUNIOR, V. A.; SOARES, A. F. Preclinical evidence of intra-articular autologous cartilage micrograft for osteochondral repair: evaluation in a rat model. *Cartilage,* 2021

DINCER, Y. A. T.; ALADEMIR, Z.; ILKOVA, H. Effect of oxidative stress on glutathione pathway in red blood cells from patients with insulin-dependent diabetes mellitus. *Metabolism*, v. 51, n. 10. p. 1360-1362, 2002.

EMING, S. A.; MARTIN, P.; TOMIC-CANIC, M. Wound repair and regeneration: mechanisms, signaling, and translation. Science Translation Medice, v. 6, n, 265, 2014

EVANS, J. L.; GOLFINE, I. D.; MADDUX, B. A.; GRODSKY, G. M. Are Oxidative stress activated signaling pathways mediators of insulin resistance and cell dysfunction? *Diabetes*, v. 52, n. 1, 2003.

FALANGA, V. Wound healing and its impairment in the diabetic foot. *Lancet*, v.366, 2005.

FRANCO. R.; SCHONEVELD, O. P.; PAPPA, A.; PANAYIOTIDIS, M. I. The central role of glutathione in the pathophysiology of human diseases. *Archives of Physiology and Biochemistry,* v. 113, p. 234-258, 2007.

GADANI, S. P., CRONK, J. C., NORRIS, G. T., & KIPNIS, J. IL-4 in the brain: a cytokine to remember. *Journal of immunology*, v.189, n.9, 2012. doi.org/10.4049/jimmunol.1202246

GALKOWSKA, H., WOJEWODZKA, U., OLSZEWSKI, W. L. Chemokines, cytokines and growth factors in keratinocytes and dermal endothelial cells in the margin of chronic diabetic foot ulcers. *Wound Repair Regen.,* v. 14, 2006

GENTILE, P.; SCIOLI, M. G.; BIELLI, A.; ORLANDI, A.; CERVELLI, V. Stem cells

from human hair follicles: firdt mechanical siolation for immediate autologous clinical use in androgenic alopecia and hair loss. *Stem Cell Investigation*, v.4, n.58, 2017

GIACCO, F., BROWNLEE, M. Oxidative stress and diabetic complications. *Circ Res*. v. 107, n. 9, 2010, doi: 10.1161/CIRCRESAHA.110.223545.

GIACCONE, M.; BRUNETTI, M.; CAMANDONA, M.; TROVATO, L.; GRAZIANO, A. A new medical device, based on Rigenera protocol in the management of complex wounds. *Journal of Stem Cells Research Rev Rep*, v.1, n. 3, 2014

GOREN, I., MULLER, E., PFEILSCHIFTER, J., FRANK, S. Severely impaired insulin signaling in chronic wounds of diabetic ob/ob mice: a potencial role of tumor necrosis factor-alpha. *American Journal of Pathology*, v. 168, 2006

GRAZIANO, A.; CARINCI, F.; SCOLARO, S.; D'AQUINO, R.; Periodontal tissue regeneration usind autologous dental ligament micro-grafts: case report with 6 months follow-up*. AOMFS*, v. 1, 2013

JAIN, S. K.; LEVINE, S. C. Effect of diabetes on red blood cell membrane lipid peroxidation in rats. *Clin. Res*, v. 38, p. 16, 1990.

JAYME, T. S., LEUNG, G., WANG, A., WORKENTINE, M. L., RAJEEV, S., SHUTE, A., CALLEJAS, B. E., MANCINI, N., BECK, P. L., PANACCIONE, R., MCKAY, D. M. Human interleukin-4-treated regulatory macrophages promote epithelial wound healing and reduce colitis in a mouse model. *Sci Adv*., v. 6, n. 23, 2020. doi: 10.1126/sciadv.aba4376

KUMAR, D.; JENA, G. R.; RAM, M. *et al.* Hemin attenuated oxidative stress and inflammation to improve wound healing in diabetic rats. *Naunyn-Schmiedeberg's Arch Pharmacol*, v. 392**,** 2019. https://doi.org/10.1007/s00210-019-01682-7

LEE, E. S.; KIM, J. H.; IM, S.; LEE, K. B.; SOHN. S.; KANG, W. H. Application of computerized image analysis in pigmentary skin diseases. *Int J Dermatol*. v. 40, p. 45-49, 2001.

LEITE, H. P., SARNI, R. S. Radicais livres, anti-oxidantes e nutrição. *Revista Brasileira de Nutrição Clínica*, v. 18, n. 2, p. 87-94, 2003.
LIMA, F. C. S.; TEIXEIRA, M. T.; SILVA-JÚNIOR, V. A.; COSTA, A. B. B.; LIMA, V. C.; SOUZA, H. C. V.; BARROS, M. E. G.; GRAZIANO, A.; NARO, F. SOARES, A. F. Avaliação da eficácia do sistema *rigeneracon* no tratamento de lesões de calvária em rato. *Arq. Bras. Med. Vet. Zootec*., v.73, n.1, 2021

MARCARELLI, M.; TROVATO, L.; NOVARESE, E.; RICCIO, M.; GRAZIANO, A. Rigenera protocol in the treatment os surgical wound dehiscence. *Wilwy online library,* v. 14, 2017

MARUYAMA, K *et al*. Decrease macrophago number and activation lead to reduced lymphatic vessel formation and contribute to impaired diabetic would healing. *American Journal of Patholog*, v. 170, 2007

NOSENKO, M.A.; AMBARYAN, S. G.; DRUTSKAYA, M.S. Proinflammatory cytokines and skin wound healing in mice. *Mol Biol (Mosk).* v. 53, v. 5. doi: 10.1134/S0026898419050136. PMID: 31661475.

OBERHOLZER, M.; OSTREICHER, M.; CHRISTEN, H.; BRUHLMANN, M. Methods in quantitative image analysis. *Histochem Cell Biol*. v. 105, p. 333-355, 1996.

OHKAWA, H.; OHISHI, N.; YAGI, K. Assay for lipid peroxides in animal tissues by thiobarbituric acid reaction. *Annals Clinical Biochemistry*, v. 95, 1979

PEPPA, M.; STAVROULAKIS, P.; RAPTIS, S. A.; Advanced glycosilation products and impaired diabetic wound healing. *Wound Repair Regeneration*, v. 17, 2009

RAHEFI, H.; EI-OSTA, A.; KARAGIANNIS, T. C.; Genetics and epigenetics events in diabetic wound healing. *International Wound Journal*, v. 8, 2010

RITTIÉ, L. Cellular mechanisms of skin repair in human and other mammals.*Journal of Cell Communication and Signalisation*, v.10, 2016a

ROSEN, P.; NAWROTH, P. P.; KING, G.; MOLLER, W.; TRITSCHLER, H. J.; PACKER, L. The role of oxidative stress in the onset and progression of diabetes and its complication: a summary of a Congress Series sponsored by UNESCO MCBN, the American Diabetes Association, and the German Diabetes Society. *Diabetes Metab. Research Review*, v. 17, 2001.

TROVATO, I.; MONTI, M; DEL FANTE, C. A new medical deviceRigeneracons allows to obtais viable micro-grafts from mechanical disaggregation of human tissues. *Journal Cell Physiology,* v. 230, 2015

SATO Y, OHSHIMA T, AND KONTO T. SATO Y, OHSHIMA T, AND KONTO T. Regulatory role of endogenous interleukin-10 in cutaneous inflammatory response of murine wound healing. *Biochem Biophys Res Commun*, v.265, 1999.

SEDLAK, J.; LINDSAY, R. H. Estimation of total, protein-bound, and nonprotein sulfhydryl groups in tissue with Ellman's reagent. *Ann. Rev. Biochem*, v. 25, p.192-195, 1968.

SVOLACHHIA, F., FRANCESCO, F., TROVATO, L.., GRAZIOANO, A., FERRARO, G. An innovative regenerative treatment of scars with dermal micrografts. *Journal of Cosmetic Drematology,* 2016

VARELLA, P. V. V.; FORTE, W. C. N. Citocinas: revisão. *Rev bras alerg imunopatol.* v. 24, n. 4, 2001

WERNER, S., GOOSE, R. Regulation of wound healing by growth factors and cytokines. *Physiol Rev.* v. 83, n.3, 2003. doi: 10.1152/physrev.2003.83.3.835.

YUAN, T.; YANG, T.; CHEN, H.; FU, D.; HU, Y.; WANG, J.; YUAN, Q.; YU, H.; XU, W.; XIE, X. New insights into oxidative stress and inflammation during diabetes mellitus-accelerated atherosclerosis. *Redox Biology.* v. 20, 2019. DOI: 10.1016/j.redox.2018.09.025

ZANZOTTERA, F.; LAVERAZZI, E.; TROVATO, L.; GRAZIANO, A. Adiposederived stem cell and growth factors applied on hair transplantation. Follow-up of clinical outcome. *JCDSA*, v. 4, 2014

CONSIDERAÇÕES FINAIS

As células-tronco vem sendo amplamente utilizadas na engenharia tecidual e medicina regenerativa e tem sido apontadas como opção de tratamento de distúrbios inflamatórios pela constatação de suas propriedades imunomoduladoras. Estudos adicionais sobre a biologia molecular das CTMs e os mecanismos responsáveis pelos seus efeitos terapêuticos sob condições patológicas diversas são fundamentais para que seu uso seja expandido de forma segura e eficaz. Além disso, para um avanço satisfatório dessa terapia promissora, é necessário que sejam estabelecidos critérios ideais sobre dosagem, doadores, vias de administração.