UNIVERSIDADE FEDERAL RURAL DE PERNAMBUCO

PRÓ-REITORIA DE PESQUISA E PÓS-GRADUAÇÃO

PROGRAMA DE PÓS-GRADUAÇÃO EM BIOCIÊNCIA ANIMAL

MARINA GOMES PESSOA BAPTISTA

ANÁLISE MORFOMÉTRICA E IMUNO-HISTOQUÍMICA DO CÉREBRO E FÍGADO DE RATAS PRENHES INDUZIDAS AO HIPOTIREOIDISMO TRATADAS COM MELATONINA

RECIFE

2022

UNIVERSIDADE FEDERAL RURAL DE PERNAMBUCO

PRÓ-REITORIA DE PESQUISA E PÓS-GRADUAÇÃO

PROGRAMA DE PÓS-GRADUAÇÃO EM BIOCIÊNCIA ANIMAL

MARINA GOMES PESSOA BAPTISTA

ANÁLISE MORFOMÉTRICA E IMUNO-HISTOQUÍMICA DO CÉREBRO E FÍGADO DE RATAS PRENHES INDUZIDAS AO HIPOTIREOIDISMO TRATADAS COM MELATONINA

Tese apresentada ao Programa de Pós-graduação em Biociência Animal da Universidade Federal Rural de Pernambuco, como pré-requisito para a obtenção do grau de Doutora em Biociência Animal.
Área de Morfofisiologia.

Orientador:
Prof. Dr. Álvaro Aguiar Coelho Teixeira

RECIFE

2022

Dados Internacionais de Catalogação na Publicação
Universidade Federal Rural de Pernambuco
Sistema Integrado de Bibliotecas
Gerada automaticamente, mediante os dados fornecidos pelo(a) autor(a)

B222a Baptista, Marina Gomes Pessoa
Análise morfométrica e imuno-histoquímica do cérebro e fígado de ratas prenhes induzidas ao hipotireoidismo tratadas com melatonina / Marina Gomes Pessoa Baptista. - 2022.
74 f. : il.

Orientador: Alvaro Aguiar Coelho .
Coorientadora: Valeria Wanderley Teixeira.
Inclui referências e anexo(s).

Tese (Doutorado) - Universidade Federal Rural de Pernambuco, Programa de Pós-Graduação em Biociência Animal, Recife, 2022.

1. Hipotireoidismo. 2. Gestação. 3. Cérebro. 4. Fígado. 5. Melatonina. I. , Alvaro Aguiar Coelho, orient. II. Teixeira, Valeria Wanderley, coorient. III. Título

CDD 636.089

MARINA GOMES PESSOA BAPTISTA

23/02/2022

BANCA EXAMINADORA:

Prof. Dr. Álvaro Aguiar Coelho Teixeira –UFRPE

Orientador

Profa. Dra. Valéria Wanderley Teixeira –UFRPE

Titular

Dra. Ismaela Maria Ferreira de Melo –UFRPE

Titular

Profa. Dra. Fernanda das Chagas Ângelo Mendes Tenório – UFPE

Titular

Prof. Dr.Léucio Duarte Vieira Filho – UFPE

Titular

RECIFE

2022

AGRADECIMENTOS

Quero agradecer primeiramente a Deus, por ter me feito chegar até aqui, me dando força, coragem e proteção, estando comigo em todos os momentos dessa longa caminhada.

Aos meus pais Miguel e Jacqueline, minha maior base, por sempre acreditarem que eu era capaz, por me darem todo apoio necessário e por me fazerem acreditar que tudo era possível. Nenhum agradecimento seria suficientepara agradecer tudo que fizeram por mim, devo tudo que sou a vocês! Muito obrigada por tudo sempre, eu amo vocês.

As minhas irmãs Marília e Mariana, minhas companheiras, cumplices, que me deram tanto amor durante essa jornada, um apoio incondicional e fundamental para que eu conseguisse chegar até aqui. Todo meu amor e gratidão por ter vocês!

Ao meu sobrinho Miguel, por me dar tanto amor e me fortalecer todos os dias. Você me ensina tanto! Eu amo você! A minha Tia Juliana, a minha avó Ana Maria, ao meu tio Felipe e minha prima Manuella por todo carinho, orações, compreensão e palavras de incentivo. Sou privilegiada por ter vocês!

Aos meus orientadores, Álvaro Teixeira e Valéria Teixeira, pela oportunidade, por todos os ensinamentos, paciência e pela orientação para que eu conseguisse realizar este trabalho. Foi uma honra ser orientada por vocês e sempre serão uma parte importante da minha jornada! Muito obrigada!

Ao professor Léucio Duarte por toda ajuda que me deu neste trabalho. Serei sempre grata!

A Ismaela, por toda sua amizade, por dividir comigo todo seu conhecimento, e por toda sua ajuda. Só tenho a agradecer por todo seu apoio, paciência. Me sinto grata por ter você nessa jornada.

Aos meus companheiros de laboratório e amigos Érique Ricardo, Laís Caroline, Ana Claúdia, Bruno Nascimento, Anthony Marcos, Vanessa e Yasmin por todo apoio, incentivo, ajuda e amizade durante a realização deste trabalho. Vocês tornaram tudo mais fácil e agradável. Obrigada por cada dia e por toda parceria!

Aos amigos de graduação, Yuri Albuquerque, Marcela Vieira, Priscila Oliveira e Camila Amaral e Beatriz Maran que sempre se mantiveram presentes em todos os momentos!

As minhas amigas de toda vida Marília Freire, Beatriz Calazans e Marília Marques por sempre me apoiarem e torcerem por mim. Eu amo vocês!

Aos bioteristas André, Renata e Felipe por todo suporte dado aos animais, pela ajuda e amizade. Muito obrigada.

Por fim, agradeço a FACEPE pela concessão da bolsa, a Universidade Federal Rural de Pernambuco, ao Departamento de Morfologia e Fisiologia Animal e ao Programa de Pós-Graduação em Biociência Animal por conceder as instalações para que fosse possível realizar este trabalho. Agradeço a todos vocês por tudo, sem vocês não chegaria até aqui, muito obrigada!

RESUMO

O hipotireoidismo é uma disfunção na glândula da tireoide que se caracteriza pelos baixos níveis dos hormônios tireoidianos. Sabe-se que esta patologia durante o período gestacional resulta em anormalidades no cérebro e no fígado, e a busca por possíveis tratamentos tornou-se cada vez mais necessária. A melatonina é um importante neuro-hormônio que tem apresentado uma relação positiva com a glândula da tireoide, além de exercer diversas funções neuroprotetoras e também uma ação positiva sobre as células hepáticas. Assim, testamos a hipótese de que a melatonina exógena pode diminuir ou prevenir os efeitos do hipotireoidismo no córtex cerebral e no fígado de ratas. Foram utilizadas 15 ratas prenhes, divididas em 3 grupos: **GC**: ratas sem indução ao hipotireoidismo; **GH**: ratas induzidas ao hipotireoidismo; **GHM**: ratas induzidas ao hipotireoidismo tratadas com melatonina. O hipotireoidismo foi induzido pela administração oral de propitiouracil (1mg/animal) e a melatonina foi administrada via subcutânea (10mg/kg) durante todo período da gestação. No cérebro foram analisados a morfometria, o estresse oxidativo, o índice apoptótico, histoquímica de Nissl, e histopatologia do córtex frontal. Além disso, foi avaliado também o indice organossomático e os níveis séricos de TSH, T3, e T4. No fígado foi analisado a histopatologia, morfometria, os níveis de AST, ALT e fosfatase alcalina, e também o índice apoptótico. Nossos resultados mostraram grupo hipotireoidismo apresentou resultados desfavoráveis no cérebro e no fígado, como aumento do índice apoptótico e alterações na morfometria. Em contrapartida, os animais do grupo tratado com melatonina não apresentaram tais efeitos. Assim, concluímos que a melatonina pode ser uma alternativa na prevenção dos efeitos do hipotireoidismo gestacional no cérebro e fígado.

Palavras-chave: Hipotireoidismo, gestação, cérebro, fígado, melatonina, apoptose.

ABSTRACT

Hypothyroidism is a dysfunction in the thyroid gland that is characterized by levels of thyroid thyroid levels. It is known that this pathology during the gestational period results in abnormalities in the brain and functioning, and the search for treatments has become increasingly necessary. Melatonin is an important neurohormone that has shown a positive relationship with the thyroid gland, in addition to exercising several neuroprotective functions and also a positive action on liver cells. Thus, we tested the hypothesis that exogenous melatonin can decrease or prevent the effects of hypothyroidism on the cerebral cortex and liver of rats. We used 1 pregnant rats, fortresses in 3 groups: **GC**: rats without induction of hypothyroidism; **GH**: rats induced to hypothyroidism; **GHM**: rats induced to hypothyroidism treated with melatonin. Thyroid was administered by oral administration of propitiouracil (1mg/animal) and melatonin was subcutaneously hypothyroid (10mg/kg) throughout the gestation period. In the brain, morphometry, oxidative stress, apoptotic stress, Nissl histochemistry, and histopathology of the frontal cortex were analyzed. In addition, the organosomatic index and serum levels of TSH, T3, and T4 were also evaluated. In the index was developed a histopathology, morphometry, levels of AST, ALT and alkaline phosphatase, and also the apoptotic. The result of the hypothyroidism increase group showed growth results in the brain and in the visual, such as increased growth index and changes in morphometry. In contrast, animals in the melatonin-treated group had no such effects. Thus, we conclude that melatonin may be an alternative in preventing the effects of gestational hypothyroidism on the brain and liver.

Keywords: Hypothyroidism, pregnancy, brain, liver, melatonin, apoptosis.

SUMÁRIO

CAPÍTULO I

CARTA DE ACEITE..... 13

Atuação da melatonina no fígado e no cérebro e sua relação com o hipotireoidismo..... 14

Resumo..... 15

1. Material e métodos..... 16
2. Introdução..... 16
3. Hipotireoidismo..... 16
4. Efeitos do hipotireoidismo no cérebro e no fígado..... 18
5. Melatonina e hipotireoidismo..... 20
6. Relação do hipotireoidismo e melatonina no cérebro e no fígado..... 21
7. Conclusão..... 22
8. Referências..... 22

CAPÍTULO II

Efeito da melatonina sobre aspectos morfológicos, morfométricos e imuno-histoquímicos no córtex frontal de ratas prenhes induzidas ao hipotireoidismo..... 28

Resumo..... 29

Abstract..... 30

1. Introdução..... 31
2. Material e métodos..... 32
3. Resultados..... 37
4. Discussão..... 38
5. Conclusão..... 42
6. Referências..... 42

CAPÍTULO III

Efeito da melatonina sobre aspectos morfológicos, morfométricos e imuno-histoquímicos no fígado de ratas prenhes induzidas ao hipotireoidismo..... 55

Resumo..... 56

Abstract..... 57

1. Introdução..... 58

2. Material e métodos..... 59

3. Resultados..... 62

4. Discussão..... 63

5. Conclusão..... 66

6. Referências..... 66

LISTA DE FIGURAS

CAPÍTULO II

Figura 1. Níveis hormonais de TSH (A), T3 (B) e T4 (C), no vigésimo dia de gestação nas ratas dos grupos experimentais. Médias seguidas pela mesma letra não diferem significativamente entre si teste de Comparações Múltiplas de Tukey e Kramer (P>0,05).....47

Figura 2. Peso das fêmeas aos 7, 14 e 20 dias de gestação (A), dos cérebros (B) e índice organossomático (C). Médias seguidas pela mesma letra não diferem significativamente entre si teste de Comparações Múltiplas de Tukey e Kramer (P>0,05).....48

Figura 3. Fotomicrografia do córtex frontal das fêmeas dos grupos experimentais. A e D – Controle; B e E – Grupo hipotireoidismo; C e F – Grupo tratado com melatonina. Setas – neurônios com apresentando corpúsculo de Nissl distribuído na periferia nuclear; Ponta de setas – neurônios apresentando redução dos corpúsculos de Nissl. A, B e C – coloração H.E; D, E e F – coloração de Nissl.....49

Figura 4. Estimativa da densidade neuronal no córtex frontal. Médias seguidas pela mesma letra não diferem significativamente entre si teste de Comparações Múltiplas de Tukey e Kramer (P>0,05).....50

Figura 5. Níveis da peroxidação lipídica (TBARS) no córtex frontal. Médias seguidas pela mesma letra não diferem significativamente entre si teste de Comparações Múltiplas de Tukey e Kramer (P>0,05).....51

Figura 6. Níveis de GSH no córtex frontal. Médias seguidas pela mesma letra não diferem significativamente entre si teste de Comparações Múltiplas de Tukey e Kramer (P>0,05).....52

Figura 7. Imuno-histoquímica do TUNEL nos córtex frontal das fêmeas dos grupos experimentais. A-B (GC), C-D (GH) e E-F (GHM). Notar células com marcação positiva (setas curtas).....53

Figura 8. Índice apoptótico (IA) no córtex frontal das ratas dos grupos experimentais. Notar maior percentual de apoptose no grupo GH em relação aos demais grupos experimentais. Teste TUNEL. Médias seguidas pelas mesmas letras não diferem significativamente entre si pelo teste de múltiplas de Tukey e Kramer (P<0,05).....54

CAPÍTULO III

Figura 1. Fotomicrografia do fígado das fêmeas dos grupos experimentais. A – B (GC); C –D (GH); E - F (GHM). Vc – veia centro lobular; Setas longas – cordões de hepatócitos; Ponta de setas – balonamento de hepatócitos; Seta curta – infiltrado leucocitário. H.E.....69

Figura 2. Gráfico do escore das alterações hepáticas. Verificar aumento significativo do balonamento hepatocelular em GH. Médias seguidas pela mesma letra não diferem significativamente entre si pelo teste de Comparações Múltiplas de Tukey e Kramer (P>0,05).....71

Figura 3. Imuno-histoquímica do TUNEL nos fígados das fêmeas dos grupos experimentais. A-B (GC), C-D (GH) e E-F (GHM). Notar células com marcação positiva (coloração marrom).....73

Figura 4. Índice apoptótico (IA) nos figados das femeas dos grupos experimentais. Teste TUNEL. Notar maior percentual de apoptose no grupo GH em relação aos demais grupos experimentais. Médias seguidas pelas mesmas letras não diferem significativamente entre si pelo teste de múltiplas de Tukey e Kramer (P<0,05).....74

LISTA DE TABELAS

Tabela 1. Média ± desvio padrão do percentual do parênquima lobular e não lobular do fígado das fêmeas dos grupos experimentais.....70

Tabela 2. Média ± desvio padrão de parâmetros bioquímicos hepáticos nas fêmeas dos grupos experimentais.....72

CAPÍTULO I

DECLARAÇÃO DE ACEITE

A Atena Editora, especializada na publicação de livros e coletâneas de artigos científicos em todas as áreas do conhecimento, com sede na cidade de Ponta Grossa-PR, declara que após avaliação cega pelos pares, membros do Conselho Editorial desta editora, o artigo intitulado "ATUAÇÃO DA MELATONINA NO FÍGADO E CÉREBRO E SUA RELAÇÃO COM O HIPOTIREOIDISMO" de autoria de "MARINA GOMES PESSOA BAPTISTA, ISMAELA MARIA FERREIRA DE MELO, ÉRIQUE RICARDO ALVES, ANA CLÁUDIA CARVALHO DE ARAÚJO, LAÍS CAROLINE DA SILVA SANTOS, VALÉRIA WANDERLEY TEIXEIRA, ÁLVARO AGUIAR COELHO TEIXEIRA", foi aprovado e encontra-se no prelo para publicação no livro eletrônico "Ciências da saúde: pluralidade dos aspectos que interferem na saúde humana" a ser divulgado em setembro de 2021.

Agradeço a escolha pela Atena Editora como meio de transmitir ao público científico e acadêmico o trabalho e parabenizo os autores pelo aceite de publicação.

Reitero protestos de mais elevada estima e consideração.

PONTA GROSSA, 12 de agosto de 2021.

Prof.ª Dr.ª Antonella Carvalho de Oliveira
Editora Chefe
ATENA EDITORA
PREFIXO EDITORIAL DOI 10.22533
PREFIXO EDITORIAL ISBN 93243
Certificado digitalmente por Atena Edição de Livros

Rua Jacob Nadal, 57, Jardim Carvalho
PONTA GROSSA – PR – CEP: 84016-220

(42) 3323-5493
(42) 99955-2866
www.atenaeditora.com.br

Atena Editora

ATUAÇÃO DA MELATONINA NO FÍGADO E CÉREBRO E SUA RELAÇÃO COM O HIPOTIREOIDISMO

PERFORMANCE OF MELATONIN IN THE LIVER AND BRAIN AND ITS RELATIONSHIP TO HYPOTHYROIDISM

Primeiro Autor, Marina Gomes Pessoa Baptista
Universidade Federal Rural de Pernambuco, Departamento de Morfologia e Fisiologia Animal
Recife-PE
Link do lattes: http://lattes.cnpq.br/1405150136250676
Segundo Autor, Ismaela Maria Ferreira de Melo
Universidade Federal Rural de Pernambuco, Departamento de Morfologia e Fisiologia Animal
Recife-PE
Orcid: 0000-0002-4150-1923
Terceiro Autor, Érique Ricardo Alves
Universidade Federal Rural de Pernambuco, Departamento de Morfologia e Fisiologia Animal
Recife-PE
Link do lattes: http://lattes.cnpq.br/6892417222004207
Quarto Autor, Ana Cláudia Carvalho de Araújo
Universidade Federal Rural de Pernambuco, Departamento de Morfologia e Fisiologia Animal
Recife-PE
Link do lattes: http://lattes.cnpq.br/9480535998642741
Quinto Autor, Laís Caroline da Silva Santos
Universidade Federal Rural de Pernambuco, Departamento de Morfologia e Fisiologia Animal
Recife-PE
Link do lattes: http://lattes.cnpq.br/1405150136250676
Sexto Autor, Valéria Wanderley Teixeira
Universidade Federal Rural de Pernambuco, Departamento de Morfologia e Fisiologia Animal
Recife-PE
Orcid: 0000-0001-9533-5476
Sétimo Autor, Álvaro Aguiar Coelho Teixeira
Universidade Federal Rural de Pernambuco, Departamento de Morfologia e Fisiologia Animal
Recife-PE
Orcid: 0000-0001-5940-9220

RESUMO: O hipotireoidismo é considerado um estado patológico resultante da deficiência dos hormônios circulantes da tireoide, e vem sendo apontado como um problema de saúde rotineiro, com maior ocorrência no sexo feminino. Essa doença pode afetar diversos órgãos como o cérebro e fígado, nos quais os hormônios da tireoide são fundamentais em seus processos fisiológicos. A melatonina, principal produto da glândula pineal, apresenta um papel significativo na regulação da fisiologia tireoidiana, e evidências têm mostrado a procura por mais funções fisiológicas para este hormônio devido à identificação de receptores para a melatonina em vários tecidos. Diante disso, este trabalho teve por objetivo mostrar a relação da melatonina com o hipotireoidismo, assim como seus efeitos no cérebro e no fígado. Para isso, foi feita uma revisão de literatura entre os meses de janeiro e junho de 2021 no qual foram coletados dados a partir de estudos acadêmicos já existentes, artigos em jornais de grande circulação e boletins de empresas e agências públicas. Os artigos científicos foram selecionados através do banco de dados do Scielo, Google acadêmico, Science direct e Pubmed. Assim, concluímos que a melatonina apresenta uma relação direta com o hipotireoidismo, além disso, ela é fundamental para o desenvolvimento e funcionamento adequado do cérebro e do fígado em uma condição patológica resultante da disfunção tireoidiana.
PALAVRAS-CHAVE: Hipotireoidismo; Cérebro; Fígado; Melatonina.

ABSTRACT: Hypothyroidism is considered a pathological condition resulting from a deficiency of circulating thyroid hormones, and has been identified as a routine health problem, with greater occurrence in females. This disease can affect several organs such as the brain and liver, where thyroid hormones are essential in their physiological processes. Melatonin, the main product of the pineal gland, plays a significant role in the regulation of thyroid physiology, and evidence has shown the search for more physiological functions for this hormone due to the identification of receptors for melatonin in various tissues. Therefore, this work aimed to show the relationship of melatonin with hypothyroidism, as well as its effects on the brain and liver. For this, a literature review was carried out between the months of January and June 2021, in which data were collected from existing academic studies, articles in large-circulation newspapers and bulletins from companies and public agencies. Scientific articles were selected through the database of Scielo, Academic Google, Science direct and

Pubmed. Thus, we conclude that melatonin has a direct relationship with hypothyroidism, in addition, it is essential for the development and proper functioning of the brain and liver in a pathological condition resulting from thyroid dysfunction.
KEYWORDS: Hypothyroidism; Brain; Liver; Melatonin.

1. MATERIAL E MÉTODOS

Essa pesquisa foi realizada entre os meses de janeiro e junho de 2021. Foi realizada uma revisão bibliográfica sobre o assunto através de estudos acadêmicos publicados em jornais de grande circulação, além de banco de dados online como Science direct, Pubmed, Google Acadêmico e Scielo. Em seguida, essas informações foram analisadas para estruturar com conjunto específico de informações no tópico em discussão.

2. INTRODUÇÃO

O hipotireoidismo é considerado um estado patológico resultante da deficiência dos hormônios circulantes da tireoide (CHAKER *et al*., 2017), denominados T3 (triiodotironina) e T4 (tiroxina) (MÜLLER *et al*., 2008; OLIVEIRA; MALDONADO, 2014). A disfunção tireoidiana é um problema de saúde rotineiro, apresentando uma variação em sua prevalência, como por exemplo, o sexo do indivíduo e sua idade (ALVES, 2016). A insuficiência dos hormônios tireoidianos pode resultar em efeitos negativos permanentes tanto no fígado como no cérebro. Sendo assim, o presente trabalho teve como objetivo realizar uma revisão sobre a relação da melatonina com o hipotireoidismo, assim como seus efeitos no cérebro e no fígado.

3. HIPOTIREOIDISMO

A tireoide é uma glândula encontrada na região cervical, e é responsável pela produção dos hormônios tireoidianos (HT), triiodotironina (T3) e tiroxina (T4). Estes hormônios tem atuação em quase todas as células do organismo e suas ações são principalmente relacionadas à expressão da produção de proteínas após a ligação do hormônio a elementos responsivos encontrados no núcleo das células (CHAVES *et*

al., 2021). Uma das principais funções dessa glândula é o controle do metabolismo celular, no qual a tireoide determina o ritmo em que as células vão produzir energia para o seu funcionamento. Entre as ações sobre as células pode-se mencionar o metabolismo somático, incluindo também, o processo de manutenção corporal, metabolismo de lipídios, proteínas, vitaminas, assim como a otimização da ação de diversos outros hormônios (MEDEIROS-NETO *et al*., 2017).

O hipotireoidismo é um estado clínico que se refere à quantidade insuficiente ou ausência dos hormônios circulantes da glândula tireoide T3 e T4 (CALAÇO, 2019). O distúrbio na produção desses hormônios resulta em uma hipersecreção de outro hormônio, o estimulador da tireoide (TSH). Deste modo, os hormônios tireoidianos se apresentam em níveis séricos inferiores, e os níveis de TSH mais elevados (CHAVES *et al*., 2021). A falta desses hormônios causados por uma disfunção na tireoide pode gerar uma série de alterações no organismo humano principalmente de caráter metabólico (OLIVEIRA; MALDONADO, 2014), Os sintomas e efeitos ocasionados por esse distúrbio incluem, na grande maioria dos casos, fadiga muscular, intolerância ao frio, resistência vascular sistêmica aumentada, aumento de peso, constipação e pele com aspecto seco, entre outros (MEDEIROS-NETO *et al*., 2017).

No Brasil, acredita-se que aproximadamente 12% da população apresente a alteração nos níveis dos hormônios tireoidianos (GALDO-RIVEROS *et al*., 2017). A predominância dessa doença está relacionada com diversos fatores, como o gênero, uma vez que ocorre com mais frequência no sexo feminino. Estudos também mostraram que ele está associado com idade, sendo constante em pessoas mais velhas, com a variação entre regiões e a ingestão do consumo de iodo. Pacientes que apresentam doenças autoimunes como diabetes mellitus tipo 1, atrofia gástrica autoimune, Síndrome de Down e de Turner, tem maiores chances de desenvolver essa condição patológica (CHAKER *et al*., 2017).

O hipotireoidismo se apresenta em diversos tipos, sendo classificado em primário, congênito, central e subclínico. A forma mais predominante é a primária, no qual se tem uma incapacidade parcial ou total da glândula em produzir os hormônios tireoidianos. Entretanto, este tipo pode ser transitório ou permanente, no qual se tem defeitos na formação da glândula da tireoide durante a embriogênese (OLIVEIRA; MALDONADO, 2014).

No congênito, se tem uma redução significativa ou total ausência dos hormônios produzidos pela tireoide. Esse tipo da disfunção tireoidiana é mais frequente durante a infância, apresentando sua incidência variando de 1:2.000 a 1:4.000 crianças nascidas vivas, e entre os principais sintomas se pode citar hipotonia muscular, dificuldades respiratórias, anemia, sonolência excessiva, choro rouco, pele seca, fria e sem elasticidade, e atrasos no desenvolvimento neuropsicomotor (SILVESTRE *et al*., 2020). O tipo central é caracterizado quando o defeito está situado no eixo hipotálamo-hipofisário, podendo ser subdividido em secundário ou terciário, de acordo com a localização da lesão sendo na hipófise ou hipotálamo (SANTOS *et al*., 2021). O hipotireoidismo subclínico é definido pela normal condição dos níveis de hormônios tireoidianos T3 e T4 ao mesmo tempo em que o TSH tem seu nível sérico elevado, acima do normal (OLIVEIRA; MALDONADO, 2014). O diagnóstico do tipo subclínico é feito de forma laboratorial, uma vez que o paciente portador de disfunção se apresenta assintomáticos, oligoassintomáticos ou com sintomas inespecíficos (NEVES *et al*., 2016).

4. EFEITOS DO HIPOTIREOIDISMO NO CÉREBRO E NO FÍGADO

Os hormônios tireoidianos são essenciais para muitos processos fisiológicos, e principalmente para o desenvolvimento adequado do sistema nervoso central em humanos (LIU *et al*., 2010). No desenvolvimento cerebral, estes hormônios estimulam e coordenam processos importantes como a proliferação neuronal, migração, crescimento de axônios e dendritos, na formação de sinapses e no processo de mielinização (ROVET, 2014; SHIMOKAWA *et al*., 2014). A desordem nesses processos pode resultar em anormalidades na rede neuronal, podendo levar ao desenvolvimento de retardo mental e outras disfunções neurológicas permanentes, como habilidades motoras e processamento visual prejudicado (AHMED, 2015).

O hipotireoidismo foi associado com diversas complicações durante a gestação, como o risco de um parto prematuro (SHEENAN *et al*., 2015), abortos, baixo peso ao nascer, além de efeitos negativos sobre o desenvolvimento neurocognitivo fetal (BENHADI *et al*., 2009). Em humanos, a tiroxina (T4), é importante para o desenvolvimento do cérebro durante o início da fase da embriogênese. Assim como nos humanos, em ratos, o T4 fetal é fornecido pela mãe durante o primeiro trimestre,

sendo importante para o desenvolvimento do cérebro, uma vez que o feto é completamente dependente do suprimento materno por sua glândula ser incapaz de produzir os hormônios tireoidianos até o segundo trimestre (LIU *et al*., 2010).

Em modelos experimentais foi mostrado que o hipotireoidismo durante a gestação resultou em anormalidades como o aumento de neurites, redução nas células da camada granulosa no giro dentado do hipocampo, como também uma diminuição em seu volume (HASEGAWA *et al*., 2010). Foi demonstrado também que essa patologia pode diminuir a atividade de enzimas importantes para o sistema nervoso (AHMED *et al*., 2010), e está associada ao estresse oxidativo, uma vez que as mudanças nos níveis dos hormônios tireoidianos afetam a geração de radicais livres na mitocôndria e possui efeitos na síntese e degradação de proteínas antioxidantes e vitaminas (TORUN *et al*., 2009).

O estresse oxidativo é caracterizado pela produção de espécies reativas de oxigênio (EROS) em grande quantidade, e diminuição de defesas antioxidantes (SIREESHA; RAO, 2015). O cérebro é considerado diferenciado pois, apresenta uma taxa metabólica elevada. Isso se deve ao fato deste órgão consumir aproximadamente 20% do oxigênio inspirado durante o repouso (SHULMAN *et al*., 2004), tornando-o tecido mais suscetível aos danos oxidativos (IMBRAHIM, 2017).

A tireoide e o fígado são vitais para o funcionamente adequado do metabolismo humano. A glândula da tireoide em um estado saudável é essencial para que o fígado apresente um metabolismo correto, assim como o fígado exerce um papel importante no metabolismo dos hormônios da tireoide (MANSOURIAM, 2013), fabricando proteínas necessárias para se conectar com os hormônios dessa glândula, como a globulina de ligação à tiroxina (TBG), pré-albumina e albumina. Sabe-se também que o fígado é o principal local em que ocorre o metabolismo periférico desses hormônios, além de estar relacionado em sua conjugação, excreção biliar, e a desiodação extratireoidiana da tiroxina (T4) para triiodotironina (T3) (HUANG; LIAW, 1995).

A gestação é uma situação em que ocorre mudanças no metabolismo e na utilização dos nutrientes. O aumento nos níveis de estrogênio plasmático que ocorre durante o período da gestação é um dos principais fatores que resulta em um estado de hipertrigliceridemia materna, fazendo com que seja alvo de pesquisas em humanos e ratos (RAMOS; HERRERA, 1996; HAPON, 2005).

Os hormônios tireoidianos tem influência em todas as principais vias metabólicas, sendo a sua ação mais conhecida no aumento do gasto de energia basal através de sua ação no metabolismo de proteínas, carboidratos e lipídios. No fígado, os hormônios da tireoide estimulam a produção dos ácidos graxos, do colesterol plasmático e triglicerídeos (HAPON *et al*., 2014). Essa condição beneficia a progênie, uma vez que são fornecidos os ácidos graxos necessários para um desenvolvimento fetal satisfatório, além de haver a circulação dos ácidos graxos esterificados associados a lipoproteínas. Uma relação entre o colesterol e triglicerídeo materno e fetal foi relatada, mostrando haver uma ligação com o peso do recém-nascido (HERRERA, 2002).

A disfunção da tireoide é normalmente relacionada com alterações nos níveis plasmáticos de lipídios. Em estudos experimentais de hipotireoidismo induzido pelo tratamento de propiltiouracil (PTU), houve um acúmulo do colesterol LDL plasmático e redução de lipoproteínas de densidade baixa (VLDL) e triglicerídeos (TGs) (DANESE *et al.,* 2000 ; MUKHOPADHYAY *et al.,* 2003; HAPON *et al*., 2005). Os mecanismos pelos quais o hipotireoidismo promove modificações no metabolismo lipídico são diversos, incluindo uma diminuição na expressão do receptor de LDL no fígado e na atividade das lipases hepáticas, lipoproteica e da proteína de transferência de éster de colesterol (DUNTAS, 2002; CESENA *et al*., 2005). Além disso, a literatura também indica outra estreita relação entre o fígado e o hipotireoidismo, sendo esta patologia muitas vezes chamada de doença pseudo-hepática, por apresentar sintomas similares aos identificados em patologias do fígado, como fadiga, câimbras musculares, mialgias (LAYCOCK; PASCUZZI, 1991; MALIK; HODGSON, 2002).

Sabe-se também que o hipotireoidismo materno pode influenciar no status de glicose da mãe, sendo este determinante para a homeostase do glicogênio e transporte de glicose entre a mãe e o feto. Além disso, a disfunção tireoidiana grave materna foi relacionada com uma redução no peso do fígado fetal, e com uma desordem no armazenamento de glicogênio hepático (PICKARD *et al.,* 2003).

5. MELATONINA E HIPOTIREOIDISMO

A melatonina é um neuro-hormônio importante secretado pela glândula pineal (BALTACI; MULGOKI, 2018), que exerce influência na regulação da fisiologia

tireoidiana (ACUNÃ-CASTROVIEJO *et al.*, 2014), e tem um importante papel na gestação (SUMAYA *et al.,* 2005), fazendo sua modulação (MAGANHIN *et al.,* 2008) e estando intimamente relacionado com o seu mantimento, além de fornecer a proteção antioxidante necessária para o embrião (TAMURA *et al.,* 2014). Os efeitos da melatonina sobre a secreção dos hormônios da tireoide podem ser diretos ou indiretos, entretanto os mecanismos correspondentes ainda não foram totalmente esclarecidos (BALTACI *et al*., 2004).

A procura por mais funções fisiológicas para a melatonina tem sido estimulada pela identificação de receptores para esse hormônio em uma variedade de tecidos (CAMPINO *et al.,* 2008). Em estudos sobre a presença de receptores de melatonina na glândula da tireoide, foi demonstrado que sua aplicação exógena em ratas prenhas resultou no aumento nos níveis de T4 (LASKAR *et al*., 2015).

6. RELAÇÃO DO HIPOTIREOIDISMO E MELATONINA NO CÉREBRO E FÍGADO

A melatonina, principal produto da pineal (SUMAYA *et al*., 2005; MAGANHIN *et al*., 2008) que tem um importante papel na regulação da fisiologia tireoidiana (ACUNÃ-CASTROVIEJO *et al*, 2014). No cerebro fetal, a melatonina exerce diversas funções neuroprotetoras, atuando contra várias patologias neurológicas, diminuindo também o estresse oxidativo cerebral que resulta em inflamações e apoptose celular (PASCHEN, 2000; MAGHOLL *et al*., 2013).

No fígado, pesquisas demonstraram que a melatonina atua positivamente na diminuição de alterações histopatológicas (AYDIN *et al*., 2003), nos níveis de triglicerídeos e colesterol total (OHTA *et al*., 2006), na apoptose, e na expressão de citocinas pró-inflamatórias como TNF-α e IL-6 (TIAO *et al*., 2014). Além disso, modelos experimentais sobre a presença de receptores de melatonina na glândula da tireoide, demonstraram que a aplicação exógena de melatonina em ratas prenhas resultou no aumento nos níveis de T4 (LASKAR *et al*., 2015), encontrando uma prevenção no decaimento dos níveis deste hormônio tireoidiano (SKIPOR *et al*., 2010), reforçando a ideia de que a melatonina possui efeito sobre os hormônios tireoidianos (BALTACI *et al*., 2004 ; BALTACI & MULGOKI, 2018).

7. CONCLUSÃO

Podemos concluir que existem diversos indicativos de que a melatonina apresenta uma relação direta com o hipotireoidismo, uma vez que este hormônio atua na fisiologia da glândula da tireoide. Além disso, as evidências também mostram que ela é fundamental para o desenvolvimento e funcionamento adequado do cérebro e do fígado em uma condição patológica resultante da disfunção tireoidiana.

8. REFERÊNCIAS

ACUÑA-CASTROVIEJO, D.; ESCAMES, G.; DIAZ-CASSADO, M.E.; LIMA-CABELLO, E.; ROSALESCORRAL, S.; REITER, R.J. Extrapineal melatonin: sources, regulation and potential fluctions. **Cell Molecular Life Science**, v.71, n.16, p.2997-3025, 2014.

ALVES, I. G. N. Influência do hipotireoidismo gestacional experimental em sistemas biológicos centrais de regulação da nocicepção em ratos. **Tese (Pós-Graduação em Ciências da Saúde)** - Universidade Federal de Sergipe, Aracaju, 2016.

AHMED, O. M.; ABD EL-TAWAB, S.M.; AHMED, R.G. Effects of experimentally induced maternal hypothyroidism and hyperthyroidism on the development of rat offspring: the development of the thyroid hormones-neurotransmitters and adenosinergic system interactions. **International Journal of Developmental Neuroscience.** v. 28, p. 437-454, 2010.

AYDIN, G.; OZCELIK, N.; CICEK, E.; SOYOZ, M. Histopathologic changes in liver and renal tissues induced by ochratoxin A and melatonin in rats. **Human & Experimental toxicology**. v. *22*, p. 383–391, 2003.

BALTACI, A. K.; MOGULKOC, R.; KUL, A.; BEDIZ, C. S.; UGUR, A. Opposite effects of zinc and melatonin on thyroid hormones in rats. **Toxicology**. v. 195, p. 69–75. 2004.

BALTACI, A. K.; MOGULKOC, R. Leptin, neuropeptide Y (NPY), melatonin and zinc levels in experimental hypothyroidism and hyperthyroidism: relation with melatonin and the pineal gland. **Hormone Molecular Biology and Clinical Investigation**. p. 1-7, 2018.

BENHADI, N.; WIERSINGA, W. M.; REITSMA, J.B.; VRIJKOTTE, T. G. M.; BONSEL, G. J. Higher maternal TSH levels in pregnancy are associated with increased risk for

miscarriage, fetal or neonatal death. **Europe Journal of Endocrinology.** v. 160, p. 985-991, 2009.

CALAÇO, F. S. Hypothyroidism, congenital, hypothyroidism and physical exercise: a descriptive review. **Journal of Specialist.** v. 4, n. 4, p. 2-16, 2019.

CAMPINO, C.; VALENZUELA, F.; ARTEAGA, E.; TORRES-FAFÁN, C.; TRUCCO, C.; VELASCO, A.; GUZMAN, S.; SERÓN-FERRÉ, M. La melatonina reduce la respuesta de cortisol al ACTH en humanos. **Revista Medica de Chile**, v. 136, n. 11, p. 1390-1397, 2008.

CESENA, F. H. Y.; XAVIER, H. T.; PROTÁSIO, L. L. Terapia hipolipemiante em situações especiais: hipotireoidismo e hepatopatias. **Arquivo Brasileiro de Cardiologia.** v. 85, n. 5, p. 28-33, 2005.

CHAKER, L.; BIANCO, A. C.; JONKLAAS, J. & PEETERS, R. P. Hypothyroidism. **The Lancet**. v. 390, p. 1550-1567, 2017.

CHAN, S.; ROVET, J. Thyroid hormones in fetal central nervous system development. **Fetal and Maternal Medicine Review.** v. 14, p. 177-208, 2003.

CHAVES, M. S.; MARQUES, G. H. N.; MARQUES, J. V. T.; TELES, L. C.; SAFATLE, G. C. B.; ROCHA, K. S. C.; Relação entre hipotireoidismo e câncer: revisão de literatura. **Brazilian Journal of Health Review.** v. 4, n. 1, p. 157-168, 2021.

DANESE M.D.; LADENSON, P.W.; MEINERT, C.L.; POWE, N.R. Clinical review 115: effect of thyroxine therapy on serum lipoproteins in patients with mild thyroid failure: a quantitative review of the literature. **Journal of Clinical Endocrinolpgy. Metabolism**. v. 85, pp. 2993-3001, 2000.

DUNTAS, L. H. Thyroid disease and lipids. **Thyroid.** v. 12, n. 4, p. 287-93, 2002.

GALDOS-RIVEROS, A. C.; COSTA, A. V.; REIS, L. N. Análise das dosagens de tiroxina (T4) em pacientes com hipotireoidismo na região da Asa Norte. **Enciclopédia Biosfera.** v. 14, n. 25, p. 1453-1459, 2017.

HAPON, M. B.; VARAS, S. M.; JAHN, G. A.; GIMÉNEZ, M. S. Effects of hypothyroidism on mammary and liver lipid metabolism in virgin and late-pregnant rats. **Journal of Lipid Research.** v. 46, p. 1320-1330, 2005.

HAPON, M. B.; GAMARRA-LUQUES, C.; JAHN, G.C. Shor term hypothyroidism affects ovarian function in the cycling rat. **Reproductive Biology and Endocrinology**, v.8, n.14, p.1-11, 2010.

HASEGAWA, M.; KIDA, I.; WADA, H. A volumetric analysis of the brain and hippocampus of rats rendered perinatal hypothyroid. **Neuroscience letters.** v. 479, p. 240-244, 2010.

HERRERA, E. Implications of dietary fatty acids during pregnancy on placental, fetal and postnatal development—a review. **Placenta**. v. 23, pp. 9-19, 2002.

HERRERA, E. Lipid metabolism in pregnancy and its consequences in the fetus and newborn. **Endocrine***.* v. 19, p. 43–55, 2002.

HUANG, M. J.; LIAW, Y. F.; Clinical associations between thyroid and liver diseases. **Journal of Gastroenterology and Hepatology.** v. 10, p. 344-350, 1995.

IBRAHIM, D. S.; Neuroprotective effect of Cucumis melo Var. flexuosus leaf extract on the brains of rats with streptozotocin-induced diabetes. **Metabolic Brain Diasease.** v. 32, p. 69-75, 2017.

KOROMILAS, C.; LIAPI, C.; ZARROS, A.; STOLAKIS, V.; TSAGIANNI, A.; SKANDALLI, N.; AL-HUMADI, H.; TSAKIRIS, S. Effects of experimentally-induced maternal hypothyroidism on crucial offspring rat brain enzyme activities. **International Journal of Developmental Neuroscience.** v. 35, p. 1-6, 2014.

LASKAR, P.; ACHARJEE, S.; SINGH, S.S. Effect of exogenous melatonin on Thyroxine, Thyrotropin hormone levels and expression patters of melatonin receptor proteins on thyroid gland durind different age groups of male and female swiss albino mice. **Advances in Bioresearch**, v.6, n.1, p.7-14, 2015.

LAYCOCK, M. A.; PASCUZZI, R. M. The neuromuscular effects of hypothyroidism. **Seminars Neurology**. v. 11, p. 288–94, 1991.

LIU, D.; TENG, W.; SHAN, Z.; YU, X.; GAO, Y.; WANG, S.; FAN, C.; WANG, H.; ZHANG, H. The Effect of Maternal Subclinical Hypothyroidism During Pregnancy on Brain Development in Rat Offspring. **Thyroid.** v. 20, n. 8, p. 909-915, 2010.

MAGANHIN, C. C.; CARBONEL, A. A. F.; HATTY, J. H.; FUCHS, L. F. P.; OLIVEIRA-JUNIOR, I. S.; SIMÕES, R. S.; BACARAT, E. C.; SOARES-JR, J. M. Efeitos da

melatonina no sistema genital feminino: breve revisão. **Revista da Associação Médica.**, v.54, n.3, p .267-271, 2008.

MAGANHIN, C.C, SIMOES, R. S. ; FUCHS, L. F. P.; OLIVEIRA-FILHO, R. M.; SIMÕES, M. J.; NETO, J. E.; BARACAT, E. C.; SOARES-JR, J. M. Rat pinealectomy: a modified direct visual approach. Acta **Cirurgica Brasileira.** v. 24, n. 4, p. 321-324, 2009.

MAGHOOL, F.; KHAKSARI, M.; SIAHPOSHT, A.K. Differences in brain edema and intracranial pressure following traumatic brain injury across the estrous cycle: involvement of female sex steroid hormones. **Brain Research**. v. 1497, p. 61–72, 2013.

MALIK, R.; HODGSON, H. The relationship between the thyroid gland and the liver. **Quartely Journal of medicine.** v. 95, p. 559-569, 2002.

MANSOURIAN, A. R. A review of literatures on the adverse effects of thyroid abnormalities and liver disorders: naoverview on liver dysfunction and hypothyroidism. **Pakistan Journal of Biological Sciences**. v. 16, n. 23, p. 1641-1652, 2013.

MEDEIROS-NETO, L. P.; MARTIN, A. A.; ARISAWA, E. A. L.; Efeitos do hipotireoidismo sobre a reparação tecidual. **Revista Univap.** v. 23, n. 43, p.85-101, 2017.

MULLER, A. F.; BERGHOUT A.; WIERSINGA, W. M.; KOOY, A.; SMITS, J. W. A.; HERMUS, A. R. M. M. Thyroid function disorders - Guidelines of the Netherlands Association of Internal Medicine. **Journal Medicine**. v. 6, p. 134-142, 2008.

MUKHOPADDHYAY, D.; PLATEROTI, M.; ANANT, S.; NASSIR, F. SAMARUT, J.; DAVIDSON, N. O. Thyroid hormone regulates hepatic TG mobilization and apolipoprotein B messenger ribonucleic acid editing in a murine model of congenital hypothyroidism. **Endocrinology**. v. 144, pp. 711-719, 2003.

NEVES, C. M. F. P.; DEVEZA, M.; TEXEIRA, R. J. Hipotireoidismo subclínico em idosos na atenção primária: ênfase na prevenção quaternária. **Hospital Universitário Pedro Ernesto.** v. 15, n. 3, p. 227-234, 2016.

OLIVEIRA, V.; MALDONATO, R. R. Hipotireoidismo e hipertireoidismo: uma breve revisão sobre as disfunções tireoidianas. **Interciência & Sociedade.** v. 3, n. 2, 2014.

OHTA, Y.; KONGO-NISHIMURA, M.; IMAI, Y.; MATSURA, T.; KITAGAWA, A.; YAMADA, K. Alpha-tocopherol protects against α-naphthylisothiocyanate-induced hepatotoxicity in rats less effectively than melatonin. **Chemico-Biological Interactions**. v. 161, p. 115–124, **2006.**

PASCHEN, W. Role of calcium in neuronal cell injury: which subcellular compartment is involved? **Brain Research Bulletin**. v.53, n. 4, p. 409–413, 2000.

PICKARD, M. R.; LEONARD, A. J.; OGILVIE, L. M.; EDWARDS, P. R.; EVANS, I. M.; SINHA, A. K.; EKINS, R. P. Maternal hypothyroidism in the rat influences placental and liver glycogen stores: fetal growth retardation near term is unrelated to maternal and placental glucose metabolic compromisse. **Journal of Endocrinology.** v. 17, p. 247-255, 2003.

RAMOS, P.; HERRERA, E. Comparative responsiveness to prolonged hyperinsulinemia between adipose-tissue and mammary-gland lipoprotein lipase activities in pregnant rats. **Early Pregnancy.** v. 2, p. 29–35 1996.

ROVET, J. F. The role of thyroid hormones for brain development and cognitive function. **Endocrine Development**. v. 26, p. 26–43, 2014.

SANTOS, W. C.; VASCONCELOS, H. G.; RODRIGUES, F. O. S.; ADAN, L. F. F. Hipotireoidismo na infância: um relato de caso. **Brazilian Journal of Health Review.** v. 4, n. 2, p. 7573-7583, 2021.

SILVESTRE, M. A.; JESUS, J. I. F. S.; FIEL, A. C. M.; OLIVEIRA, N. C.; BOGGIAN, F. C. T. S.; MENDONÇA, A. K. M. S. Fragilidades na avaliação diagnóstica do hipotireoidismo congênito na triagem neonatal: Uma revisão integrativa de literatura. **Brazilian Journal of Development.** v. 6, n. 9, p. 73570-73585, 2020.

SUMAYA I.C, MASANA M.I, DUBOCOVICH M.L. The antidepressant-like effect of the melatonin receptor ligand luzindole in mice during forced swimming requires expression of MT2 but not MT1 melatonin receptors. **Journal Pineal Reserch**. v. 39, n. 2, p.170-7, 2005.

SHEEHAN, P. M.; NANKERVIS, A.; ARAUJO-JUNIOR, E.; COSTA, F. S. Maternal thyroid disease and preterm birth: Systematic review and meta-analysis. **The Journal of Clinical Endocrinology & Metabolism.** v. 100, p. 4325-4331, 2015.

SHIMOKAWA, N.; YOUSEFI, B.; MORIOKA, S.; YAMAGUCHI, S.; OHSAWA, A.; HAYASHI, H.; AZUMA, A.; MIZUNO, H.; KASAGI, M.; MASUDA, H.; JINGU, H.; FURUDATE, S. I.; HAIJIMA, A.; TAKATSURU, Y.; IWASAKI, T.; UMEZU, M.; KOIBUCHI, N. Altered cerebellum development and dopamine distribution in a rat genetic model with congenital hypothyroidism. **Journal of neuroendocrinology**. v. 26, n. 3, p. 164–75, 2014.

SINCLAIR, A. J.; DENOVAN, B.; MATHAI, M.; WEISINGER, R. S. Omega 3 fatty acids and the brain: review of studies in depression. **Asian Pacific Journal of Clinical**. v. 16, p. 391-397, 2007.

SIREESHA, K.; RAO, S. P. Oxidative stress and diabetes: na overview. **Asian Journal of Pharmaceutical and Clinical Research**. v. 8, n. 1, p. 15-19, 2015.

SKIPOR, J.; MISZTAL, T.; KACZMAREK, M.M. Independente changes of thyroid hormones in blood plasma and cerebrospinal fluid after melatonin treatment in ewes. **Therioigenology**, v.74, p.236-245, 2010.

SHULMAN, R. G; RHOTMAN, D. L.; BEHAR, K.; HYDER, F. Energetic basis of brain activity: implications for neuroimaging. **Trends in neurosciences**. v. 27, n. 8, p.489-495, 2000.

TAMURA, H.; TAKASAKI, A.; TAKETANI, T.; TANABE, M.; LEE, L.; TAMURA, I.; MAEKAWA, R.; AASADA, H.; YAMAGATA, Y.; SUGINO, N. Melatonin and female reproduction. **Obstetrics and Gynaecology Research**, v.40, n.1, p.1-11, 2014.

TIAO, M. M.; HUANG, L. T.; CHEN, C. J.; SHEEN, J. M.; TAIN, Y. L.; CHEN, C. C.; KUO, H. C.; HUANG, Y. H.; TANG, K. S.; CHU, E. W.; YU, H. R. Melatonin in the regulation of liver steatosis following prenatal glucocorticoid exposure. **Biomed Research International.** p. 1-9, 2014.

TORUN, A. N.; KULAKSIZOGLU, S.; KULAKSIZOGLU, M.; PAMUK, B. O.; ISBILEN, E.; TUTUNCUN, N. B. Serum total antioxidant status and lipid peroxidation marker malondialdehyde levels in overt and subclinical hypothyroidism. **Clinical Endocrinology.** v. 70, n. 3, p.469-474, 2009.

CAPÍTULO II

Efeito da melatonina sobre aspectos morfológicos, morfométricos e imuno-histoquímicos no córtex frontal de ratas prenhes induzidas ao hipotireoidismo.

Marina Gomes Pessoa Baptista[1], Ismaela Maria Ferreira de Melo[1], Érique Ricardo Alves[1], Laís Caroline da Silva Santos[1], Leucio Duarte Vieira Filho[2], Valéria Wanderley Teixeira[1], Álvaro Aguiar Coelho Teixeira[1]*

[1] Universidade Federal Rural de Pernambuco, Departamento de Morfologia e Fisiologia Animal, Recife, Brasil.

[2] Universidade Federal de Pernambuco, Departamento de Fisiologia e Farmacologia, Centro de Ciências Biológicas, Recife, Brasil.

* Autor para correspondência UFRPE-DMFA. Av. Dom Manoel de Medeiros s/n Dois Irmãos-Recife-PE-Brazil. CEP 52171-900. Tel. +55 81 33206389 E-mail: alvaro.teixeira@ufrpe.br (TEIXEIRA, A.A.C.)

RESUMO

O hipotireoidismo é uma disfunção na glândula da tireoide que se caracteriza pelos baixos níveis dos hormônios tireoidianos. Sabe-se que esta patologia durante o período gestacional resulta em anormalidades no córtex cerebral e também no estresse oxidativo. Distúrbios neurológicos resultantes do hipotireoidismo estão se tornando cada vez mais comuns, e a busca por possíveis tratamentos tornou-se cada vez mais necessário. A melatonina é um importante neuro-hormônio que tem apresentado uma relação positiva com a glândula da tireoide, além de exercer diversas funções neuroprotetoras. Assim, testamos a hipótese de que a melatonina exógena pode diminuir ou prevenir os efeitos do hipotireoidismo no córtex cerebral de ratas. Foram utilizadas 15 ratas prenhes, divididas em 3 grupos: GC: ratas sem indução ao hipotireoidismo; GH: ratas induzidas ao hipotireoidismo; GHM: ratas induzidas ao hipotireoidismo tratadas com melatonina. O hipotireoidismo foi induzido pela administração oral de propitiouracil (1mg/animal) e a melatonina foi administrada via subcutânea (10mg/kg) durante todo período da gestação. Foram analisados o peso dos animais, dos cérebros, o índice organossomático, os níveis hormonais de TSH, T3 e T4, a morfometria, o estresse oxidativo, o índice apoptótico, além da histoquímica de Nissl e histopatologia do córtex frontal. Os resultados mostraram a confirmação do hipotireoidismo nas ratas do grupo sem tratamento pelo aumento significativo no nível do TSH quando comparado ao grupo controle e tratado com melatonina. As fêmeas do grupo hipotireoidismo, apresentaram ganho de peso, diminuição significativa no peso dos cérebros e no índice organossomático, redução no número de neurônios, elevação do índice apoptótico, redução dos corpúsculos de nissl, além de aumento nos níveis de peroxidação lipídica e redução da glutationa reduzida. O tratamento com melatonina preveniu esses efeitos. Assim, concluímos que a melatonina pode ser uma alternativa na prevenção dos efeitos do hipotireoidismo gestacional no córtex cerebral.

Palavras-chave: Hipotireoidismo, cérebro, melatonina, ratos, apoptose, estresse oxidativo.

ABSTRACT

Hypothyroidism is a disorder of the thyroid gland that is characterized by low levels of thyroid hormones. It is known that this pathology during the gestational period results in abnormalities in the cerebral cortex and also in oxidative stress. Neurological disorders resulting from hypothyroidism are becoming more and more common, and the search for possible treatments has become increasingly necessary. Melatonin is an important neurohormone that has shown a positive relationship with the thyroid gland, in addition to exerting several neuroprotective functions. Thus, we tested the hypothesis that exogenous melatonin can decrease or prevent the effects of hypothyroidism in the cerebral cortex of rats. Fifteen pregnant rats were divided into 3 groups: GC: rats without induction of hypothyroidism; GH: rats induced to hypothyroidism; GHM: hypothyroidism-induced rats treated with melatonin. Hypothyroidism was induced by the oral administration of propitiouracil (1mg/animal) and melatonin was administered subcutaneously (10mg/kg) throughout pregnancy. Animal weight, brain weight, organosomatic index, hormone levels of TSH, T3 and T4, morphometry, oxidative stress, apoptotic index, as well as Nissl histochemistry staining and histopathology of the frontal cortex were analyzed. The results showed the confirmation of hypothyroidism in the rats of the untreated group by the significant increase in the level of TSH when compared to the control group and treated with melatonin. Females in the hypothyroidism group showed weight gain, significant decrease in brain weight and organosomatic index, reduction in the number of neurons, elevation of the apoptotic index, reduction of nissl bodies, in addition to increased levels of lipid peroxidation and reduction of reduced glutathione. Treatment with melatonin prevented these effects. Thus, we conclude that melatonin may be an alternative in preventing the effects of gestational hypothyroidism in the cerebral cortex.

Keywords: Hypothyroidism, brain, melatonin, rats, apoptosis, oxidative stress.

1. INTRODUÇÃO

O hipotireoidismo é uma disfunção na glândula da tireoide que se caracteriza pelos baixos níveis dos hormônios tireoidianos (HTs) (CARDOSO *et al*., 2021) sendo o segundo distúrbio endócrino mais frequente que atinge mulheres em idade reprodutiva (MORAES *et al*., 2021). A gestação influencia em diversas mudanças fisiológicas maternas, sendo uma delas na função tireoidiana (BARTH *et al*., 2010). Durante o período gestacional, a concentração dos hormônios tireoidianos da mãe passa por alterações, resultantes de mudanças dos hormônios presentes no processo de gravidez (SANTOS *et al*., 2020).

Fundamentais para regulação de funções neurológicas em todas as fases da vida, os hormônios da tireoide modulam processos como a neurogênese, evolução glial, e o desempenho cognitivo (CARDOSO *et al*., 2021). Em modelos experimentais em ratos foi mostrado que o hipotireoidismo durante a gestação resultou em anormalidades na região do córtex frontal do cérebro, como o aumento de neurites, e também uma diminuição em seu volume (HASEGAWA *et al*., 2010). Foi demonstrado também que essa patologia está associada a apoptose (HIDAYAT *et al*., 2019), ao estresse oxidativo (TORUN *et al*., 2009), e com manifestações neurológicas constantes como diminuição na capacidade cognitiva, da memória, da concentração e também foi relacionada com a ocorrência de depressão (GUYOKHON *et al*., 2021).

Estudos tem mostrado uma relação positiva entre a melatonina e a tireoide (BALTACI *et al*., 2004 ; LASKAR *et al*., 2015; BALTACI & MULGOKI, 2018), reforçando a ideia de que esta indolamina possui efeito estimuladores sobre os hormônios tireoidianos (HAPON *et al*., 2010). A melatonina é um importante neuro-hormônio secretado pela glândula pineal (BALTACI & MULGOKI, 2018), que exerce influência na regulação da fisiologia tireoidiana (ACUNÃ-CASTROVIEJO *et al*., 2014).

Em pesquisas sobre a presença de receptores deste hormônio na glândula da tireoide, foi revelado que sua aplicação exógena em ratas prenhas resultou no aumento nos níveis de T4 (LASKAR *et al*., 2015). Além disso, a melatonina exerce diversas funções neuroprotetoras atuando contra várias patologias neurológicas (MAGHOLL *et al*., 2013) e tem sido efetivamente indicada para combater o aumento do estresse oxidativo e a apoptose celular (REITER *et al*., 2016).

Distúrbios neurológicos resultantes do hipotireoidismo estão se tornando cada vez mais comuns, e a busca por possíveis tratamentos tornou-se cada vez mais necessário (GUYOKHON *et al*., 2021). Assim, testamos a hipótese de que a terapia com melatonina exógena pode minimizar os efeitos no cérebro de ratas induzidas ao hipotireoidismo durante a gestação.

2. MATERIAL E MÉTODOS

O experimento foi realizado no Laboratório de Estudos Morfológicos em Vertebrados e Invertebrados (LABEMOVI) do Departamento de Morfologia e Fisiologia Animal da Universidade Federal Rural de Pernambuco (UFRPE). Foram utilizadas 15 ratas albinas (Rattus norvegicus albinus), com 90 dias de idade, virgens, pesando aproximadamente 200±30g, da linhagem Wistar, procedentes do biotério do DMFA-UFRPE. Os animais foram mantidos em gaiolas com alimentação e água ad libitum, permanecendo em condições padrões de 22±1oC com período de luz entre 6h-18h, divididos nos seguintes grupos:

GC - (Controle): ratas sem a indução do hipotireoidismo;

GH - Ratas induzidas ao hipotireoidismo;

GHM - ratas induzidas ao hipotireoidismo e tratadas simultaneamente com melatonina

O protocolo experimental foi aprovado pelo Comitê de Ética institucional de nº 36/2017.

2.1 Indução ao hipotireoidismo e tratamento com melatonina

A indução ao hipotireoidismo foi realizada através da administração de 6-propyl-2-thiouracil (PTU) na dose de 1mg/animal, diluído em 5mL de água destilada através de uma sonda orogástrica (SILVA, 2014) durante toda a gestação. O tratamento com melatonina (Sigma, St Louis, MO, USA) foi realizado por meio de injeção subcutânea, diariamente, no início da noite (18h) durante toda prenhez, simultânea ao tratamento com PTU. A melatonina foi dissolvida em etanol e diluída em solução salina, na dosagem de 10mg/kg de peso corporal animal (OZGUNER *et al*., 2006).

2.2 Dosagem hormonal

A coleta de sangue foi realizada no 20o de gestação por punção da veia caudal. O material foi centrifugado sob refrigeração (-4ºC) e o soro foi congelado à -20ºC. Os níveis sérios de TSH, T3 e T4 livre foram dosados para a confirmação do hipotireoidismo utilizando-se o método de quimioluminescência, através do equipamento Hormônios DXI 800. Todas as dosagens foram realizadas em triplicata.

2.3 Peso dos animais e do cérebro

As ratas foram pesadas no 7º, 14º e 20º dia de gestação. Após o nascimento dos filhotes (21º dia de gestação) procedeu-se a eutanásia utilizando-se cetamina (80 mg/kg) e xilazina (6 mg/kg) por via intramuscular, associadas a 100 mg/kg de tiopental intraperitoneal. Em seguida os cérebros foram removidos e pesados em balança

analítica, fixados em formaldeído tamponado a 10% e processados para inclusão em parafina. Para obtenção do índice organossomático foi calculado a razão entre os pesos dos cérebros pelo peso corpóreo de cada animal, conforme a fórmula abaixo. O peso corpóreo utilizado foi o do 20o dia de gestação.

IO: Índice organossomático;

PO: Peso do órgão;

PC: peso corporal

$$IO = \frac{PO}{PC} X\ 100$$

2.4 Histopatologia e histoquímica

Cortes do córtex frontal com espessura de 7 µm e 10 µm de distância de um corte para outro, foram submetidos à técnica de coloração pela Hematoxilina - Eosina (H.E.) e histoquímica de Nissl para análise histopatológica e viabilidade neuronal, respectivamente, em microscópio Olympus® 1005 Bx50.

2.5 Análise morfométrica

Três lâminas coradas por H.E. por animal/grupo foram avaliadas. O volume [V (ref)] do córtex frontal foi obtido pelo método de Cavalieri (GUNDERSEN; JENSEN, 1987). A estimativa da densidade numérica dos neurônios (Nv) no córtex foi calculada usando o método descrito por Gundersen (1987) e Villeda-Hernández *et al*. (2006). O total do número de neurônios (N) foi calculado por meio da seguinte fórmula: N = V (ref) - Nv (Korbo *et al*., 1990; West 1993). A densidade foi expressa por unidade de área (mm^2). Foram contados pelo menos 10 campos aleatórios não objetiva de 40X, três seções, de cada animal, por grupo (LI *et al*., 2007; AKSIC *et al*., 2021).

Na substância branca realizou-se uma avaliação morfométrica do percentual de fibras nervosas utilizando-se uma ocular de 10x (contendo internamente um

retículo de WAIBEL com 25 pontos) (WEIBEL *et al*., 1966) e objetiva de 40x, onde foram contados seis campos, todos aleatórios e em sentido horário, levando em consideração apenas os pontos que incidiram sobre as fibras. No total foram contados 150 pontos por animal totalizando 450 pontos por grupo.

2.6 Estresse oxidativo tecidual

A mensuração dos níveis de substâncias reativas ao ácido tiobarbitúrico (TBARS) foi realizada pelo método de Ohkawa; Ohishi; Yagi (1979). Fragmentos do cérebro foram macerados em banho de gelo com 5 mLK de KCl 1, 15% + EDTA 3mM por grama de tecido. Em seguida, 10 mg de tecido foram adicionados a um meio de reação contendo dodecil sulfato de sódio (SDS) 0,4%, ácido tricloroacético (TCA) 7,5% e ácido tiobarbitúrico 0,3%. Os tubos de reação foram selados e incubados a 95º C por 60 minutos. Após resfriamento em água corrente, foi adicionado um volume de n-butanol para cada volume de reação e os tubos foram centrifugados a 1000 x g por 10 minutos. A absorbância da fase orgânica foi mensurada em 535nm. O resultado foi corrigido pela concentração de proteína do homogenato. A dosagem de proteína foi realizada pelo método de Folin, utilizando BSA como padrão (LOWRY *et al*., 1951).

Os níveis da glutationa reduzida (GSH) foram determinados através da mensuração de grupamentos sulfridilas não protéicos (SEDLAK; LINDSAY, 1968). A partir do homogenato obtido para avaliação da peroxidação lipídica, 80 a 160 mg do tecido foram precipitados em solução de TCA 5%. Em seguida, um volume do sobrenadante foi adicionado a um volume de meio de reação contendo TRIS 4mM,EDTA 4mM e DTNB 4mM a um pH 8,9. A reação foi incubada em temperatura ambiente por 5 minutos e a absorbância foi mensurada em 412 nm. O resultado foi corrigido pela concentração de proteína do homogenato. Todas as dosagens foram

realizadas em triplicata.

2.7 Imuno-histoquímica (Índice apoptótico)

Para apoptose, foi utilizado o método TUNEL. Os cortes foram inicialmente desparafinizados e desidratados e, logo em seguida, incubados em PBS por 5 minutos à temperatura ambiente. Após, a Proteinase K foi aplicada sobre as lâminas por 15 minutos. As lâminas foram lavadas em água destilada e incubadas em peróxido de hidrogênio por 5 minutos em temperatura ambiente. Os cortes foram lavados em PBS e incubados em tampão equilíbrio por 60 minutos a 4 °C. Depois, os cortes foram incubados em TdT a 37 °C por 1 hora em câmara úmida. Foi aplicada a solução stop por 10 minutos em temperatura ambiente, em seguida, as lâminas foram lavadas em PBS e incubadas em anti-digoxigenina. As lâminas foram enxaguadas em PBS e os cortes revelados com substrato cromogênico diaminobenzidina (DAB, DakoCytomation TM) (±20 minutos), sendo contracorados com hematoxilina por 20 a 30 segundos. Após isso, as lâminas foram lavadas em água corrente, desidratadas em concentrações crescentes de álcool e colocadas em xilol para serem montadas e observadas em microscópio de luz. O índice apoptótico foi determinado pela contagem da porcentagem de células positivas a partir de, pelo menos 500 núcleos subdivididos em 10 campos escolhidos aleatoriamente utilizando-se a objetiva de 40X (WU *et al*., 2013).

2.8 Análise estatística

Todos os dados morfométricos e imuno-histoquímicos foram submetidos a Análise de Variância, quando significante esta será complementada pelo teste de Comparações Múltiplas de Tukey e Kramer ($P<0,05$).

3. RESULTADOS

3.1 Níveis hormonais

As dosagens hormonais confirmaram o estabelecimento do quadro de hipotireoidismo nas fêmeas do grupo GH, caracterizado pelo aumento significativo do TSH e redução dos níveis de T3 e T4. O tratamento simultâneo com melatonina promoveu níveis hormonais similares aos observados no grupo controle (Figura 1).

3.2 Peso dos animais, dos cérebros e índice organossomático

Houve aumento progressivo de peso nas fêmeas do grupo GH em relação ao controle e o GHM, a partir do 14º dia de prenhez. Em contra partida, as fêmeas do grupo hipotireoidismo mostram redução significativa do peso do cérebro e do índice organossomático em relação aos outros grupos (Figura 2).

3.3. Histopatologia e histoquímica

Na região cortical não foram observados alterações histopatológicas como degeneração ou atrofia ou vacuolização neuronal e/ou gliose. A coloração de Nissl na região cortical do lobo frontal revelou que os neurônios dos animais do grupo hipotireoidismo apresentaram uma predominância de neurônios com redução dos corpúsculos de Nissl no citoplasma, indicando uma reação ao processo de lesão neuronal, quando comparado aos demais grupos. As fêmeas que receberammelatonina apresentaram características semelhantes às observadas nos animais do controle (Figura 3).

3.4. Morfometria

A quantificação da densidade de neurônios no córtex frontal do cérebro dos animais dos grupos experimentais revelou redução significativa nos animais do grupo GH em relação aos demais grupos. Não houve diferenças significativas entre o grupo GC e os tratados com melatonina (Figura 4).

3.5 Estresse oxidativo

Os níveis da peroxidação lipídica (TBARS) no cérebro foram bastante elevadosnas fêmeas do grupo hipotireoidismo, diferindo dos demais. As fêmeas dos grupos controle e tratadas com melatonina não apresentaram diferenças entre si (Figura 5). Com relação ao GSH, verificou-se redução significativa nas fêmeas do grupo hipotireoidismo quando comparado ao controle e tratadas com melatonina. A melatonina preveniu esse efeito (Figura 6).

3.6 Imuno-histoquímica (Apoptose)

A análise da apoptose pelo teste de TUNEL, revelou forte marcação nos cérebros das fêmeas do grupo hipotireoidismo, quando comparado aos demais grupos, o que foi confirmado pelo índice apoptótico (Figs. 7 e 8).

4. DISCUSSÃO

O hipotireodismo geralmente é caracterizado pelo aumento nos níveis séricos do hormônio estimulador da tireóide (TSH) diante dos níveis normais de T4 e T3 (SILVA & COSTA, 2013). O 5-propiltiouracil (PTU) interage diretamente com a enzima peroxidase tireóidea, inibindo sua atividade. Esta enzima é uma parte importante no processo de iodação dos aminoácidos, como a tirosina, que produz os hormônios T3

e T4 (SINGH et al., 2022). As fêmeas do grupo hipotireoidismo, tratadas com propiltiouracil (PTU), apresentaram níveis de TSH bastante elevados quando comparado ao grupo controle e ao grupo tratado com melatonina, apoiando dados de trabalhos anteriores (HAPON et al., 2003 ; ALBUQUERQUE et al., 2020). O aumento nos níveis de T3 e T4 observados nos animais do grupo tratado com melatonina pode ser devido a ação tireotrópica direta deste hormônio, uma vez que a melatonina também atua como estimulador do hormônio T4 e T3 (LASKAR et al., 2015). A melatonina exógena é capaz de modificar a expressão de proteínas receptoras MT1 e MT2 na glândula da tireoide em condições de hipotireoidismo experimental, sugerindo então que a melatonina regula a função tireoidiana através da ativação dos seus receptores na glândula tireoide (SINGH et al., 2022).

Em relação ao ganho de peso, nossos resultados mostraram que as ratas do grupo GH apresentaram um ganho de peso durante a gestação quando comparadas aos demais grupos. A disfunção tireoidiana foi relacionada a mudanças no peso, na composição corporal e no gasto energético. Se sabe que os hormônios tireoidianos participam da regulação do metabolismo basal, da termogênese e desempenham um papel significativo no metabolismo de lipídios e glicose, além da ingestão alimentar e oxidação de gordura (SANYAL & RAYCHAUDHURI, 2016). Acredita-se também que ratos com hipotireoidismo apresentam taxas inferiores do hormônio do crescimento (GH) (HAPON et al., 2010). Entretanto, houve um aumento na perda de peso dos animais tratados com melatonina, mostrando que este hormônio pode regular o peso corpóreo através do balanço energético, no qual é utilizada toda energia captada pela alimentação e armazenada como estoque energético (SBEM, 2017).

A análise histopatológica não revelou alterações entre os grupos experimentais. Entretanto a coloração de Nissl mostrou que houve uma redução dos corpúsculos de

Nissl dos neurônios da região cortical. Estes corpúsculos são abundantes inclusões granulares basófilas, espalhados pelo pericario e pelo citoplasma dos dendritos, que possuem uma elevada quantidade de ferro, e catalisam reações de oxidação e contribuem na transmissão dos impulsos nervosos (SANTOS et al., 2004). Esta coloração é um indicador da viabilidade neuronal, no qual o desaparecimento dos corpúsculos de Nissl apontam lesão neuronal, sendo este fenômeno conhecido como cromatólise (SCORZA et al., 2006). Estudos mostraram que ratos com hipotireoidismo tratados com PTU apresentaram uma redução dos corpúsculos devido a esta patologia levar a déficits no sistema neuronal e ocasionar prejuízos posteriores a função neuronal (GONG et al., 2010). Diferente a isto, o grupo GHM apresentou resultados semelhantes ao grupo controle, apontando uma maior sobrevivência celular, indicando uma verdadeira neuroproteção da melatonina (MEHRAEIN et al., 2011).

A análise morfométrica mostrou que houve uma redução significativa no número de neurônios do grupo de hipotireoidismo. Certamente, esta diminuição está relacionada ao alto índice apoptótico também observado nesse grupo, explicando também a redução do peso do cérebro das ratas com hipotireoidismo contrastando com as do grupo controle e tratadas com melatonina. A apoptose é um mecanismo que induz a morte celular, e em uma situação de hipotireoidismo, os baixos níveis dos hormônios tireoidianos provocam mudanças na morfologia, resultando em uma perda de neurônios através do apoptose no córtex cerebral (HIDAYAT et al., 2019).

Sabe-se que o tecido cerebral contém um elevado nível de melatonina em relação a outros tecidos (WANG et al., 2019). Diversos estudos registraram os efeitos anti-apoptóticos da melatonina (GARCIA et al., 2010; TAN et al., 2016), sendo este hormônio capaz de reduzir a apoptose neuronal melhorando a estabilidade da

membrana celular. Neste estudo, o grupo tratado com melatonina apresentou resultados semelhantes ao grupo controle, corroborando com estudos prévios no qual a melatonina diminuiu significativamente apoptose associada ao hipotireoidismo. Ao inibir o processo de apoptose, a melatonina auxilia para preservar a função neuronal e a sobrevivência das células (HIDAYAT et al., 2019). A relevante atuação deste hormônio ocorre através da sua atividade inibitória sobre as vias intrínsecas da apoptose e sobre as vias de sinalização que podem originar doenças cerebrais (WANG, 2009).

O estresse oxidativo é um importante mecanismo envolvido na patogênese do hipotireoidismo (CARDOSO et al., 2021). Diversos estudos registraram os efeitos adversos desta patologia no sistema de defesa antioxidante em variadas regiões do cérebro (PACHER et al., 2007). Nossos resultados mostraram que no grupo hipotireoidismo houve um aumento nos níveis de peroxidação lipídica (TBARS). Isso poderia ser explicado pelo hipotireoidismo está intimamente relacionado a este processo por ocasionar uma redução na capacidade antioxidante (NOVAKOVIC et al., 2017), aumentar os níveis celulares de espécies reativas de oxigênio e substâncias reativas de ácido tiobarbitúrico na região cortical de ratos com hipotireoidismo (CARDOSO et al., 2021).

Em contraste a isso, o grupo tratado com melatonina apresentou resultados semelhantes ao grupo controle. A melatonina é extraordinariamente eficiente na diminuição do estresse oxidativo em diversas circunstâncias, eliminando espécies reativas de oxigênio (ROS), e principalmente estimulando enzimas antioxidantes como a glutationa peroxidase e a glutationa redutase. A capacidade da melatonina de prevenir o dano oxidativo já é bem conhecida em diversos estudos, especialmente em órgãos como cérebro e coração protegendo as células e tecidos contra esses danos,

preservando ou aumentando suas funções (ZHANG & ZHANG, 2014 ; REITER et al., 2016).

5. CONCLUSÃO

Diante dos resultados do nosso trabalho, pode-se concluir que o hipotireoidismo pode ocasionar diversas complicações no funcionamento adequado do cérebro durante e após o período gestacional. Entretanto, a melatonina exógena se mostrou benéfica, revertendo os efeitos do hipotireoidismo no cérebro de ratas induzidas durante a gestação.

6. REFERÊNCIAS

ACUÑA-CASTROVIEJO, D.; ESCAMES, G.; DIAZ-CASSADO, M.E. et al. Extrapineal melatonin: sources, regulation and potential fluctions. **Cell Molecular Life Science**. v.71, n.16, p.2997-3025, 2014.

ALBUQUERQUE, Y. M. L.; FERREIRA, C. G. M.; D'ASSUNÇÃO, C. G. et al. Effect of melatonin on gonad and thyroid development off offspring of hypothyroid pregnant rats. **Biotechnic & Histochemistry**. v. 95, p.522-531, 2020.

BARTH, N.; COSTA, B. P.; SLONGO, F. K. et al. Avaliação dos efeitos do hipotireoidismo na gestação. **Revista Brasileira de Análises Clínicas**. v. 42, n. 2, p.1211 145-148, 2010.

BALTACI, A. K.; MOGULKOC, R.; KUL, A.; et al. Opposite effects of zinc and melatonin on thyroid hormones in rats. **Toxicolog**y. v. 195, p. 69–75. 2004.

BALTACI, A. K.; MOGULKOC, R. Leptin, neuropeptide Y (NPY), melatonin and zinc levels in experimental hypothyroidism and hyperthyroidism: relation with melatonin and the pineal gland. **Hormone Molecular Biology and Clinical Investigation**. p. 1-7, 2018.

CARDOSO, J. S.; BALDISSARELLI, J.; REICHERT, K. P. et al. Neuroprotection elicited by resveratrol in a rat model oh hypothyroidism: Possible involvement of

cholinergic signaling and redox status. **Molecular and Cellular Endocrinology**. v. 1224 524, p.1-8, 2021.

GARCIA, G.; MARTÍNEZ-BALLARÍN, G.; ACUÑA-CASTROVIEJO, D. et al. Melatonin reduces membrane rigidity and oxidative damage in the brain of SAMP(8) mice. **Neurobiology of Aging**. v. 32, n. 11, p. 2045-2054, 2011.

GONG, J.; DONG, J.; WANG, Y. et al. Developmental iodine deficiency and hypothyroidism impar neural development, up-regulate Caveolin-1 and Down-Regulate synaptophysin in rat hippocampus. **Journal of Neuroendocrinology**. v. 1233 22, p. 129-139, 2010.

GUNDERSEN, H. J. G.; BENDTSEN, T. F.; KORBO, L. et al. Some new, simple and efficient stereological methods and their use in pathological research and diagnosis. **Acta Pathologica, Microbiologica**, **et Immunologica Scandinavica**. v. 96, n. 5, p. 379-394, 1988.

GUYOKHON, M.; RAJABBOY I.; FERUZA, I. et al. Brain morphological changes in the experimental hypothyroidism correction. **Internacional Journal of Virology and Molecular Biology**. v. 10, n. 1, p. 1-4, 2021.

HAPON, M. B.; GAMARRA-LUQUES, C.; JAHN, G.C. Shor term hypothyroidism affects ovarian function in the cycling rat. **Reproductive Biology and Endocrinology**, v.8, n.14, p.1-11, 2010.

HAPON, M. B.; SIMONCINI, M.; VIA, G. et al. Effect of hypothyroidism on hormone profiles in virgin, pregnant and lactating rats, and on lactation. **Reproduction**. v. 126, p. 371-381, 2003.

HAPON, M. B.; GAMARRA-LUQUES, C.; JAHN, G. C. Short term hypothyroidism affects ovarian function in the cycling rat. **Reproductive Biology and Endocrinology**. v. 8, n. 14, p.1-11, 2010.

HASEGAWA, M.; KIDA, I.; WADA, H. A volumetric analysis of the brain and hippocampus of rats rendered perinatal hypothyroid. **Neuroscience letters**. v. 479, p. 240-244, 2010.

HIDAYAT, M.; KHALIQ, S.; KHURRAM, A. et al. Protective effects of melatonin on mitochondrial injury and neonatal neuron apoptosis induced by maternal

hypothyroidism. **Melatonin Research**. v. 2, n. 4, p. 42-60, 2019.

KORBO, L.; PAKKENBERG, B.; LADEFOGED, O. et al. An efficient method for estimating the total number of neurons in rat brain córtex. **Journal of Neuroscience Methods**. v. 31, n. 2, p. 93-100, 1990.

LASKAR, P.; ACHARJEE, S.; SINGH, S.S. Effect of exogenous melatonin on Thyroxine, Thyrotropin hormone levels and expression patters of melatonin receptor proteins on thyroid gland durind different age groups of male and female swiss albino mice. **Advances in Bioresearch**. v.6, n.1, p.7-14, 2015.

LOWRY, O. H. et al. Protein measurement with the Folin phenol reagent. **Journal of Biological Chemistry**. v. 193, p. 265–275, 1951.

MAGHOOL, F.; KHAKSARI, M.; SIAHPOSHT, A.K. Differences in brain edema and intracranial pressure following traumatic brain injury across the estrous cycle: involvement of female sex steroid hormones. **Brain Research**. v. 1497, p. 61–72, 2013.

MEHRAEIN, F.; TALEBI, R.; JAMEIE, B. et al. Neuroprotective effect of exogenous melatonina on dopaminergic neurons of the substantia nigra in ovariectomized rats. **Iranian Biomedical Journal**. v. 15, p. 44-50, 2011.

MORAIS, J. A. S.; NETO, M. B. A. T.; LIMA, M. L. et al. Hipotireoidismo na gestação: um relato de caso. **Brazilian Journal of Health Review**. v. 4, n. 4, p. 16647-16654, 2021.

NOVAKOVIC, T. R.; DOLICANIN, Z. C.; DJORDJEVIC, N. Z. Oxidative stress biomarkers in amniotic fluid of pregnant women with hypothyroidism. **The Journal of Maternal-Fetal & Neonatal Medicine**. p.1-6, 2017.

OHKAWA, H.; OHISHI, N.; YAGI, K. Assay for lipid peroxides in animal tissues by thiobarbituric acid reaction. **Analytical Biochemistry**. v. 95, n. 2, p. 351–358, jun. 1979.

OZGUNER, F.; BARDAK, Y.; COMLEKCI, S. Protective effects of melatonin and caffeic acid phenethyl esteragainst retinal oxidative stress in long-term use of mobile phone: A comparative study. **Molecular and Cellular Biochemistry**. v. 282, p.83–88, 2006.

PACHER, P.; BECKMAN, J. S.; LIAUDET, L. Nitric oxide and peroxynitrite in health and disease. **Physiological Reviews**. v. 87, n. 1, p. 315-424, 2007.

REITER, R. J.; MAYO, J. C.; TAN, D. X. et al. Melatonin as an antioxidant: unde promises but over delivers. **Journal of Pineal Research**. v. 61, n. 3, p. 253-278, 2016.

SANTOS, P. C. G.; SERON, I. C.; GIMENEZ, L. M. et al. Histologia do sistema nervoso. **Revista Científica Eletrônica de Medicina Veterinária**. v. 2, p.1-3, 2004.

SANTOS, J. I. D.; YAMADA, R. S.; SPADA, F. Revisão bibliográfica: Hipotireoidismo e gestação. **Brazilian Journal of Development**. v. 6, n. 6, p. 40059-40092, 2020.

SANYAL, D.; RAYCHAUDHURI, M.; Hypothyroidism and obesity: an intriguing link. **Indian Journal of Endocrinology and Metabolism**. v. 20, n. 4, p. 554-557, 2016.

SEDLAK, J.; LINDSAY, R. H. Estimation of Total, Protein-Bound, and Nonprotein Sulfhydryl Groups in Tissue with Ellman's Reagent. **Analytical Biochemistry**. v. 68, n. 25, p. 192–205, 1968.

SILVA, J. F.; OCARINO, N. M.; SERAKIDES, R. Martenal thyroid dysfunction affects placental profile on inflammatory mediators and the intrauterine trophoblast migration kinetics. **Reprodution**. v. 147, n. 6, p.803-816, 2014.

SOCIEDADE BRASILEIRA DE ENDOCRINOLOGIA E METABOLOGIA. Posicionamento da SBEM sobre a melatonina. Disponível em: https://www.endocrino.org.br/media/uploads/PDFs/posicionamento_sobre_melatonina_sbem.pdf. Acesso em: 06/02/2022.

SCORZA, F. A.; ARIDA, R. M.; ALBUQUERQUE, M. et al. Epilepsias e Hipertensão1332 Arterial Sistêmica. **Journal of Epilepsy and Clinical Neurophysiology**. v. 12, n. 4, p. 219-224, 2006.

TAN, D. X.; MANCHESTER, L. C.; QIN, L. et al. Melatonin: a mitochondrial targeting molecule involving mitochondrial protection and dynamics. **Internacional Journal of Molecular Sciences**. v. 17, n. 12, p. 21-24, 2016

TORUN, A. N.; KULAKSIZOGLU, S.; KULAKSIZOGLU, M.; et al. Serum total antioxidant status and lipid peroxidation marker malondialdehyde levels in overt and subclinical hypothyroidism. **Clinical Endocrinology**. v. 70, n. 3, p.469-474, 2009.

VILLEDA-HERNÁNDEZ, J.; MÉNDEZ-ARMENTA, M.; BARROSO-MOGUEL, R. et al. Morphometric analysis of brain lesions in rat fetuses prenatally exposed to low level lead acetate: correlation with lipid peroxidation. **Histology and Histopathology**. v. 21, n. 6, p. 609-617, 2006.

WANG, X. The antiapoptotic activity of melatonin in neurodegenerative diseases. **Neuroscience Therapy**. v. 15, n, 4, p. 345–357, 2009.

WANG, C. F.; LI, D. Q.; XUE, H. Y.; HU, B. Oral supplementation of catalpol ameliorates diabetic encephalopathy in rats. **Brain Reserch**. v. 13, n. 7, p. 158-165, 2010.

WEIBEL, E. R.; KISTLER, G. S.; SCHERLE, W. F. Practical stereological methods for morphometric cytology. **Journal of Cell Biology**. v. 30, n. 1, p. 23-38, 1996.

WEST, M. J. Regionally specific loss of neurons in the aging human hippocampus. **Neurobiology of Aging**. v. 14, n. 4, p-287,293, 1993.

WU, X.; CHENG, B.; CAI, Z. D. et al. Determination of the apoptotic index in osteosarcoma tissue and its relationship with patients prognosis. **Cancer Cell International**. v.13, n. 56, p.1-4, 2013.

ZHANG, J. J.; MENG, X.; LI, Y.; ZHOU, Y.; XU, D. P.; LI, S.; LI, H. B. Effects of Melatonin on Liver Injuries and Diseases. **International Journal of Molecular Sciences**. v. 18, p. 1-27, 2017.

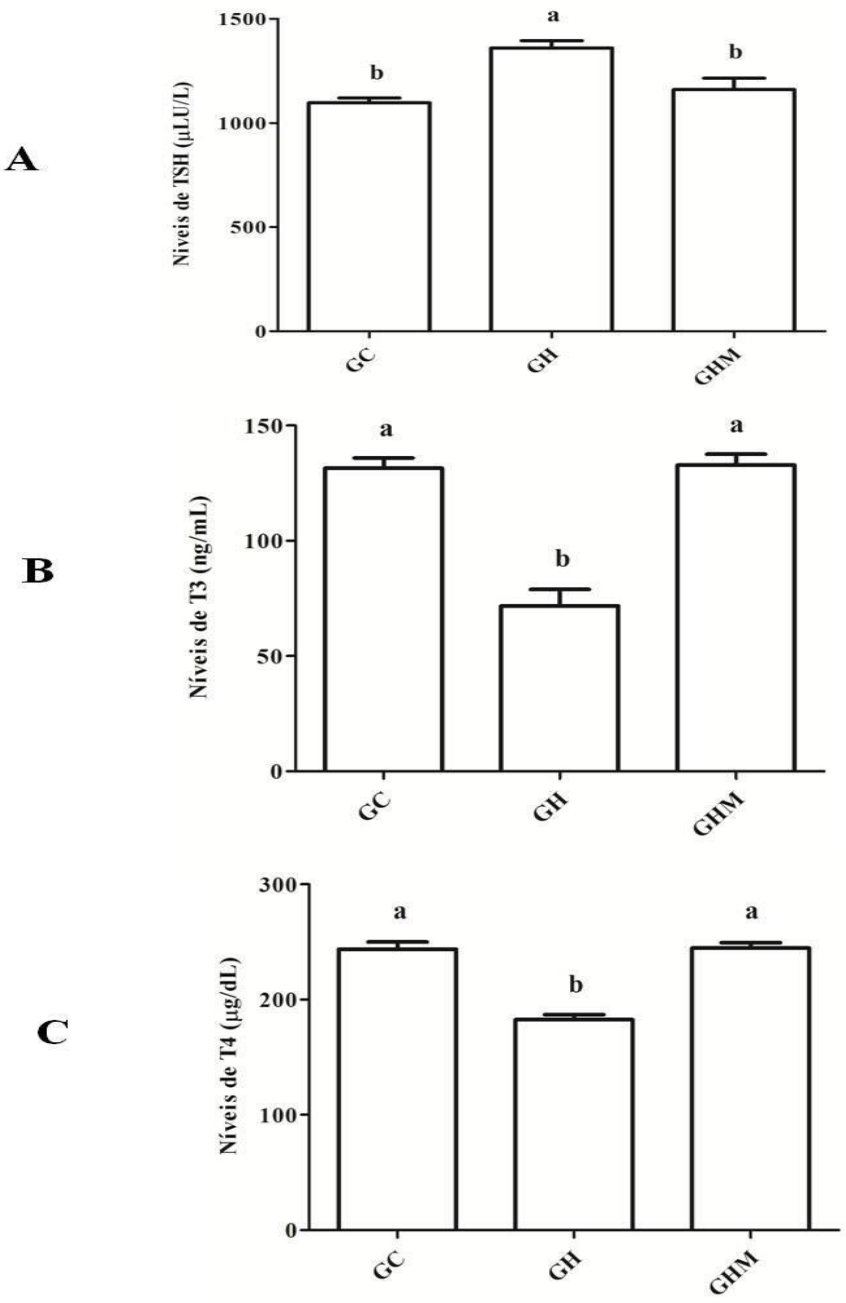

Figura 1. Níveis hormonais de TSH (A), T3 (B) e T4 (C), no vigésimo dia de gestação nas ratas dos grupos experimentais. Médias seguidas pela mesma letra não diferem significativamente entre si teste de Comparações Múltiplas de Tukey e Kramer (P>0,05).

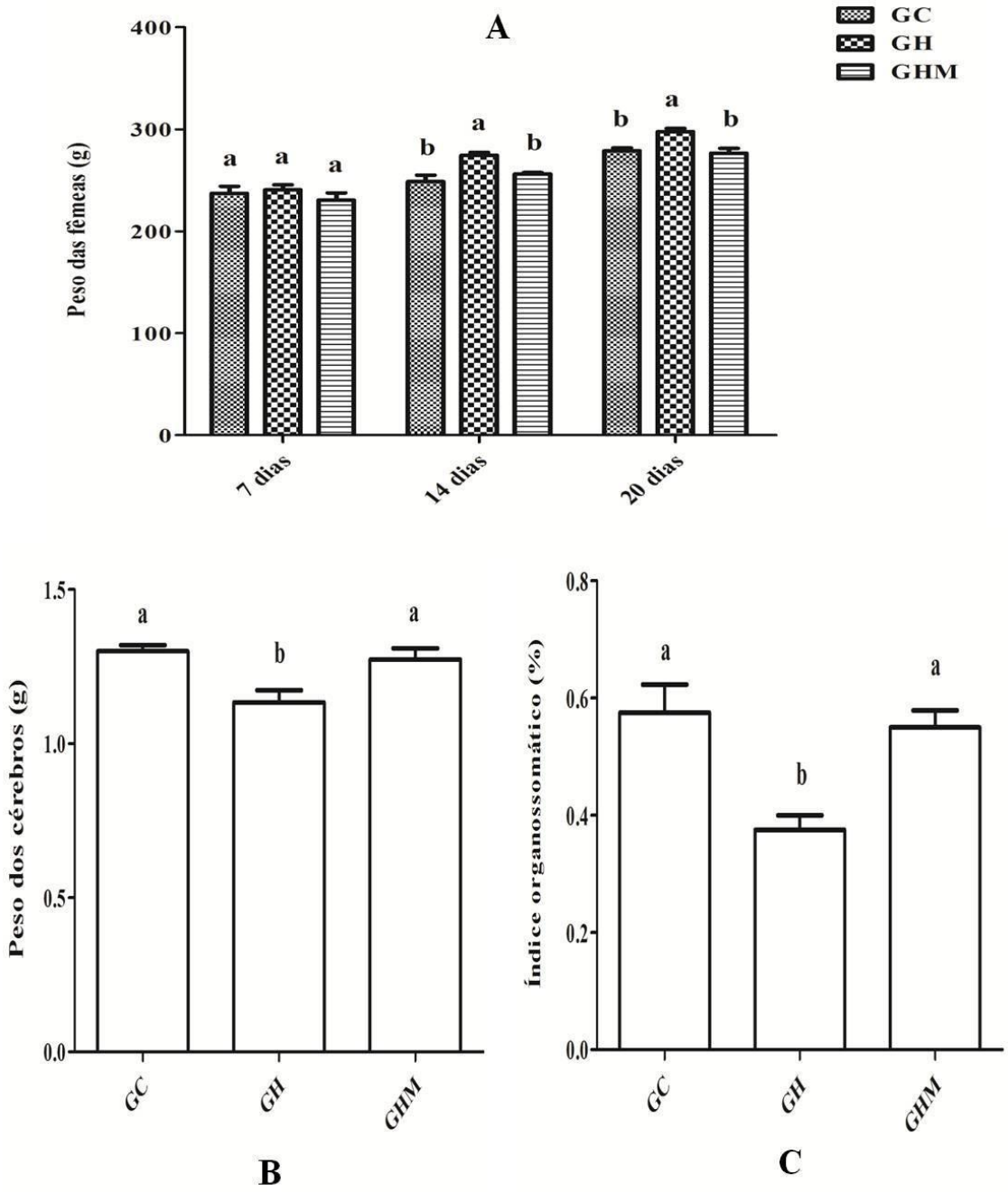

Figura 2. Peso das fêmeas aos 7, 14 e 20 dias de gestação (A), dos cérebros (B) e índice organossomático (C). Médias seguidas pela mesma letra não diferem significativamente entre si teste de Comparações Múltiplas de Tukey e Kramer (P>0,05).

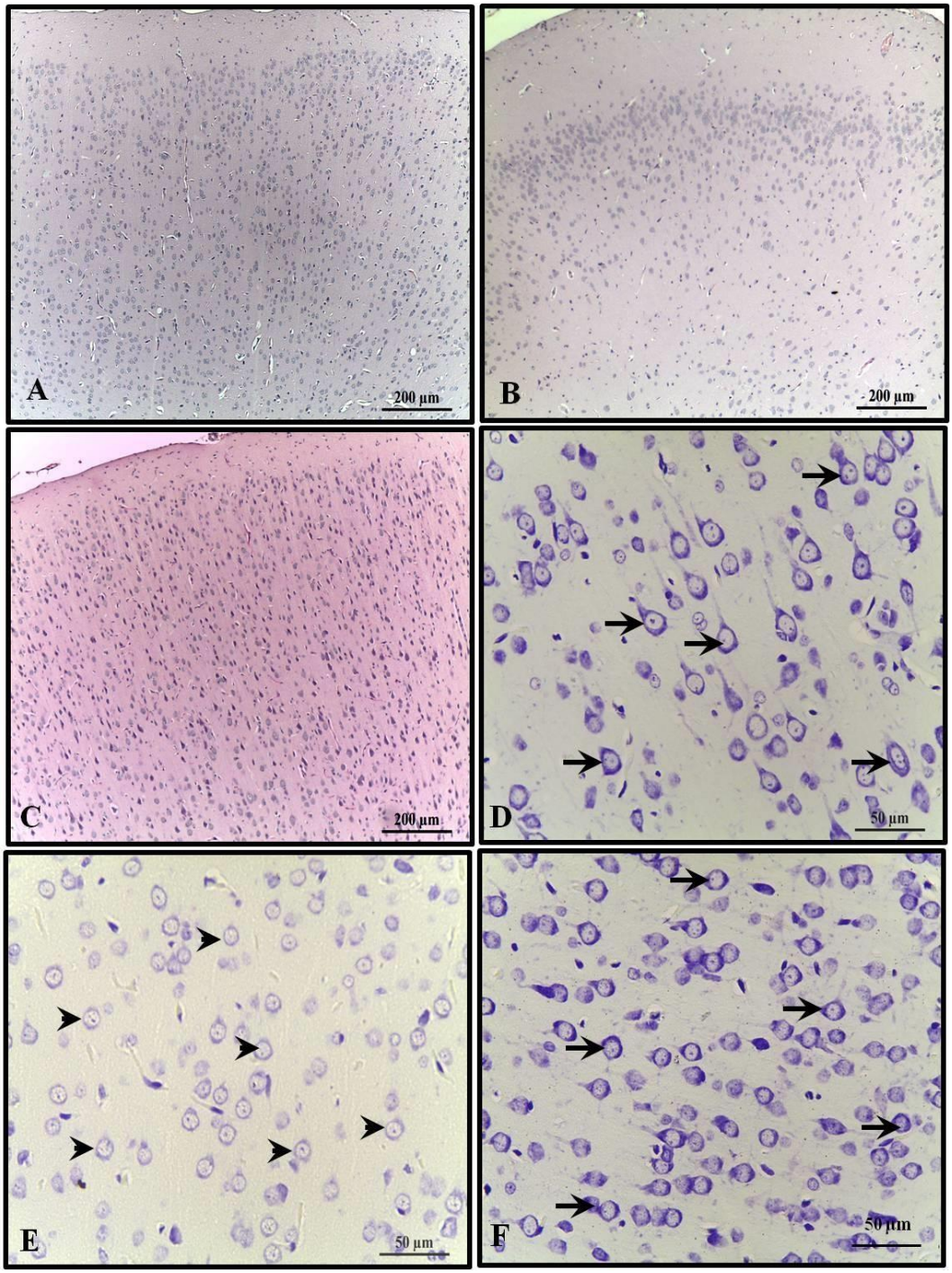

Figura 3. Fotomicrografia do córtex frontal das fêmeas dos grupos experimentais. A e D – Controle; B e E – Grupo hipotireoidismo; C e F – Grupo tratado com melatonina. Setas – neurônios apresentando corpúsculo de Nissl distribuído na periferia nuclear; Ponta de setas – neurônios apresentando redução dos corpúsculos de Nissl. A, B e C – coloração H.E; D, E e F – coloração de Nissl.

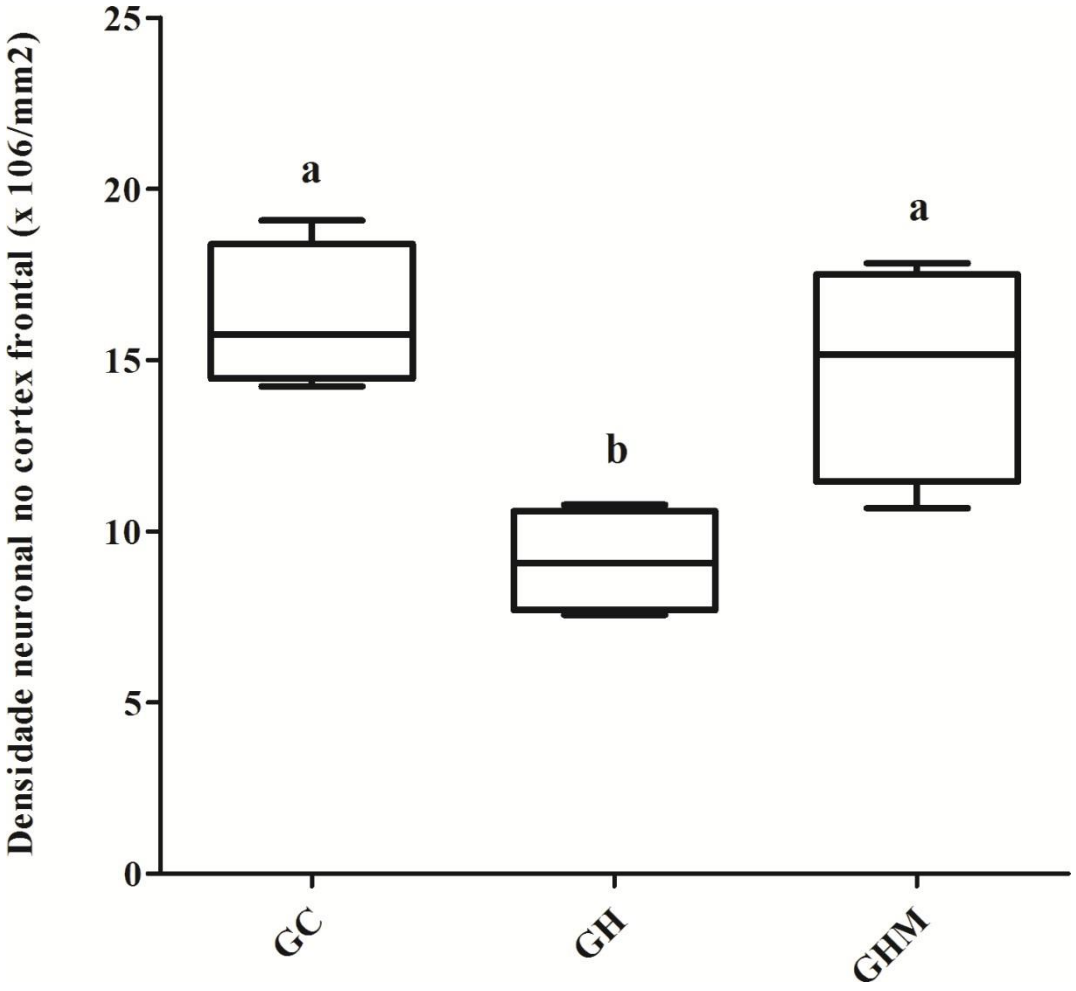

Figura 4. Estimativa da densidade neuronal no córtex frontal. Médias seguidas pela mesma letra não diferem significativamente entre si teste de Comparações Múltiplas de Tukey e Kramer (P>0,05).

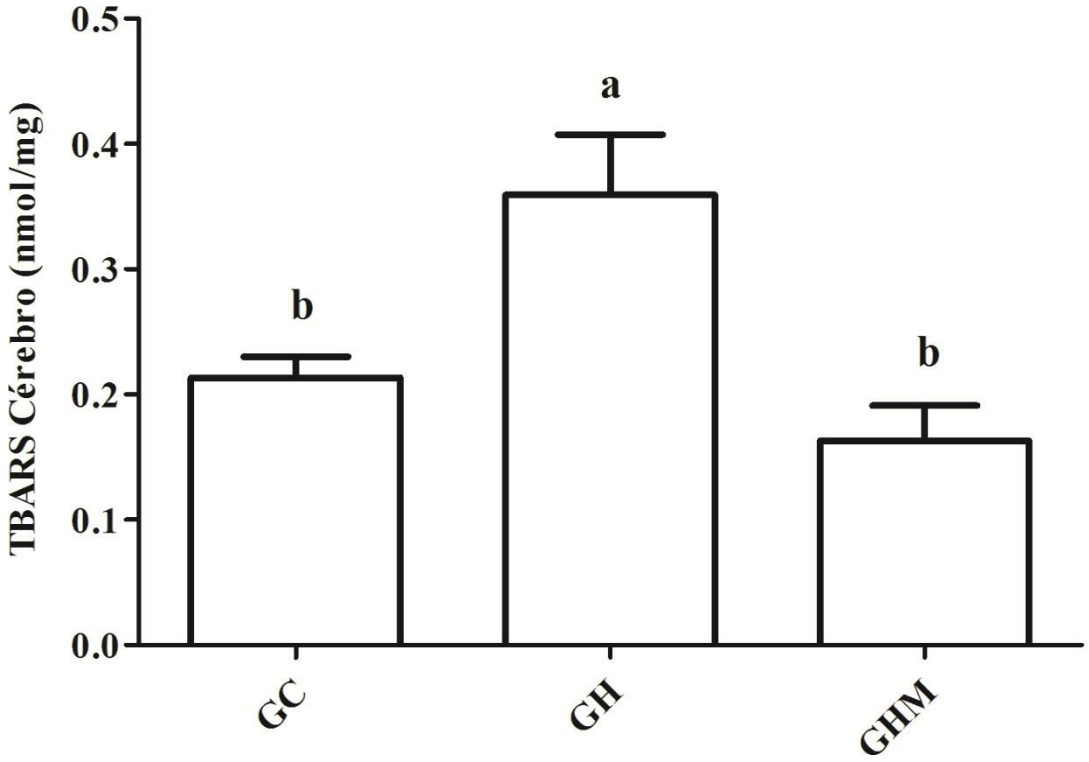

Figura 5. Níveis da peroxidação lipídica (TBARS) no córtex frontal. Médias seguidas pela mesma letra não diferem significativamente entre si teste de Comparações Múltiplas de Tukey e Kramer (P>0,05).

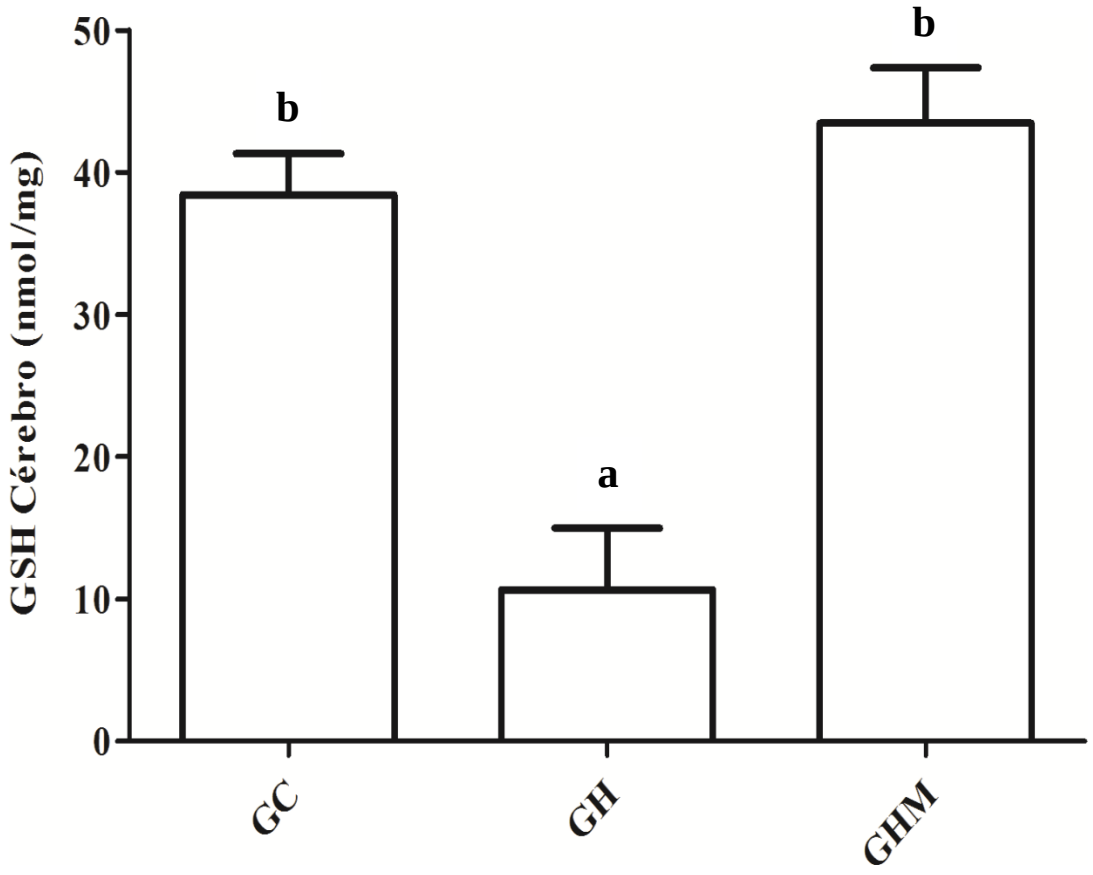

Figura 6. Níveis de GSH no córtex frontal. Médias seguidas pela mesma letra não diferem significativamente entre si teste de Comparações Múltiplas de Tukey e Kramer (P>0,05).

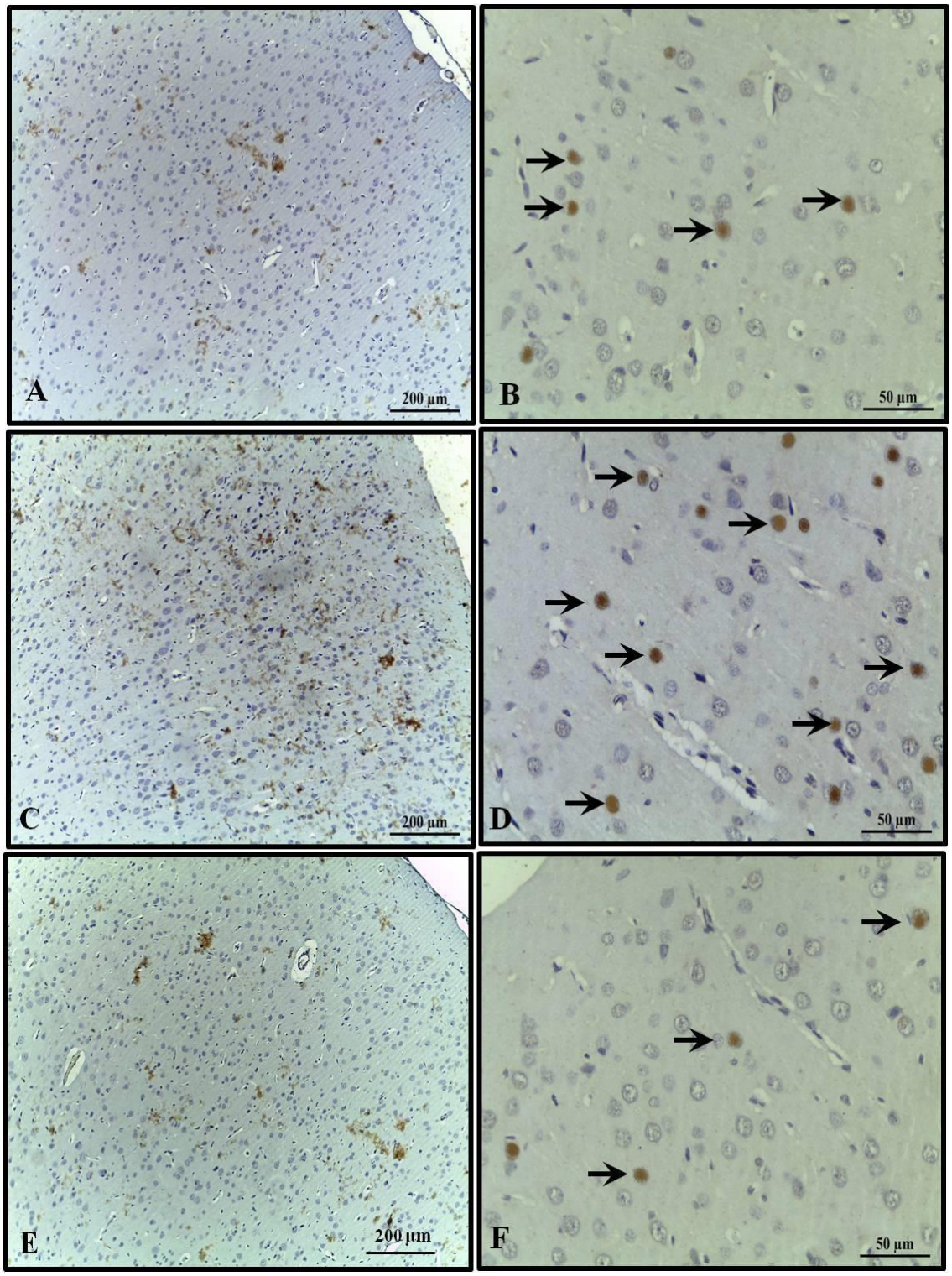

Figura 7. Imuno-histoquímica do TUNEL nos córtex frontal das fêmeas dos grupos experimentais. A-B (GC), C-D (GH) e E-F (GHM). Notar células com marcação positiva (setas curtas).

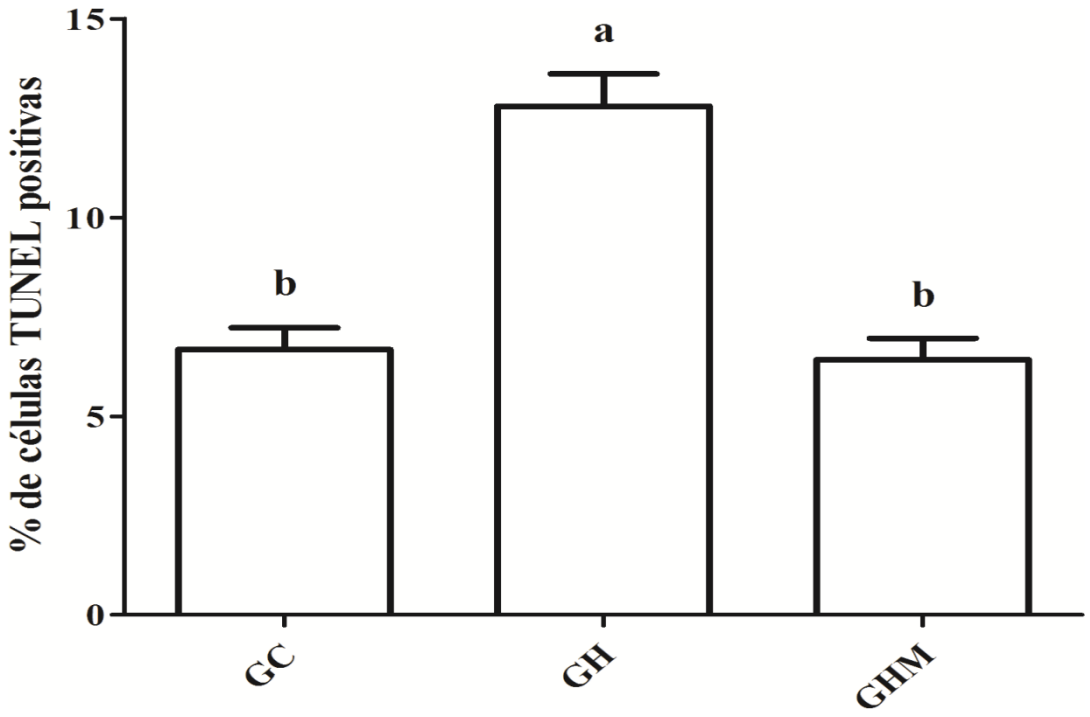

Figura 8. Índice apoptótico (IA) no córtex frontal das ratas dos grupos experimentais. Notar maior percentual de apoptose no grupo GH em relação aos demais grupos experimentais. Teste TUNEL. Médias seguidas pelas mesmas letras não diferem significativamente entre si pelo teste de múltiplas de Tukey e Kramer (P<0,05).

CAPÍTULO III

Efeito da melatonina sobre aspectos morfológicos, morfométricos e imuno-histoquímicos no fígado de ratas prenhes induzidas ao hipotireoidismo.

Marina Gomes Pessoa Baptista[1], Ismaela Maria Ferreira de Melo[1], Érique Ricardo Alves[1], Ana Cláudia Carvalho de Araújo[1], Bruno José do Nascimento[1], Valéria Wanderley Teixeira[1], Álvaro Aguiar Coelho Teixeira[1]*

[1] Universidade Federal Rural de Pernambuco, Departamento de Morfologia e Fisiologia Animal, Recife, Brasil.

* Autor para correspondência UFRPE-DMFA. Av. Dom Manoel de Medeiros s/n Dois Irmãos-Recife-PE-Brazil. CEP 52171-900. Tel. +55 81 33206389 E-mail: alvaro.teixeira@ufrpe.br (TEIXEIRA, A.A.C.)

RESUMO

O fígado é um órgão importante para o funcionamento adequado do metabolismo, e durante o período gestacional passa por uma adaptação, influenciando na evolução da gravidez. Acredita-se que a disfunção tireoidiana pode resultar em complicações neste órgão, ocasionando em problemas na gestação e trazendo complicações para mãe e para o feto. O hipotireoidismo é uma condição patológica caracterizada por uma diminuição nos níveis dos hormônios da tireóide, e vem sendo associado a distúrbios hepáticos durante o período gestacional. A melatonina é um neuro-hormônio produzido na glândula pineal que tem uma participação importante na regulação da fisiologia tireoidiana, além de apresentar propriedades protetoras ao fígado. Assim, a presente pesquisa testou a hipótese de que a melatonina exógena pode prevenir ou diminuir os efeitos do hipotireoidismo no fígado de ratas. Foram utilizadas 15 ratas prenhes, divididas em 3 grupos: **GC**: ratas sem indução ao hipotireoidismo; **GH**: ratas induzidas ao hipotireoidismo; **GHM**: ratas induzidas ao hipotireoidismo tratadas com melatonina. O hipotireoidismo foi induzido pela administração oral de propitiouracil (1mg/animal) e a melatonina foi administrada via subcutânea (10mg/kg) durante todo período da gestação. Foram analisados a histopatologia, morfometria, índice apoptótico, os níveis das enzimas AST, ALT e fosfatase alcalina. Os resultados mostraram que as ratas do grupo com hipotireoidismo apresentaram alterações histopatológicas, elevados escores de inflamação lobular e de hepatócitos com balonamento, além de um aumento no índice apoptótico e nos níveis de AST, ALT e fosfatase alcalina. O tratamento com melatonina indicou uma diminuição desses efeitos. Assim, concluímos que a melatonina pode ser uma alternativa na prevenção dos efeitos do hipotireoidismo no fígado durante o período gestacional.

Palavras-chave: Hipotireoidismo, fígado, melatonina, ratos, gestação, apoptose.

ABSTRACT

The liver is an important organ for the proper functioning of metabolism, and during the gestational period it undergoes an adaptation, influencing the evolution of pregnancy. It is believed that thyroid dysfunction can result in complications in this organ, causing problems in pregnancy and bringing complications for the mother and the fetus. Hypothyroidism is a pathological condition characterized by a decrease in the levels of thyroid hormones, and has been associated with liver disorders during pregnancy. Melatonin is a neurohormone produced in the pineal gland that plays an important role in the regulation of thyroid physiology, in addition to having liver-protective properties. Thus, the present research tested the hypothesis that exogenous melatonin can prevent or reduce the effects of hypothyroidism in the liver of rats. Fifteen pregnant rats were divided into 3 groups: **GC**: rats without induction of hypothyroidism; **GH**: rats induced to hypothyroidism; **GHM**: hypothyroidism-induced rats treated with melatonin. Hypothyroidism was induced by the oral administration of propitiouracil (1mg/animal) and melatonin was administered subcutaneously (10mg/kg) throughout pregnancy. Histopathology, morphometry, apoptotic index, levels of AST, ALT and alkaline phosphatase enzymes were analyzed. The results showed that the rats in the hypothyroid group presented histopathological alterations, high scores of lobular inflammation and of ballooning hepatocytes, in addition to an increase in the apoptotic index and in the levels of AST, ALT and alkaline phosphatase. Treatment with melatonin indicated a decrease in these effects. Thus, we conclude that melatonin may be an alternative in preventing the effects of hypothyroidism in the liver during pregnancy.

Keywords: Hypothyroidism, liver, melatonin, rats, pregnancy, apoptosis.

1. INTRODUÇÃO

O hipotireoidismo é frequentemente caracterizado por uma alta produção do hormônio estimulador da tireoide (TSH) e baixos níveis dos hormônios triiodotironina (T3) e tiroxina (T4) que são produzidos na glândula da tireoide (MORAIS *et al*., 2021). A prevalência do hipotireoidismo em mulheres em idade reprodutiva é relativamente alta (HAPON *et al*., 2003) em consequência das alterações hormonais que interferem diretamente nas concentrações dos hormônios tireoidianos (SANTOS *et al*., 2020).

Estudos mostram que mulheres diagnosticadas com hipotireoidismo durante a gravidez vivenciam consequências de curto e a longo prazo, mas os efeitos dessa patologia no fígado ainda são pouco elucidados (ZHOU *et al*., 2018). Entretanto, estudos em animais indicam que o hipotireoidismo pode causar danos de modo direto as células do fígado (REDDY *et al*., 2007), estando também relacionado aos níveis anormais de enzimas indicadoras de distúrbios hepáticos, como alanina aminotransferase (ALT), aspartato aminotransferase (AST) e fosfatase alcalina (FA) (BEEK *et al*., 2013). Além disso, alterações nos níveis séricos dos hormônios tireoidianos também foram relacionados com o processo de apoptose (HIDAYAT *et al*., 2019).

A melatonina é um neuro-hormônio secretado pela glândula pineal (BALTACI & MULGOKI, 2018) que participa significativamente da regulação da fisiologia tireoidiana (ACUNÃ-CASTROVIEJO *et al*., 2014) e do processo gestacional (SUMAYA *et al*., 2005). Pesquisas sugerem que este hormônio pode atuar de forma positiva no fígado, atuando na diminuição de alterações histopatológicas (AYDIN *et al*., 2003) e no processo de apoptose (TIAO *et al*., 2014). Modelos experimentais sobre a presença de receptores de melatonina na glândula da tireoide, demonstraram que a aplicação exógena de melatonina em ratas prenhas resultou no aumento nos níveis de T4

(LASKAR *et al*., 2015), encontrando uma prevenção no decaimento dos níveis deste hormônio tireoidiano (SKIPOR *et al*., 2010), reforçando a ideia de que a melatonina possui efeito sobre os hormônios tireoidianos (BALTACI *et al*., 2004 ; BALTACI & MULGOKI, 2018).

Dessa forma, sabendo que a disfunção tireoidiana pode resultar em complicações no fígado e ocasionar adversidades a gestação, o faz-se necessário investigar o efeito da ação da melatonina exógena sobre o fígado de ratas induzidas ao hipotireoidismo durante a gestação.

2. MATERIAL E MÉTODOS

O experimento foi realizado no Laboratório de Estudos Morfológicos em Vertebrados e Invertebrados (LABEMOVI) do Departamento de Morfologia e Fisiologia Animal da Universidade Federal Rural de Pernambuco (UFRPE). Foram utilizadas 15 ratas albinas (Rattus norvegicus albinus), com 90 dias de idade, virgens, pesando aproximadamente 200±30g, da linhagem Wistar, procedentes do biotério do DMFA-UFRPE. Os animais foram mantidos em gaiolas com alimentação e água ad libitum, permanecendo em condições padrões de 22±1oC com período de luz entre 6h-18h, divididos nos seguintes grupos:

GC - (Controle): ratas sem a indução do hipotireoidismo;

GH - Ratas induzidas ao hipotireoidismo;

GHM - ratas induzidas ao hipotireoidismo e tratadas simultaneamente com melatonina

O protocolo experimental foi aprovado pelo Comitê de Ética institucional de nº 36/2017.

2.1 Indução ao hipotireoidismo e tratamento com melatonina

A indução ao hipotireoidismo foi realizada através da administração de 6-propyl-2-thiouracil (PTU) na dose de 1mg/animal, diluído em 5mL de água destilada através de uma sonda orogástrica (SILVA, 2014) durante toda a gestação. O tratamento com melatonina (Sigma, St Louis, MO, USA) foi realizado por meio de injeção subcutânea, diariamente, no início da noite (18h) durante toda prenhez, simultânea ao tratamento com PTU. A melatonina foi dissolvida em etanol e diluída em solução salina, na dosagem de 10mg/kg de peso corporal animal (OZGUNER *et al*., 2006).

2.2 Análise Bioquímica

A função hepática foi determinada pela atividade das transaminases, alanina aminotransferase (ALT ou TGP), aspartato aminotransferase (AST ou TGO) e fosfatase alcalina no soro / plasma. As análises foram realizadas utilizando kits de análise bioquímica (Doles, Brasil).

2.3 Histopatologia

Cortes do fígado com espessura de 7 µm e 10 µm de distância de um corte para outro, foram submetidos à técnica de coloração pela Hematoxilina- Eosina (H.E.) análise histopatológica em microscópio Olympus® 1005 Bx50.

2.4 Análise morfométrica

O estudo morfométrico foi realizado por métodos estereológicos, segundo a metodologia descrita por Engelman *et al*. (2001), analisando a proporção entre o parênquima não lobular e lobular do fígado das mães dos grupos experimentais,

utilizando uma quadrícula com 100 pontos-teste, colocada sobre os cortes das preparações histológicas coradas pelo H. E. A contagem foi feita em três lâminas, de maneira que, foram contados 10 campos utilizando-se a objetiva de 40x, perfazendo um total de 3.000 pontos por grupo. De maneira semelhante, foram quantificadas as células de Kupffer, as quais apresentam núcleo alongado e característico dessas células em relação aos núcleos volumosos e arredondados dos hepatócitos.

Foi realizada uma avaliação semiquantitativa dos escores das mudanças hepáticas proposta pelo Comitê de Patologia da NASH (Nonalcoholic Steatohepatitis) Clinical Research Network (Kleiner et al., 2005), as quais são obrigadas a seguir: esteatose (<5% = 0; 5– 33% = 1; 33–66% = 2;> 66% = 3); infamação lobular (nenhum = 0; 2 focos = 1; 2-4 focos = 2; > 4 focos = 3); e balonismo hepatocelular (nenhum = 0; poucos = 1; proeminente = 2). Todas as características foram pontuadas de maneira cega em três laminas / grupo, avaliado cinco campos / lâmina. Para isso as imagens foram capturadas com uma câmera de vídeo Sony ® acoplada a um microscópio Olympus ® Bx50. Todas as quantificações foram realizadas no editor de imagens Gimp ® 2.8.

2.5 Imuno-histoquímica (Índice apoptótico)

Para apoptose, foi utilizado o método TUNEL. Os cortes foram inicialmente desparafinizados e desidratados e, logo em seguida, incubados em PBS por 5 minutos à temperatura ambiente. Após, a Proteinase K foi aplicada sobre as lâminas por 15 minutos. As lâminas foram lavadas em água destilada e incubadas em peróxido de hidrogênio por 5 minutos em temperatura ambiente. Os cortes foram lavados em PBS e incubados em tampão equilíbrio por 60 minutos a 4 °C. Depois, os cortes foram incubados em TdT a 37 °C por 1 hora em câmara úmida. Foi aplicada a solução stop

por 10 minutos em temperatura ambiente, em seguida, as lâminas foram lavadas em PBS e incubadas em anti-digoxigenina. As lâminas foram enxaguadas em PBS e os cortes revelados com substrato cromogênico diaminobenzidina (DAB, DakoCytomation TM) (±20 minutos), sendo contracorados com hematoxilina por 20 a 30 segundos. Após isso, as lâminas foram lavadas em água corrente, desidratadas em concentrações crescentes de álcool e colocadas em xilol para serem montadas e observadas em microscópio de luz. O índice apoptótico foi determinado pela contagem da porcentagem de células positivas a partir de, pelo menos 500 núcleos subdivididos em 10 campos escolhidos aleatoriamente utilizando-se a objetiva de 40X (WU *et al*., 2013).

2.6 Análise estatística

Para a comparação dos dados morfométricos foram realizadas a Análise de Variância, quando significante esta será complementada pelo teste de Comparações Múltiplas de Tukey e Kramer (P<0,05).

3. RESULTADOS

3.1 Histopatologia e morfometria

A análise histopatológica do fígado das fêmeas dos grupos GC e GHM revelou parênquima hepático sem alterações com cordões de hepatócitos organizados contornando a veia central lobular, intercalados por capilares sinusóides. Entretanto, nos fígados das ratas do grupo GH, foi observada balonamento hepatocelular e infiltrado leucocitário (Fig. 1). Houve aumento do percentual de parênquima lobular, e redução do parênquima não lobular no fígado das ratas do grupo GH. A melatonina

preveniu esses efeitos apresentando parâmetros semelhantes em relação ao grupo controle (Tabela 1).

Na avaliação semiquantitativa dos escores das alterações hepáticas revelou nas fêmeas do grupo GH elevados escores de inflamação lobular e de hepatócitos com balonamento. O tratamento com melatonina reduziu consideravelmente esses efeitos, com pontuações semelhantes ao grupo controle. Não houve diferenças significativas nos escores da esteatose entre os grupos experimentais (Fig. 2).

3.2 Análise Bioquimica

As análises de ALT, AST e fosfatase alcalina apresentaram níveis elevados no fígado das femeas do grupo GH, diferindo significativamente dos grupos GC e GHM, que não diferiram entre si (Tabela 2).

3.3 Imuno-histoquímica

A análise da apoptose pelo teste de TUNEL, revelou forte marcação nos figados das fêmeas do grupo hipotireoidismo, quando comparado aos demais grupos, o que foi confirmado pelo índice apoptótico (Figs. 7 e 8).

4. DISCUSSÃO

O hipotireoidismo está associado com danos as células do fígado (REDDY *et al*., 2007). A histopatologia do fígado evidenciou que o grupo GH apresentou balonamento hepatocelular, infiltrado leucocitário e aumento do parênquima lobular. No infiltrado leucocitário, a presença das células pertencentes ao sistema imune apresenta função na progressão de doenças, inicialmente ocasionando a indução de apoptose nos hepatócitos (GAO & TSUKAMOTO, 2016). No que se refere a avaliação

semiquantitativa dos escores das alterações hepáticas, o grupo GH também revelou elevados escores de infiltração leucocitária e hepatócitos com balonamento, sendo este caracterizado por um inchaço dos hepatócitos com citoplasma rarefeito que indica uma lesão no hepatócito (ANZAI, 2015).

Em contrapartida, o grupo GHM apresentou resultados semelhantes ao grupo controle, provavelmente devido a ação hepatoprotetora da melatonina, que atenua modificações no tecido hepático inflamado (SUBRAMANIAN *et al*., 2007). O fígado acumula e metaboliza uma alta concentração de melatonina, sendo bem documentado suas funções protetoras sobre este órgão (MORTEZAEE & KHANLARKHANI, 2018). Os efeitos deste hormônio no fígado não se limitam ao seu papel antioxidante, sendo descritas diversas funções que contribuem para a manutenção do fígado em lesões hepáticas (SATO *et al*., 2020). Na literatura, estudos experimentais mostraram que a melatonina minimizou alterações histopatológicas no tecido hepático (AYDIN *et al*., 2003), evitando a infiltração de neutrófilos (CALVO *et al*., 2001), e protegendo as células do fígado de possíveis lesões (OHTA *et al*., 2006).

Entre as diversas enzimas sintetizadas no fígado, a alanina aminotransferase (ALT), aspartato aminotransferase (AST) e a fosfatase alcalina (FA) são muito utilizadas na prática clínica para diagnósticos de distúrbios hepáticos inclusive durante a gestação, uma vez que patologias no fígado durante esse período pode vir a trazer complicações (BELO & PATRÌCIO, 2009).

Nossos resultados revelaram um aumento nos níveis de ALT, AST e fosfatase alcalina nas ratas pertencentes ao grupo hipotireoidismo. Sabe-se que a fosfatase alcalina quando se apresenta elevada, marca distúrbios hepáticos (MINCIS & MINCIS, 2007). Um efeito negativo bem documentado do hipotireoidismo é a toxicidade hepática, que é indicada por uma elevação nos níveis séricos de ALT e AST (CHUNG

et al., 2012). Quando os níveis sanguíneos destas enzimas estão elevados, isso significa que a membrana celular hepática foi danificada, e assim marcam a lesão hepatocelular (BEEK et al., 2013).

Por outro lado, o grupo tratado com melatonina não apresentou elevação nos níveis das enzimas hepáticas, indicando que este hormônio pode restaurar estas enzimas, reestabelecendo seus valores normais e possui função citoprotetora sobre os hepatócitos (SUBRAMANIAN *et al*., 2007). Estudos experimentais mostraram que a administração exógena da melatonina reduziu significativamente os níveis séricos de AST e ALT (SATO *et al*., 2020), corroborando com nossos resultados.

Em relação a marcação de células em apoptose, o grupo GH apresentou uma forte marcação em consequência da mudança nos níveis séricos dos hormônios tireoidianos, que resulta em distúrbios que ocasionam a apoptose desnecessária (HIDAYAT *et al*., 2019). Diferente disso, o grupo GHM não diferiu do grupo controle. Certamente, este resultado poderia ser explicado pela ação antiapoptótica da melatonina, que já é bem documentada na literatura em diversos tecidos, incluindo o fígado (FERREIRA *et al*., 2010). A diminuição do processo apoptótico pode ter ocorrido através da diminuição da proteína quinase 1, que regula e sinaliza este processo (SATO *et al*., 2020).

Acredita-se também que que a melatonina exerça sua função antiapoptótica através de seus efeitos benéficos na função mitocondrial, evitando a mitofagia e preservando as células hepáticas da apoptose induzida por lipotoxicidade (MANSOORI *et al*., 2020). Além disso, estudos anteriores comprovaram que o tratamento de melatonina exógena diminuiu a apoptose hepática (HU *et al*., 2009). Este hormônio pode inibir esse processo, atuando tanto na via extrínseca, modulando a atividade de receptores de morte celular, quanto na via intrínseca, eliminando os

radicais livres do citoplasma (FERREIRA *et al*., 2010). A suplementação de melatonina, pode ser uma estratégia terapêutica promissora para doenças hepáticas (SATO *et al*., 2020) devido a suas várias funções biológicas e fisiológicas (ZHANG *et al*., 2017).

5. CONCLUSÃO

Diante dos resultados, pode-se concluir que o hipotireoidismo pode causar diversos danos ao fígado trazendo irregularidades a gestação. Entretanto, o tratamento exógeno da melatonina se mostrou benéfico prevenindo os efeitos do hipotireoidismo no fígado de ratas durante a gestação.

6. REFERÊNCIAS

ACUÑA-CASTROVIEJO, D.; ESCAMES, G.; DIAZ-CASSADO, M.E. et al. Extrapineal melatonin: sources, regulation and potential fluctions. Cell Molecular. **Life Science**. v.71, n.16, p.2997-3025, 2014.

AYDIN, G.; OZCELIK, N.; CICEK, E. et al. Histopathologic changes in liver and renal tissues induced by ochratoxin A and melatonin in rats. Human & **Experimental toxicology**. v. 22, p. 383–391, 2003.

BALTACI, A. K.; MOGULKOC, R.; KUL, A.; et al. Opposite effects of zinc and melatonin on thyroid hormones in rats. **Toxicology**. v. 195, p. 69–75. 2004.

BALTACI, A. K.; MOGULKOC, R. Leptin, neuropeptide Y (NPY), melatonin and zinc levels in experimental hypothyroidism and hyperthyroidism: relation with melatonin and the pineal gland. **Hormone Molecular Biology and Clinical Investigation**. p. 1-7, 2018.

BEEK, J. H. D. A. V.; MOOR, M. H. M.; GEUS, E. J. C. et al. The genetic architecture of liver enzyme levels: GGT, ALT and AST. **National Institutes of Health**. v. 43, n. 4, p. 329, 339, 2013.

BELO, L. R.; PATRICIO, B. Aspectos Analíticos na Gravidez Normal e na Patológica. **Lidel**. Lisboa, 2009.

CHUNG, G. E.; KIM, D.; KIM, W. et al. Non-alcoholic fatty liver disease across the spectrum of hypothyroidism. **Journal of Hepatology**. v. 57, p. 150-156, 2012.

ELGELMAN, M. F. B.; GUIDUGLI-NETO, J.; ANDRADE, C. H. V. et al. Estudo morfométrico do fígado de ratos submetidos a doses supra- fisiológicas de tiroxina. **Arquivos Brasileiros de Endocrinologia & Metabologia**. v. 45, n.2, 2001.

FERREIRA, C. S.; MAGANHIN, C. C.; SIMÕES, R. S. et al. Melatonina: modulador de morte celular. **Revista da Associação Médica Brasileira**. v. 56, n. 6, p. 715-718, 2010.

GAO, B.; TSUKAMOTO, H. Inflamação na doença hepática gordurosa alcoólica e não alcoólica: amiga ou inimiga. **Gastroenterology**. v. 150, n. 8, p. 1704-1709, 2016.

HAPON, M. B.; SIMONCINI, M.; VIA, G. et al. Effect of hypothyroidism on hormone profiles in virgin, pregnant and lactating rats, and on lactation. **Reproduction**. v. 126, p. 371-381, 2003.

HIDAYAT, M.; KHALIQ, S.; KHURRAM, A. et al. Protective effects of melatonin on mitochondrial injury and neonatal neuron apoptosis induced by maternal hypothyroidism. **Melatonin Research**. v. 2, n. 4, p. 42-60, 2019.

KLEINER, D. E.; BRUNT, E. M.; VAN-NATTA, M. et al. Design and validation of a histological scoring system for nonalcoholic fatty liver disease. **Hepatology**. v. 41, p.1313–1321, 2005.

LASKAR, P.; ACHARJEE, S.; SINGH, S.S. Effect of exogenous melatonin on Thyroxine, Thyrotropin hormone levels and expression patters of melatonin receptor proteins on thyroid gland durind different age groups of male and female swiss albino mice. **Advances in Bioresearch**. v.6, n.1, p.7-14, 2015.

MANSOORI, A.; SALIMI, Z.; HOSSEINI, S. A. et al. The effect of melatonin supplementation on liver indices in patients with non-alcoholic fatty liver disease: A systematic review and meta-analysis of randomized clinical trials. **Complementary Therapies in Medicine**. v. 52, 2020.

MINCIS, M.; MINCIS, R. Enzimas hepáticas: por que são importantes para o estudo de patologias do fígado. **Prática Hospitalar**. v. 51, p. 44-48, 2007.

MORAIS, J. A. S.; NETO, M. B. A. T.; LIMA, M. L. et al. Hipotireoidismo na gestação: um relato de caso. **Brazilian Journal of Health Review**. v. 4, n. 4, p. 16647-16654, 2021.

MORTEZAEE, K.; KHANLARKHANI, N. Melatonin application in targeting oxidative-induced liver injuries: A review. **Journal of Cellular Physiology**. v.233, n. 5, p. 4015-4032, 2018.

OZGUNER, F.; BARDAK, Y.; COMLEKCI, S. Protective effects of melatonin and caffeic acid phenethyl esteragainst retinal oxidative stress in long-term use of mobile phone: A comparative study. **Molecular and Cellular Biochemistry**, v. 282, p.83–88, 2006.

REDDY, A.; DASH, C.; LEERAPUN, A. et al. Hypothyroidism: a possible risk factor for liver cancer in patients with no know underlying cause of liver disease. **Clinical Gastroenterology and Hepatology**. v. 5, n. 1, p. 118-123, 2007.

SANTOS, J. I. D.; YAMADA, R. S.; SPADA, F. Revisão bibliográfica: Hipotireoidismoe gestação. **Brazilian Journal of Development**. v. 6, n. 6, p. 40059-40092, 2020.

SATO, K.; MENG, F.; FRANCIS, H. et al. Melatonin and circadian rhythms in liver diseases: functional roles and potential therapies. **Journal Pineal Research.** v. 68, n. 3, p. 1-14, 2020.

SILVA, J. F.; OCARINO, N. M.; SERAKIDES, R. Martenal thyroid dysfunction affects placental profile on inflammatory mediators and the intrauterine trophoblast migration kinetics. **Reprodution**. v. 147, n. 6, p.803-816, 2014.

SUMAYA I.C, MASANA M.I, DUBOCOVICH M.L. The antidepressant-like effect of the melatonin receptor ligand luzindole in mice during forced swimming requires expression of MT2 but not MT1 melatonin receptors. **Journal Pineal Reserch**. v. 39, n. 2, p.170-7, 2005.

SUBRAMANIAN, P.; MIRUNALINI, S.; DAKSHAVANI, K. B. et al. Prevention by melatonin of hepatocarcinogenesis in rats injected with N-nitrosodiethylamine. **Journal of Pineal Research**. v. 43, p. 305-312, 2007.

SKIPOR, J.; MISZTAL, T.; KACZMAREK, M.M. Independente changes of thyroid hormones in blood plasma and cerebrospinal fluid after melatonin treatment in ewes. **Therioigenology**. v.74, p.236-245, 2010.

WU, X.; CHENG, B.; CAI, Z. D. et al. Determination of the apoptotic index in osteosarcoma tissue and its relationship with patients prognosis. **Cancer Cell International**. v.13, n. 56, p.1-4, 2013.

ZHANG, J. J.; MENG, X.; LI, Y. et al. Effects of Melatonin on Liver Injuries and Diseases. **International Journal of Molecular Sciences**. v. 18, p. 1-27, 2017.

ZHOU, J. The effect of 1311-induced hypothyroidism on the levels of nitric oxide (NO), interleukin 6 (IL-6), tumor necrosis factor alpha (TNF-α), total nitric oxide synthase (NOS) activity, and expression of NOS isoforms in rats. **Bosnian Journal of Basic Medical Sciences**. v. 18, p. 305-312, 2018

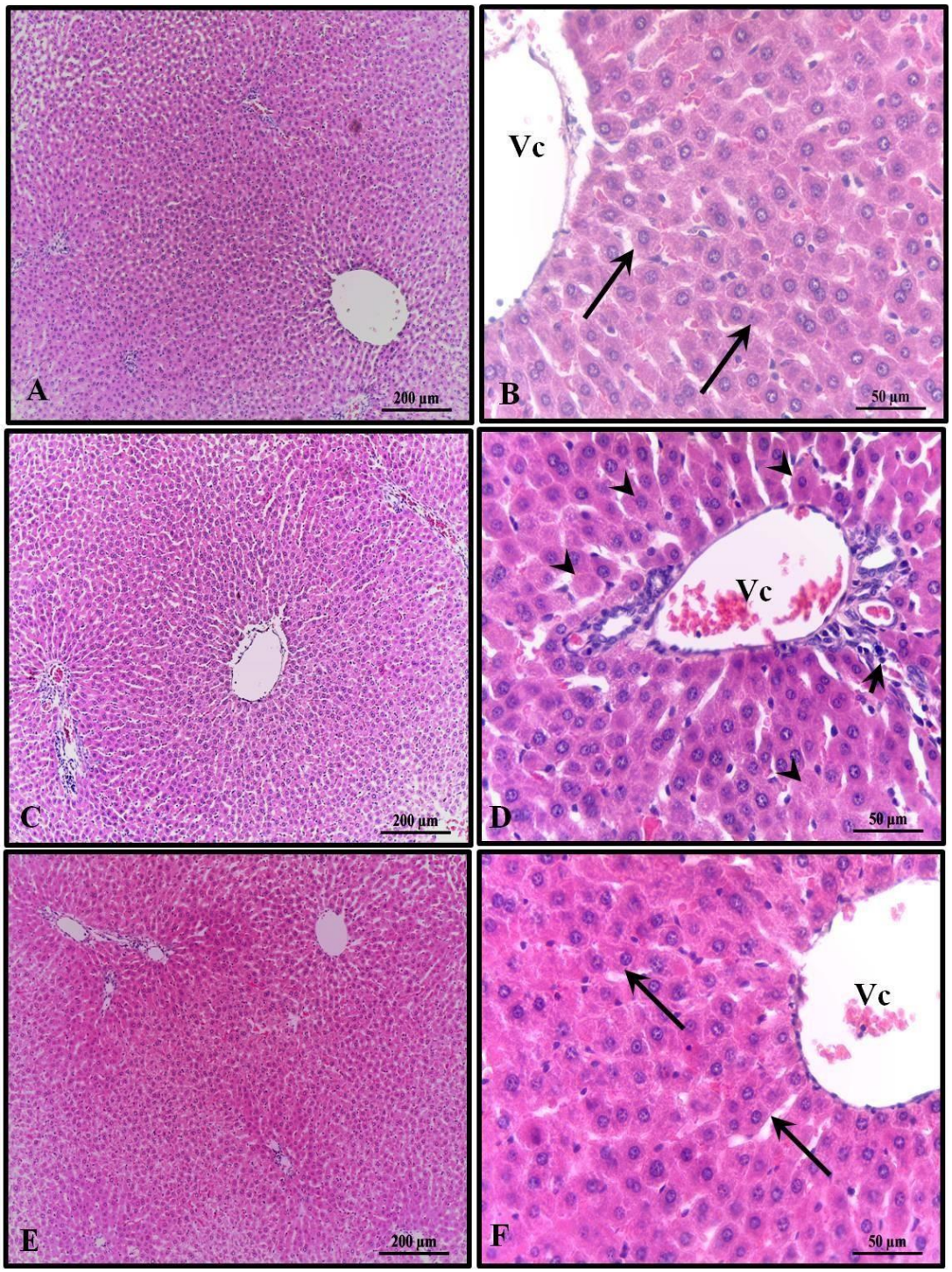

Figura 1. Fotomicrografia do fígado das fêmeas dos grupos experimentais. A – B (GC); C –D (GH); E - F (GHM). Vc – veia centro lobular; Setas longas – cordões de hepatocitos; Ponta de setas – balonamento de hepatócitos; Seta curta – infiltrado leucocitário. H.E.

Tabela 1. Média ± desvio padrão do percentual do parênquima lobular e não lobulardo fígado das fêmeas dos grupos experimentais.

Grup os	Parênquima Lobular	Parênquima Não Lobular
GC	75,43 ± 1,76b	24,57 ± 2,77a
GH	86,32 ± 2,09a	13,68 ± 1,33b
GHM	73,44 ± 3,11b	26,56 ± 1,88a
P	0,0111	0,0308

Médias seguidas pela mesma letra nas colunas não diferem significativamente entre si teste de Comparações Múltiplas de Tukey e Kramer (P>0,05).

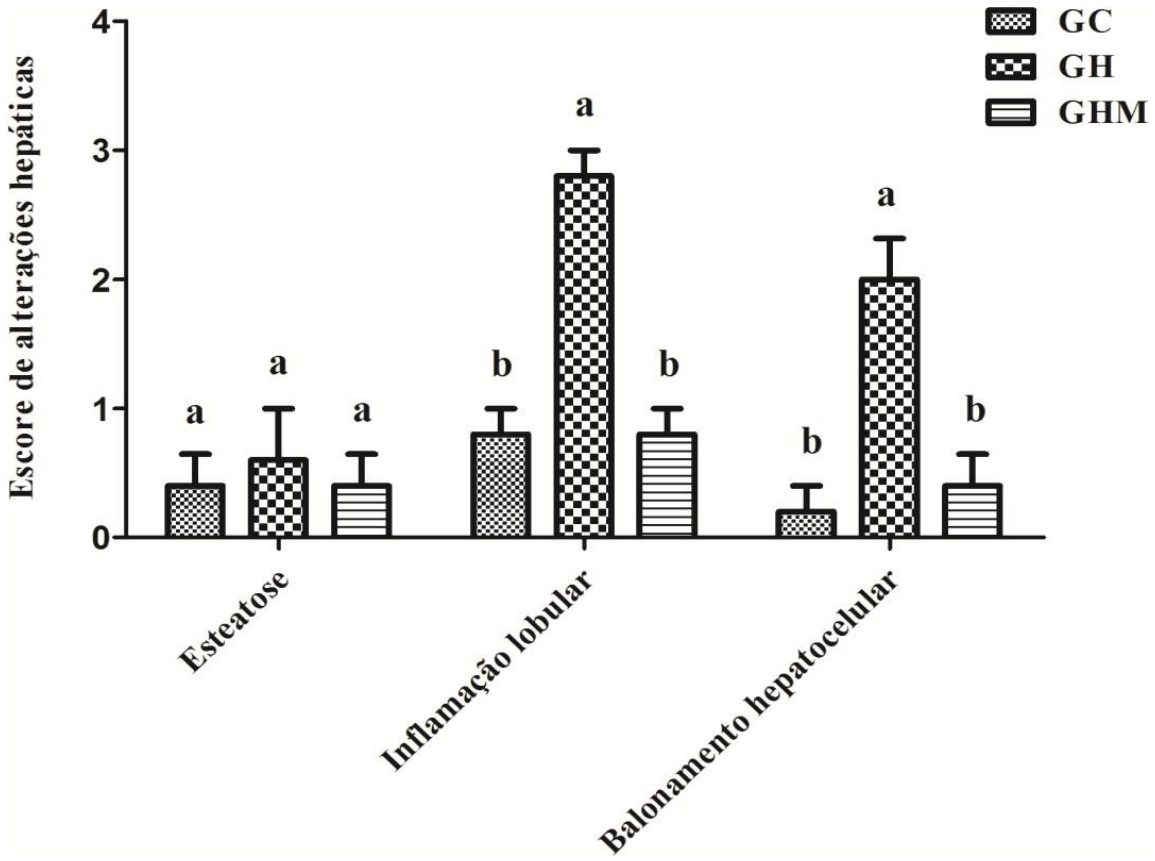

Figura 2. Gráfico do escore das alterações hepáticas. Verificar aumento significativo do balonamento hepatocelular em GH. Médias seguidas pela mesma letra não diferem significativamente entre si pelo teste de Comparações Múltiplas de Tukey e Kramer (P>0,05).

Tabela 2. Média ± desvio padrão de parâmetros bioquímicos hepáticos nas fêmeas dos grupos experimentais.

Grupos	GC	GH	GHM	P
ALT (U/L)	12,22 ± 1,09b	17,67 ± 2,55a	13,11 ± 2,30b	0,0212
AST (U/L)	35,15 ± 3,70b	54,03 ± 1,99a	37,48 ± 3,73b	0,0119
Fosfatase Alcalina (U/L)	65,14 ± 2,92b	82,01 ± 5,20a	68,36 ± 3,88b	0,0044

Médias seguidas pela mesma letra não diferem significativamente entre si teste de Comparações Múltiplas de Tukey e Kramer (P>0,05).

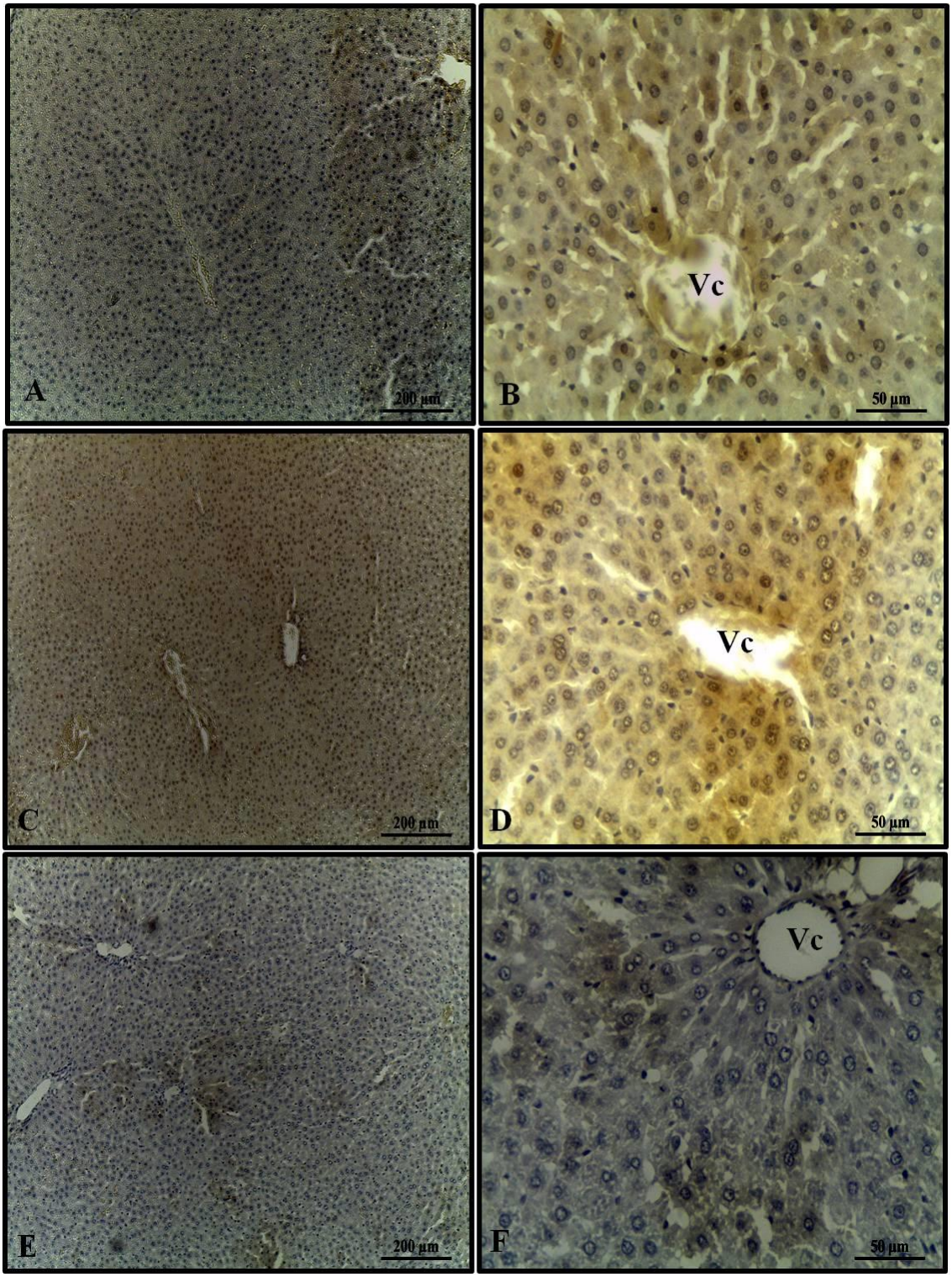

Figura 3. Imunohistoquimica do TUNEL nos figados das fêmeas dos grupos experimentais. A-B (GC), C-D (GH) e E-F (GHM). Notar células com marcação positiva (coloração marrom).

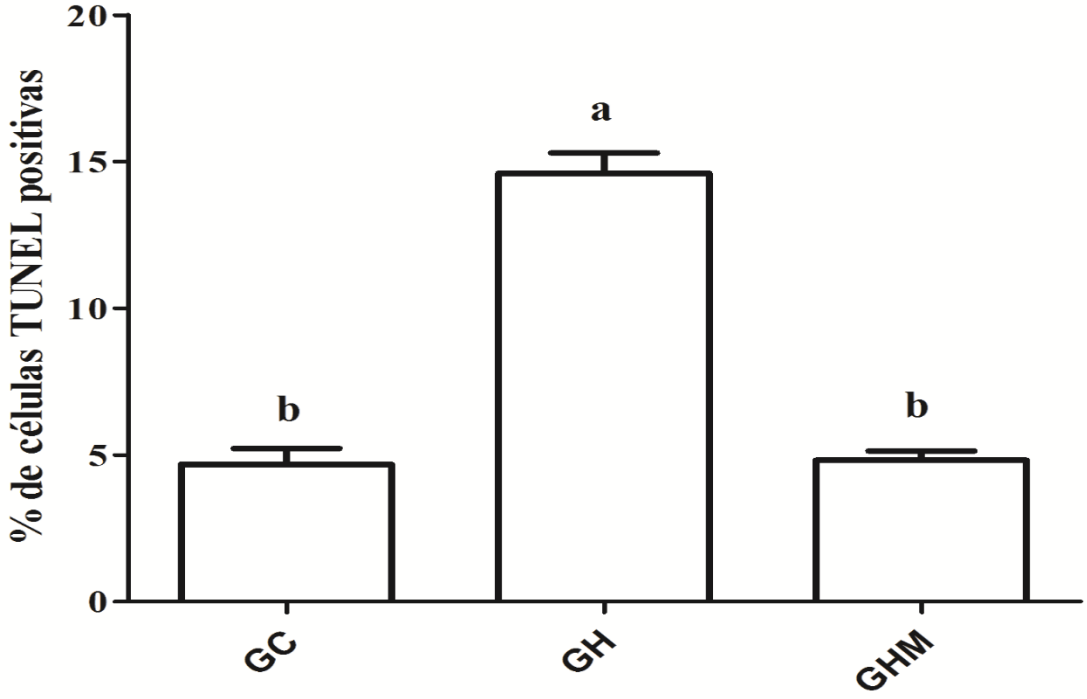

Figura 4. Índice apoptótico (IA) nos figados das femeas dos grupos experimentais. Teste TUNEL. Notar maior percentual de apoptose no grupo GH em relação aos demais grupos experimentais. Médias seguidas pelas mesmas letras não diferem significativamente entre si pelo teste de múltiplas de Tukey e Kramer ($P<0,05$).