UNIVERSIDADE FEDERAL RURAL DE PERNAMBUCO
PRÓ-REITORIA DE PESQUISA E PÓS-GRADUAÇÃO
PROGRAMA DE PÓS-GRADUAÇÃO EM BIOCIÊNCIA ANIMAL

ESTADIAMENTO CLÍNICO E CONFRONTO DO PERFIL DOS TESTES SOROLÓGICOS NA EVOLUÇÃO DOS DIFERENTES ESTÁGIOS CLÍNICOS DA LEISHMANIOSE VISCERAL CANINA

JOYCI TORRES DE PAULA

RECIFE-PE

2022

UNIVERSIDADE FEDERAL RURAL DE PERNAMBUCO
PRÓ-REITORIA DE PESQUISA E PÓS-GRADUAÇÃO
PROGRAMA DE PÓS-GRADUAÇÃO EM BIOCIÊNCIA ANIMAL

ESTADIAMENTO CLÍNICO E CONFRONTO DO PERFIL DOS TESTES SOROLÓGICOS NA EVOLUÇÃO DOS DIFERENTES ESTÁGIOS CLÍNICOS DA LEISHMANIOSE VISCERAL CANINA

JOYCI TORRES DE PAULA

Tese apresentada ao Programa de Pós-Graduação em Biociência Animal da Universidade Federal Rural de Pernambuco, como pré-requisito para a obtenção do grau de Doutor em Biociência Animal.

Orientador: Prof. Dr. Leucio Câmara Alves
Coorientador: Prof. Dr. Rafael Antonio Ramos do Nascimento

Recife – PE
2022

Dados Internacionais de Catalogação na Publicação
Universidade Federal Rural de Pernambuco
Sistema Integrado de Bibliotecas
Gerada automaticamente, mediante os dados fornecidos pelo(a) autor(a)

P324e Paula, Joyci Torres de
Estadiamento clínico e confronto do perfil sorológico na evolução dos diferentes estágios clínicos da Leishmaniose Visceral Canina / Joyci Torres de Paula. - 2022.
78 f. : il.

Orientador: Leucio Camara Alves.
Coorientador: Rafael Antonio Ramos do Nascimento.
Inclui referências.

Tese (Doutorado) - Universidade Federal Rural de Pernambuco, Programa de Pós-Graduação em Biociência Animal, Recife, 2022.

1. Leishmania infantum. 2. Diagnóstico. 3. Classificação clínica. 4. Medicina Canina. I. Alves, Leucio Camara, orient. II. Nascimento, Rafael Antonio Ramos do, coorient. III. Título

CDD 636.089

JOYCI TORRES DE PAULA

ESTADIAMENTO CLÍNICO E CONFRONTO DO PERFIL DOS TESTES SOROLÓGICOS NA EVOLUÇÃO DOS DIFERENTES ESTÁGIOS CLÍNICOS DALEISHMANIOSE VISCERAL CANINA

Tese apresentada ao Programa de Pós-Graduação em Biociência Animal da Universidade Federal Rural de Pernambuco, como pré-requisito para a obtenção do grau de Doutor em Biociência Animal.

Aprovada em____/_____/_____

BANCA EXAMINADORA

_____

Dr. Leucio Câmara Alves
Departamento de Medicina Veterinária – UFRPEORIENTADOR

_____

Dr. Rafael Antonio do Nascimento Ramos
Curso de Medicina Veterinária – UFAPE

_____

Dra. Renata Pimentel Bandeira de Melo
Departamento de Medicina Veterinária – UFRPE

_____

Dra. Daniela da Silva Pereira Campinho
Médica Veterinária Autónoma

_____

Dra. Edna Michelly de Sá Santos Departamento
de Medicina Veterinária – UFRPE

Dedico

À minha família,à minha mãe, Valéria Torres de Paula, por acreditar em mim e me apoiar em todas as decisões;

ao meu pai, José Durval de Paula Filho, por despertar em mim o mais alto nível de excelência;

à minha irmã, Julliana Torres de Paula, por todo apoio e carinho, tornando tudo possível.

AGRADECIMENTOS

Agradeço, primeiramente a Deus, por minha vida, por termos saúde, alimento e por podermosnos dedicar ao que amamos. Isso é um privilégio. Ser médica veterinária foi o primeiro sonho aser realizado, agora sigo para ser doutora. Sabendo que educação é um privilégio neste país, sinto-me mais que honrada em alcançar mais este objetivo.

Aos meus pais, José Durval de Paula Filho e Valéria Torres de Paula, por me ensinarem a seruma pessoa boa, coerente, ética e dedicada. Na verdade, por serem exemplos disso tudo e por sempre oferecerem o melhor para formar a profissional que sou.

À minha irmã, Julliana Torres, que é parte de tudo que sou e faço, meu porto seguro e meu apoio. Ao meu cunhado, Marcone Machado, que junto à minha irmã estão sempre presente.

Ao Prof. Dr. Leucio Câmara Alves, pela oportunidade de trabalharmos juntos e por tornar possível a finalização deste sonho. Gosto de graça. E estou aprendendo que a vida é curta. Odesejo de realizar um projeto com este professor vem desde a graduação, mas quis a vida que pudéssemos trabalhar 10 anos após minha formatura e certamente, foi um orientador incrível, solícito, paciente, dedicado e cuidadoso, jamais esquecerei tudo que fez por mim.

Aos nossos filhos de coração, João Guerra, Carlos Alberto, Augusto de Lima e Ravi de Lima, por justificarem minha dedicação em ser melhor a cada dia. Por acompanharem nossos passos e fazera nossa vida mais feliz e completa.

À minha irmã de alma Renata de Paula Molnar, ao meu irmão Durval Neto e à minha filha de coração Alícia de Paula por tornarem meus dias mais suaves, me darem força em minhas loucuras e confiarem em mim.

À minha amiga Débora Navarro, a primeira incentivadora deste sonho, que acreditou no meu potencial como professora, acompanhou duras batalhas e comemora cada conquista comigo.

Às minhas primas-irmãs, Nayara Barbosa e Nathália Barbosa, por aguentarem

meus surtos, meus desesperos e comemorarem cada vitória deste ciclo comigo. Somos partes de um todo e a existência e apoio de vocês é fundamental para manter-me firme na estrada.

À minha amiga Liliane Sacramento, por acreditar, apostar em mim e estar sempre disposta a ajudar-me. Quis a vida que nos encontrássemos apenas na faculdade, mas a partir de então jamais nos separamos e a convivência diária é uma dádiva para mim.

Às minhas amigas Ramona Thorpe e Thatiani Rodrigues por acompanharem desde a infância os meus sonhos e me apoiarem a conquistá-los. Mesmo o trabalho, os estudos e todos os atropelosda vida nos distanciando, sempre se fizeram presentes.

Às minhas amigas lulus, Clarissa Lemos, Thaís Madeira e Roberta Espínola, por iniciarem estavida veterinária comigo e permanecerem ao longo dos anos na torcida.

Às minhas Insanas, Vanessa Anny, Stephania Melo, Fernanda Barbosa, Camila Cardoso e Acidália Claudino, por despertarem meu pior e meu melhor. A vida uniu esta família veterináriae ainda que estejamos cada uma em cidades diferentes, o amor, o carinho e a vibração positivasão sentidos diariamente. Vocês são parte do que sou.

À Profa. Dra. Maria Cristina Coelho por me iniciar nesta vida científica e toda equipe do Programa de Educação Tutorial por me auxiliar no aprendizado acadêmico e todo desenvolvimento científico.

Ao meu coorientador, Rafael Ramos, por aceitar fazer parte deste sonho e me ajudar a concluir todas as atividades, com paciência, orientando o melhor caminho.

Ao Prof. Dr. Valdemiro Amaro Jr, pela oportunidade de iniciar este sonho e por toda generosidade em permitir que eu continuasse sonhando ao lado do Prof. Dr. Leucio, e estarpresente nesta etapa final, contribuindo para o meu crescimento.

Ao meu amigo Carlos Adriano Leal, por seus ensinamentos técnicos e por sua generosidade, epor me acompanhar durante a realização do projeto.

Aos meus amigos Vinícius Vasconcelos, Artur Fernandes e Érica Chaves pois ajudaram-me a estar preparada para esta etapa acadêmica e serem estes profissionais excelentes.

Aos meus amigos Thiago Zacarias e Alessandro Carvalho por acompanharem

meu crescimento profissional e, mais que tudo, o crescimento pessoal, por sempre acreditarem em mim e aturarem meus surtos nos momentos de desesperos.

À minha equipe de trabalho na MSD Saúde Animal pela generosidade diária e por me inspirarema ser melhor a cada dia, em especial a todos da Regional Norte, por tornarem divertidos e leves nossos dias, Alexandre Jacques, Gustavo Costa, Luiz Felipe e ao chefe Jorge Werlich.

A todos que fazem parte do Laboratório de Doenças Parasitárias do DMV da UFRPE, que de alguma forma participou deste trabalho, em especial à Cássia, que realizou comigo as análises, à Janilene e Ana Lara, por me ensinarem e contribuírem com meu aprendizado.

A todos meus amigos e familiares que acompanharam minha saga via redes sociais, por meapoiaram e vibrarem comigo a cada fim de disciplina, fim de etapa de trabalho ou conclusão de pesquisa.

Por último, agradeço à Universidade Federal Rural de Pernambuco pela oportunidade de realizar este curso de doutorado.

RESUMO

O estadiamento clínico pode auxiliar a entender melhor o prognóstico do paciente e na tomadade decisão do tratamento de cães com Leishmaniose Visceral Canina (LVC). Assim, objetivou-se realizar estadiamento clínico de cães com infecção natural por *Leishmania infantum* e avaliar os testes sorológicos com os diferentes estágios da LVC. Para tanto foram utilizadoscães domiciliados, de ambos os sexos e idades variadas, com diagnóstico positivo para LVC por meio da biopsia de medula óssea. O estadiamento clínico foi realizado pela avaliação dos sinais clínicos, alterações hematológicas e de bioquímica sérica, além da titulação de anticorpos. Foram considerados 5 estágios: Estágio 1 – sem doença; Estágio 2 – doença branda; Estágio 3 – doença moderada; Estágio 4 – doença grave; e Estágio 5 – doença muito grave. Verificou-se que 73,7% (59/80) dos cães apresentavam doença moderada, 19% (15/80) doença branda, 6% (5/80) estavam no estágio de doença grave e 1,3% (1/80) com doença muito grave. O nível de anticorpos apresentou diferença significativa entre estes estágios ($p<0,05$), mas não foi determinante para a classificação dos animais nas diferentes fases da doença. Entretanto, animais com níveis elevados de Proteína Total (>12g/dL) e azotemia foram enquadrados nosestágios mais graves da doença, independente dos sinais clínicos e do perfil de anticorpos apresentado. Correlacionando o nível de anticorpos avaliados por diferentes técnicas sorológicas, RIFI e ELISA, com os sinais clínicos, apenas na RIFI foi identificada diferença estatística entreos estágios, porém o estágio 3 foi o que apresentou maior mediana de titulação. Conclui-se que é possível realizar o estadiamento clínico de cães naturalmente infectados por *L. infantum* a partirde um conjunto de dados, incluindo sinais clínicos, análises clínico-patológicas e testes sorológicos, enquadrando-os em estágios com diferentes níveis de gravidade.

Palavras-chave: Classificação clínica; Diagnóstico; *Leishmania infantum*, Medicina Canina

ABSTRACT

Clinical staging can help to better understand the patient's prognosis and decision making in the treatment of dogs with Canine Visceral Leishmaniasis (CVL). Thus, the objective was to perform clinical staging of dogs with natural infection by *Leishmania infantum* and compare the profile of serological tests with the different stages of CVL. For that, domiciled dogs of both sexes and different ages were used, with a positive diagnosis for CVL through bone marrow biopsy. Clinical staging was performed by evaluating clinical signs, hematological and serum biochemical changes in addition to antibody titration. There were five stages considered: Stage 1 (no disease), Stage 2 (mild disease), Stage 3 (moderate disease), Stage 4 (severe disease), and Stage 5 (extremely severe disease). It was found that 73.7% (59/80) of the dogs had moderate disease, 19% (15/80) had mild disease, 6% (5/80) were in the stage of severe disease, and 1.3% (1/80) were in the stage of severe disease. 80) with a very serious illness. The level of antibodies showed a significant difference between these stages ($p<0.05$), but it was not a determinant for the classification of animals in the different stages of the disease. However, animals with high levels of Total Protein (>12g/dL) and azotemia were classified in the most severe stages of the disease, regardless of clinical signs and antibody profile. In correlating the levels of antibodies evaluated by different serological techniques, IFAT and ELISA, with the clinical signs, only in the IFAT was a statistical difference between the stages identified, but stage 3 was the one with the highest median titration. It is concluded that it is possible to perform the clinical staging of dogs naturally infected with *L. infantum* from a set of data, including clinical signs, clinical-pathological analyses, and serological tests, placing them in stages with different levels of severity. However, the lack of uniformity in serology makes its application in staging difficult.

.

Keywords: Clinical classification; Diagnosis; *Leishmania infantum*, Canine Medicine.

SUMÁRIO

1. INTRODUÇÃO 17

2. REVISÃO DE LITERATURA 19

2.1 Leishmaniose Visceral Canina 19

2.1.1 Agente Etiológico 19

2.1.2 Vetores 20

2.1.3 Hospedeiros 21

2.1.4 Ciclo Biológico e Transmissão da *L. infantum* 22

2.1.5 Imunopatogenia 23

2.1.6 Manifestação clínica 24

2.1.7 Alterações Hematológicas e Bioquímicas 26

2.1.8 Diagnóstico 27

2.1.8.1 Diagnóstico Parasitológico 27

2.1.8.2 Diagnóstico Sorológico 28

2.1.8.3 Diagnóstico Molecular 30

2.1.9 Estadiamento Clínico 30

3 REFERÊNCIAS 32

4 OBJETIVOS 40

4.1 Objetivo Geral 40

4.2 Objetivos Específicos 40

CAPÍTULO 1

ESTADIAMENTO CLÍNICO DA LEISHMANIOSE VISCERAL CANINA BASEADO NOS SINAIS CLÍNICOS, SOROLÓGICOS E ACHADOS LABORATORIAIS

1. INTRODUÇÃO 43

2. MATERIAL E MÉTODOS 45

2.1 Aspectos éticos **45**
2.2 Animais **45**
2.3 Reação de Imunofluorescência Indireta **45**
2.4 Estadiamento Clínico **46**
2.5 Análise de dados **46**
3. RESULTADOS **48**
4. DISCUSSÃO **57**
5. CONCLUSÃO **59**
6. REFERÊNCIAS **59**

CAPÍTULO 2

CONFRONTS OF THE SEROLOGICAL TESTS PROFILE IN DIFFERENT CLINICAL STAGES OF CANINE VISCERAL LEISHMANIASIS

1. Introduction **67**
2. Matherial and Methods **68**
2.1 Animals and ethical aspects **68**
2.2 Serological examination **69**
2.3 Immunodluorescence Antibody Test (IFAT) **69**
2.4 Enzyme Linked Immunosorbent Assay (ELISA) **69**
2.5 Data analysis **70**
3. Results **70**
4. Discussion **71**
5. Conclusion **73**
6. References **73**

LISTA DE ABREVIATURA E SIGLAS

ALT – Alanina Aminotransferase

AST – Aminotransferase

g/dL – Grama por decilitro

DMV – Departamento de Medicina Veterinária

DNA – Ácido Desoxirribonucléico

DPP® – *Dual Path Platform*

ELISA – Ensaio de Imunoabsorção
Enzimática

IgE – Imunoglobulina E

IgG – Imunoglobulina G

INF-*γ* – Interferon-gama

IL-4 – Interleucina-4

IL-1 – Interleucina-10

LV – Leishmaniose Visceral

LVC – Leishmaniose Visceral Canina

MAPA – Ministério da Agricultura, Pecuária e Abastecimento

mg/dL – Miligrama por decilitro

MS – Ministério da Saúde

OMS – Organização Mundial de Saúde

PBS – Solução Salina tamponada

PCR – Reação em Cadeia da Polimerase

PT – Proteína Total

RIFI – Reação de Imunofluorescência Indireta

Th1 – T helper cell type 1 (célula T auxiliar tipo 1)

Th2 – T helper cell type 2 (célula T auxiliar tipo 2)

TNF-*α* – Fator de Necrose Tumoral alfa

UFAPE – Universidade Federal do Agreste de Pernambuco

UFMG – Universidade Federal de Minas Gerais

UFRPE – Universidade Federal Rural de Pernambuco

LISTA DE FIGURAS

Figura 1 – Ciclo heteróxeno da *Leishmania* sp. A – Forma promastigota. B – Forma amastigota. **20**

Figura 2 – Cadeia de transmissão da Leishmaniose Visceral Canina **24**

LISTA DE QUADROS

Quadro 1 – Classificação taxonômica de *Leishmania infantum* - *20*

1. INTRODUÇÃO

A Leishmaniose Visceral (LV) é causada pelo protozoário do gênero *Leishmania*, que tem predileção por órgãos hemolinfáticos, como o baço, linfonodos, medula óssea, além das e no cão regiões dérmicas nos cães (GREENE, 2015). Caso não tratada pode ser fatal para o hospedeiro (SCOPEL;DARONCO, 2021).

De distribuição mundial, a LV constitui-se em uma importante antropozoonose mantida na natureza entre os animais reservatórios silvestres e urbanos, insetos vetores e pacientes humanos (MEGID et al., 2018). Sabe-se 90% dos casos encontram-se registrados em Bangladesh, Nepal, Sudão, Índia e Brasil (LUCENA et al., 2020), sendo incluída na lista de doenças negligenciadas da Organização Mundial de Saúde e de notificação obrigatória no nosso país (BRASIL, 2020).

A infecção no Brasil é causada pela *Leishmania infantum*, protozoário transmitido por flebotomíneos, principalmente, da espécie *Lutzomyia longipalpis* (MARCONDES; ROSSI, 2013). Porém, outras espécies (RANGEL; LAINSON, 2003) como *Lu. cruzi* (OLIVEIRA, 2015)e *Lu. evansi* (ZULUETA et al., 1999; TRAVI et al., 1990) têm sido incriminadas na transmissão. Por outro lado, o cão é considerado o principal reservatório urbano do protozoário (SANTA CATARINA, 2018).

Nestes animais, a Leishmaniose Visceral Canina (LVC) é considerada uma doença imunomediada (GARCÍA- ALONSO et al., 1996; LARANJEIRA, 2008) e pode desenvolver-se de forma clínica ou s ubclínica, sendo geralmente de evolução lenta e crônica (BRASIL, 2020). A alta produção de anticorpos na infecção, induz a formação de imunocomplexos, que podem ser depositados em diversos órgãos, causando dermatopatias, oftalmopatias, vasculites, artrites, glomerulonefrites (LARANJEIRA, 2008), que influenciam no aparecimento dos sinais clínicos (SOLANO-GALLEGO et al., 2011). Alterações hematológicas e bioquímicas também ocorremna LVC, como anemia, trombocitopenia, aumento de proteína total e azotemia (CUNHA, 2019). Atualmente, caso apenas os sinais clínicos sejam considerados para o diagnóstico, haverá umaanálise limitada, tendo em vista que alguns animais podem não apresentar sinais clínicos evidentes, mesmo com lesões teciduais e alterações laboratoriais ou altos níveis de anticorpos presentes (MELÈNDEZ-LAZO et al., 2018).

Desta forma, a avaliação dos níveis séricos de anticorpos, alterações clínico-patológicas e dossinais clínicos são fundamentais para análise da condição de saúde do animal, o que auxiliara na classificação os cães em diferentes estágios da doença. Essa determinação do escore da doença é também chamado de estadiamento e é essencial para determinar o prognóstico e o tratamento da LVC (LEISH VET, 2018; BRASILEISH, 2019).

O primeiro sistema de estadiamento para LVC foi proposto pelo grupo europeu Leish Vet, apresentando quatro estágios da doença. Contudo, para a região do Brasil o sistema foi adaptado pelo grupo Brasileish, definindo cinco estágios, desde animais sem doença clínica a animais com doenças muito grave (LEISH VET, 2018; BRASILEISH, 2019).

Desta forma, entende-se que a classificação simplória dos animais como assintomáticos, oligossintomáticos e sintomáticos pode não permitir um prognóstico e uma terapêutica adequada da LVC, sendo necessária uma análise mais específica e a realização de um estadiamento em níveis de gravidade da doença. Podendo assim, determinar o manejo adequadodo paciente.

2. REVISÃO DE LITERATURA

2.1. Leishmaniose Visceral Canina (LVC)

O primeiro relato da infecção por parasitos do gênero *Leishmania* em cães ocorreu em 1908, na Tunísia. Desde então, estes animais passaram a participar ativamente no ciclo epidemiológico da doença (SILVA, 2007), sendo hoje o principal reservatório do parasito em áreas urbanas noBrasil (LUCENA;MEDEIROS, 2018; SANTA CATARINA, 2018).

A LVC é uma doença imunomediada, devido à capacidade do protozoário de induzir intensa resposta do sistema imune do hospedeiro (LARANJEIRA, 2008).

O aparecimento da doença pode ocorrer entre três meses ou em vários anos pós-infecção, com média de três a sete meses nos cães. Na verdade, o período de incubação está diretamente relacionado à suscetibilidade do hospedeiro (ROCHA et al., 2018; BRASIL, 2020).

2.1.1 Agente etiológico

O agente etiológico da LVC são protozoários pertencentes ao gênero *Leishmania*. No Brasil, a espécie *Leishmania* (*Leishmania*) *infantum* é responsável pela ocorrência da doença (TANUREet al., 2015; SILVA et al., 2019). A classificação taxonômica do parasito encontra-se no Quadro1:

L. infantum apresenta ciclo heteróxeno (Figura 1) com duas formas biológicas: a) forma promastigota, a qual está livre no trato digestivo do inseto vetor; b) forma amastigota, parasito intracelular obrigatório, presente em células do sistema fagocitário mononuclear do hospedeiro vertebrado (MARTINS, 2019).

Quadro 1 – Classificação taxonômica de *Leishmania infantum*.

Reino:	Protista
Sub-reino:	Protoza
Filo:	Sarcomastigophora
Sub-filo:	Mastiophora
Classe:	Zoomastigophora
Ordem:	Kinetoplastida
Família:	Trypanosomatidae
Secção:	Salivaria
Gênero:	*Leishmania*
Sub-gênero:	*Leishmania*
Espécie:	*Leishmania infantum*

Fonte: CHISHA, 2019.

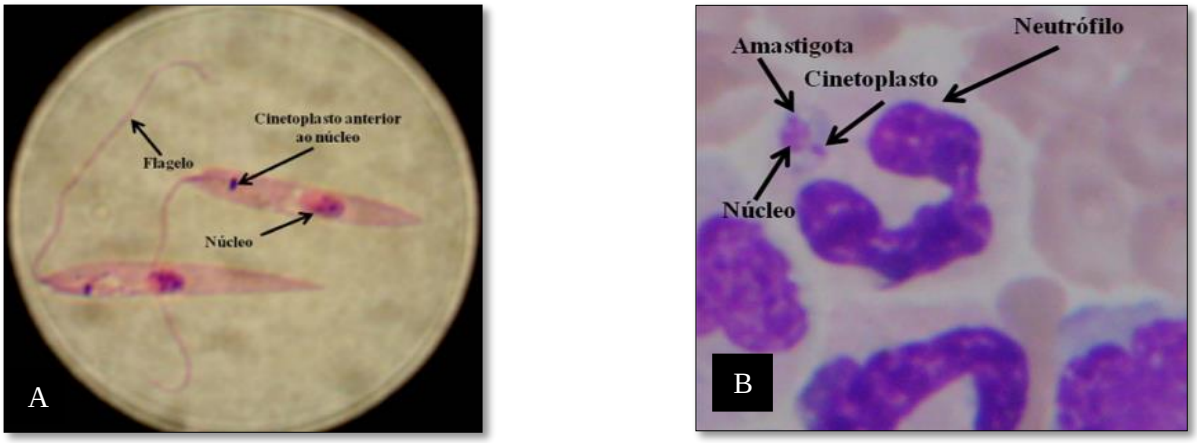

Figura 1 - Ciclo heteroxeno da *Leishmania*. A – Forma promastigota e B – Forma amastigota (Fonte: Atla de Parasitologia - UFMG, 2019).

2.1.2. Vetores

A transmissão da *L. infantum* ocorre primariamente pela ação de insetos pertencentes à Ordem Díptera, Família Psychodidae, denominados flebotomíneos.

Embora existam mais de 800 espécies descritas ao redor do mundo, no Brasil, a espécie *Lu. longipalpis* (Figura 2) é a mais importante de um ponto de vista epidemiológico, seguida da espécie *Lu. cruzi*, que já foi incriminada como vetor na região centro-oeste do país (TANURE et al., 2015; ROCHA et al.,2018; SILVA et al., 2019).

Lu. longipalpis são alados, cobertos por cerdas, apresentam coloração castanho claro e realizam voos curtos. Popularmente são conhecidos como mosquito palha, birigui ou tatuíra, a dependerda região do país (FERNANDES, 2016). As fêmeas são hematófagas e inoculamformas promatigotas de *Leishmania* sp. durante o repasto no hospedeiro vertebrado (ANDRADEet al., 2005).

2.1.3 Hospedeiros

L. infantum pode infectar naturalmente mamíferos das ordens: Edentata, Carnivora, Hyracoidea, Rodentia, Primatas, Marsupialia e Perissodactyla (DANTAS-TORRES, 2007).

É importante destacar que alguns animais são considerados reservatórios primários, ou seja, indivíduos que favorecem a manutenção e disseminação do protozoário. Neste grupo incluímos mamíferos silvestres, como roedores e canídeos (DANTAS-TORRES, 2007). Porém, com o processo de urbanização desordenada, animais domésticos e sinantrópicos assumiram importante papel como reservatórios do patógeno (SCHIMMING, 2012; SILVA et al., 2019).

No Brasil, o cão doméstico vem sendo incriminado como principal reservatório da *L. infantum* no ambiente urbano. Em áreas endêmicas a prevalência de cães infectados por este protozoário é alta, com grande número de animais assintomáticos (LIMA, 2017). Uma importante característica que torna esses animais essenciais na cadeia epidemiológica da LV é o intenso parasitismo cutâneo, servindo como fonte de infecção para flebotomíneos vetores (DANTAS- TORRES, 2007).

2.1.4 Ciclo biológico e transmissão da *L. infantum*

Fêmeas de flebotomíneos se infectam com a forma amastigota presente nos macrófagos que são ingeridos durante o repasto sanguíneo em animais infectados (THAKUR;KAUR, 2020). No intestino do inseto, ocorre o rompimento dos macrófagos liberando as amastigotas que se multiplicam e se diferenciam rapidamente na forma flagelada, promastigota (FONSECA- JUNIOR et al., 2021). As formas promastigotas transformam-se em paramastigotas as quais colonizam o esôfago e a faringe do vetor, permanecendo aderida ao epitélio pelo flagelo, posteriormente, diferenciam-se em promastigotas metacíclicas, que é a forma infectante. O ciclodo parasito no inseto se completa em aproximadamente 72 hora (BRASIL, 2014).

As formas promastigotas metacíclicas são inoculadas na derme do hospedeiro vertebrado (Figura 2) mediante a picada do vetor (GHARBI et al., 2015). No tecido epitelial, esta forma flagelada é fagocitada por células do sistema monofagocitário, nas quais iniciam o processo de diferenciação celular, tornando-se a forma imóvel, denominada amastigota, que se reproduz intensamente, por bipartição, levando à ruptura do macrófago e infectando novas células fagocíticas (SILVA et al., 2017). *Leishmania* pode se disseminar via corrente sanguínea, após sua multiplicação no tecido epitelial, e estabelecer infecção em órgãos como linfonodos, baço, fígado e medula óssea (BRASIL, 2014).

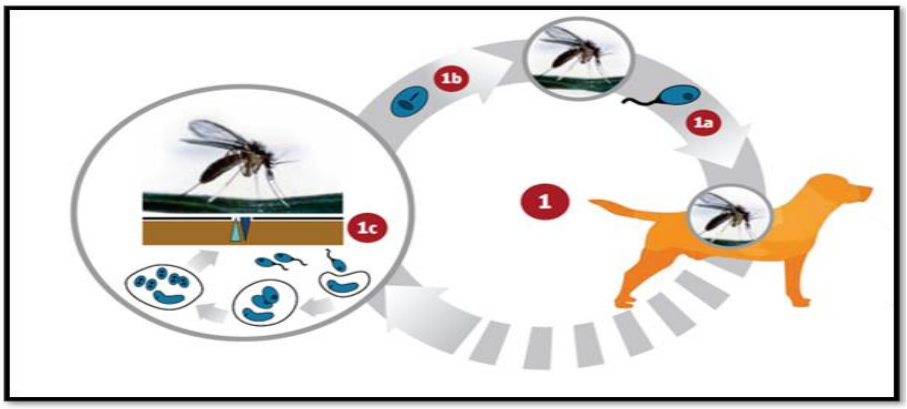

Figura 2 – 1. Ciclo de transmissão da Leishmaniose Visceral Canina: 1a – Promastigota; 1b –Amastigota; 1c – Disseminação parasitária dentro do macrófago. (Fonte: LeishVet, 2018).

2.1.5 Imunopatogenia

A infecção por *L. infantum* induz a produção de linfócitos Th2 e citocinas, que estimulam uma resposta policlonal de células B (Figura 4) gerando altos níveis de anticorpo anti-*Leishmania* (BANETH et al., 2008; SCHIMMING, 2012). Esta hiperglobulinemia, além de ineficaz, é responsável presença deposição de imunocomplexos em diferentes locais do organismo canino (LARANJEIRA, 2008).

A maioria dos cães desenvolve esta resposta imune, caracterizada pela produção de IL-4 e IL-10, além de citocinas imunossupressoras que inibem a destruição das *Leishmania* pelo macrófago permitindo a disseminação da forma amastigota do protozoário (LARANJEIRA, 2008).

Em contrapartida, uma resposta efetiva contra o parasito baseia-se na diferenciação dos linfócitosT em células Th1. Estas células influenciam a produção de citocinas como IL-2, IFN-*γ* e TNF-*α*, que dentre diversas ações promovem a ativação dos macrófagos, estimulando a lise do parasito (Figura 4). Esta resposta imune mediada por células é considerada protetiva, devido a atividade anti-*Leishmania* dos macrófagos, sendo observada a infecção subclínica (BANETH et al., 2008). Animais com doença clínica grave demonstram um alto nível de anticorpos e falha na produçãode IFN-*γ* (PENNISI, 2020). Assim, considera-se que cães com resposta exacerbada de Th2, são sintomáticos, enquanto animais com resposta predominantemente Th1, tendem a ser assintomáticos (SILVA, 2007; SOLANO-GALLEGO et al., 2009).

Infiltração linfoplasmocitária tem sido observada em vários órgãos como pele, baço, fígado e rins (TAFURI et al., 1996), bem como a deposição de imunocomplexos, causando lesões nas articulações, vasos sanguíneos, olhos ou rins (BRITO et al., 2010; ABBIATI et al., 2019).

A deposição destes imunocomplexos e a subsequente ativação do sistema complemento têm sido associada a sinais clínicos como artrite, dermatite e glomerulonefrite (LARANJEIRA, 2008). Sabe-se, também, que a alta proliferação de linfócitos B, plasmócitos e histiócitos resultam em linfadenomegalia e esplenomegalia (SCHIMMING, 2012).

A inflamação intraocular pode resultar da presença intensa de leucócitos e formas amastigota de *Leishmania* sp., contudo a resposta imunomediada, desencadeada por antígenos de *Leishmania* e depósitos de imunoglobulinas específicas e não específicas, também pode estar envolvida. Observa-se infiltrado linfoplasmocitário na retina, na coroide, na íris, no corpo ciliar, na túnica fibrosa e com maior intensidade na terceira pálpebra (BRITO et al., 2010).

As lesões cutâneas geralmente consistem em uma reação inflamatória granulomatosa difusa com número variável de células plasmáticas e parasitos na derme. O infiltrado inflamatório pode ter predominância de macrófagos, com linfócitos e plasmócitos dispersos (DOS-SANTOS et al.,2004). Na dermatite alopécica, a presença de células de Langerhans e de queratinócitos está associada a infiltrado discreto de células T e um número significante de parasitos, que também estão presentes nas lesões nodulares, junto a um infiltrado significativo de macrófagos (TAFURI, 1996; XAVIER, 2006).

Na avaliação renal de cães naturalmente infectados com *L. infantum* verificaram lesões glomerulares, intersticiais e tubulares, geralmente provenientes da deposição de imunocomplexos (KRAUSPENHAR, 2007).

Figura 4 - Esquematização das respostas celular e humoral frente a infecção por *L. infantum* (BANETH et al., 2008).

2.1.6 Manifestação Clínica

A LVC manifesta-se de diferentes formas, como a evolução lenta e crônica, que caracteriza o elevado número de animais assintomáticos (TAFURI, 1996). Contudo, alguns cães podem apresentar uma evolução aguda e doença grave, resultando em morte (BRASIL, 2020).

O fator genético é considerado o mais relevante na modulação da suscetibilidade ou da resistência do cão à *L. infantum* (BANETH et al., 2008). No entanto, o estado nutricional, coinfecções, exposições prévias e vacinação podem influenciar esta resposta imune (THAKUR;KAUR, 2020).

Dermatites esfoliativa, ulcerativa, nodular, papular ou pustular, com ou sem

alopecia e onicogrifose, podem estar presentes em pacientes positivos para *L. infantum* (TAFURI, 1996; XAVIER, 2006).

Blefarite, conjuntivite, ceratoconjuntivite e endolftalmite são alguns achados oftálmicos registrados na LVC (LEISH VET, 2018). Observa-se ainda uveíte em animais com formas amastigotas de *Leishmania* sp. detectadas no corpo ciliar e na íris, gerando congestão vascular, edema e a perivasculite (BRITO et al., 2010).

Nos órgãos linfoides, observa-se grandes alterações em suas estruturas e, consequentemente, suas funções. Na medula óssea pode ocorrer hipertrofia e hiperplasia das células, contudo é mais comum a hipoplasia ou aplasia medular, resultando especialmente em anemia e trombocitopenia. A proliferação linfoplasmohistiocitária nos linfonodos pode resultar em linfoadenomegalia localou generalizada. Os linfonodos podem conter lesões nas regiões corticais e medulares com amastigotas dentro de macrófagos (SILVA, 2007).

A insuficiência renal pode estar presente em cães sem sinais clínicos sistêmicos sendo a principal causa de morte destes animais (COSTA et al., 2000; KRAUSPENHAR, 2007).

Claudicações podem estar presentes devido a lesões osteolítica e osteoproliferativas de diáfise ósseas, causando poliartrite erosiva ou não erosiva, osteomielite, ou ainda por atrofia muscular, polimiosite (SOLANO-GALLEGO, 2011). Diferentes mecanismos podem estar associados à atrofia muscular, como resposta imune celular e humoral, além de lesões diretas pela presença do parasito nos músculos (GOMES et al., 2012).

Além dos sinais clássicos da LVC, o sistema nervoso pode ser acometido com sinais de letargia, convulsões, mioclonias, nistagmo, tremores, paralisia de mandíbula, andar em círculos, tetraparesia e rigidez cervical podem estar presentes. Esses sinais estão associados à inflamação meningial crônica (CIARAMELLA et al., 1997).

Outros sinais observados são epistaxe e hemorragias, advindo da trombocitopenia e

hiperglobulinemia que interfere na formação da malha de fibrina. Além de miosite atrófica dos músculos mastigadores e vasculite sistêmica por imunocomplexos (KRAUSPENHAR, 2007).

2.1.7 Alterações hematológicas e bioquímicas

Sabe-se que as manifestações clínicas da LVC são acompanhadas por alterações hematológicas como anemia, leucocitose ou leucopenia, trombocitopenia, bem como bioquímicas, com aumento de proteínas totais e azotemia (CUNHA, 2019).

A gênese das alterações nas células vermelhas e brancas do sangue pode estar relacionada a desordens da medula óssea, como displasia ou aplasia, devido ao parasitismo no órgão (NICOLATO et al., 2013).

Entretanto, outros fatores podem afetar a contagem sérica destas células (CUNHA, 2019). A anemia, um dos principais achados, pode ocorrer pelos seguintes fatores: a) redução da eritropoiese, por diminuição na produção de eritropoietina nos rins devido à deposição de imunocomplexos; b) perdas sanguíneas, por distúrbios da coagulação; c) hemólise, promovida por auto-anticorpo e deposição de imunocomplexos; d) redução no tempo de vida dos eritrócitos; e) alteração no metabolismo do ferro por deficiência na produção de ferritina (SILVA et al., 2011; BRAZ et al., 2015).

Em relação à série branca, divergências pela ocorrência de leucocitose e leucopenia têm sido descritas (CUNHA, 2019). Pode haver displasia na produção de leucócitos e linfócitos pela medula óssea, entretanto estas células se deslocam para os tecidos parasitados, reduzindo sua contagem no sangue (NICOLATO et al., 2013).

A trombocitopenia é outra alteração importante nos animais infectados com *L. infantum*, acredita-se que sua ocorrência é proveniente da vasculite por depósito de imunocomplexos, além de distúrbios de trombocitopoiese e aumento da destruição plaquetária com presença de imunoglobolinas anti-plaquetas (BRAZ et al., 2015).

Por outro lado, as mudanças no perfil bioquímico estão relacionadas à resposta imune humoral policlonal, com alta produção de imunoglobulinas (IgE e IgG) e, consequentemente, hiperproteinemia, caracterizada por hipergamaglobulinemia. A hipoalbuminemia também é verificado em cães com LV, atribui-se essa redução à menor produção desta proteína pelo fígado devido à lesão hepática crônica, bem como à perda de albumina pela urina em decorrência da lesão renal (SILVA et al., 2011).

Esta lesão renal também causa níveis elevados de ureia e creatinina,

especialmente em quadros mais avançados da doença (CIARAMELLA et al., 1997). A creatinina é o biomarcador mais específico, tendo em vista que está relacionado diretamente à eficiência da filtração glomerular (CUNHA, 2019).

Lesões hepáticas são avaliadas pela determinação da atividade das enzimas aspartato aminotransferase (AST) e alanina aminotransferase (ALT), sendo esta última hepato-específica, elevação em seu nível sérico é característico de degeneração ou necrose hepatocelular (CUNHA, 2019).

Contudo, esses parâmetros por si só são pouco eficientes para o diagnóstico, sendo utilizadocomo biomarcadores para o estadiamento e a avaliação da progressão clínica da doença (NICOLATO et al., 2013). Nestes casos, a avaliação deve ser feita a cada quatro meses (SOLANO-GALLEGO et al., 2009).

2.1.8 Diagnóstico

O diagnóstico da LVC é complexo devido ao amplo espectro de manifestações clínicas, bemcomo a ausência deles em alguns animais. Isto torna o diagnóstico clínico improvável, sendo

considerado apenas uma motivação para a pesquisa laboratorial e confirmação da infecção (BRASILEISH, 2019).

De modo geral, o diagnóstico laboratorial pode ser realizado por métodos parasitológicos, sorológicos e/ou moleculares, sendo muitas vezes necessária a combinação deles para a confirmação da infecção (MAIA;CAMPINO, 2008).

2.1.8.1 Diagnóstico parasitológico

O diagnóstico parasitológico consiste em técnicas que buscam a presença de formas amastigotasde *L. infantum* em diferentes amostras biológicas como citologia esfoliativa da pele, aspirados de linfonodos e medula óssea (SOLANO-GALLEGO et al., 2009). São testes pouco onerosos, rápidos e considerados “Padrão Ouro” para o diagnóstico definitivo da LVC (NASCIMENTO, 2019).

Embora muito específico, os testes parasitológicos, apresentam sensibilidade

limitada variando de 60 a 70%, na verdade, o sucesso deste tipo de diagnóstico é dependente do tipo de amostra biológica e grau de parasitemia apresentada pelo animal (FERNANDES, 2016).

O parasito também pode ser observado em cortes histológicos dos diferentes tecidos infectados, mas a técnica apresenta pouca sensibilidade, aproximadamente 40%. *L. infantum* é um parasito intracelular obrigatório, presente no interior de macrófagos, desta forma análise por imuno- histoquímica é mais viável e apresenta sensibilidade de até 62% (MAIA;CAMPINO, 2008).

2.1.8.2 Diagnóstico sorológico

Os testes sorológicos são considerados seguros devido à grande quantidade imunoglobulinas presente no paciente infectado que estão associados ao alto parasitismo da doença (SOLANO- GALLEGO et al., 2011).

Um alto nível de anticorpo é conclusivo para o diagnóstico, em contra partida, a presença de baixo nível de anticorpo não é necessariamente indicativo da não existência da doença, análises mais profundas devem ser realizadas para confirmação do diagnóstico ou exclusão da doença clínica, tendo em vista que em alguns cães ocorre um longo período de incubação e estes permanecem sorologicamente negativos, por extenso período a partir do início da infecção (SOLANO-GALLEGO et al., 2009)

Algumas técnicas sorológicas são recomendadas oficialmente pelo Programa de Controle da Leishmaniose Visceral (LV), instituído pelo Ministério da Saúde - MS (BRASIL, 2020). Os testes imunocromatográfico são utilizados pelo MS como teste de triagem para o diagnóstico canino, enquanto a prova de ELISA é considerada confirmatório pela legislação brasileira (BRASIL, 2020).

O teste rápido ou imunocromatográfico “Dual Path Platform” (DPP®) apresenta tecnologia de imunoensaio cromatográfico para a detecção de anticorpo anti-*Leishmania* (FERNANDES, 2016). Este teste fornecer resultado em cerca de 15 minutos, é de fácil execução e baixo custo. Possui tecnologia de alta sensibilidade, a qual agrega precisão ao diagnóstico da LVC em sangue, soro ou plasma, sem relato de reação cruzada com outros tripanossomatídeos (FERNANDES, 2016; SOLANO,

2019).

O teste de ELISA tradicional é utilizado em única diluição de 1:100, mas avalia a reação a partir de sua absorbância ou densidade ótica. Seu ponto de corte é estabelecido para cada examee o resultado reagente é estabelecido quando leitura da absorbância supera o valor do ponto de corte. Elevada densidade ótica, ou seja, níveis altos de anticorpos (três a quatro vezes acima do ponto de corte) são conclusivos para o diagnóstico (FERNANDES, 2016; BRASIL, 2020).

Outra técnica sorológica largamente utilizada no diagnóstico é a Reação de Imunofluorescência

Indireta (RIFI), que se caracteriza pela adição de um marcador fluorescente a um anticorpo paraa identificação de outro anticorpo. É considerada rápida, fácil e com alta especificidade (THAKUR;KAUR, 2020). Geralmente utiliza como antígenos formas promastigotas, tornando a técnica mais específica e sensível para a detecção de *L. infantum*. O ponto de corte entre amostras negativas e positivas pode variar de 1:40 a 1:160, dependendo do laboratório utilizado (SOLANO-GALLEGO et al., 2009). A RIFI pode ser utilizado não apenas para o diagnóstico,mas também no acompanhamento do tratamento (BRASIL, 2020).

De um modo geral, estas técnicas sorológicas apresentam alta sensibilidade, mas especificidade limitada. A sensibilidade de um teste é dada pela percentagem de positivos detectados pelo teste entre os indivíduos verdadeiramente positivos. Enquanto, a especificidade representa a percentagem de negativos, entre os indivíduos não doentes. Uma outra análise que pode serrealizada é o valor preditivo de um teste, o valor preditivo positivo (VPP) refere-se à probabilidade de o indivíduo ter a doença se for positivo, enquanto o valor preditivo negativo representa a probabilidade de não ter a doença quando resultado for negativo (LIRA, 2005).

Na literatura, observa-se uma variação entre 66 e 95% no VPP destes testes sorológicos no diagnóstico da LVC, enquanto o VPN variou entre 63 e 97%. A RIFI foi o teste com melhor desempenho na análise do valor preditivo (LIRA, 2005; SILVA et al., 2016).

Em testes sorológicos, deve-se considerar a possibilidade de reações cruzadas com outras espécies de *Leishmania*, *Trypanossoma cruzi*, *T. caninum*, *Toxoplasma*

gondi, *Neospora* sp., *Babesia canis vogeli* e *Erlichia canis* (FERNANDES, 2016). Além disso, animais recém- infectados ainda não têm anticorpos circulantes detectáveis e animais com idade inferior a três meses podem ser falso-positivos, devido à presença de anticorpos maternos (SOLANO- GALLEGO et al., 2011).

2.1.8.3 Diagnóstico molecular

A Reação em Cadeia da Polimerase (PCR) permite identificar e ampliar seletivamente sequencias de Ácido Desoxirribonucleico (DNA) do parasito, podendo utilizar diversos tecidos como medula óssea, biopsias cutâneas, aspirado de linfonodos, suabe de conjuntiva ocular esangue (BRASIL, 2020).

Esta técnica possibilita quantificar a carga parasitária e quando realizado da pele, indica a possibilidade de transmissão ao vetor. Entretanto, não revela o status imunológico e nem a doença, apenas a infecção (SOLANO-GALLEGO et al., 2011).

Apesar de ser considerado uma técnica segura, resultados negativos não descartam a possibilidade de infecção, levando-se em consideração que a duração, a constância e a intensidade da parasitemia no hospedeiro influenciam o resultado falso-negativo, em especial em cães assintomáticos. A eficácia da técnica também depende de diversos fatores, como primers utilizados, método de extração e replicação do DNA, material biológico e protocolo de PCR escolhido (MAIA; CAMPINO, 2008).

2.2.9 Estadiamento Clínico

Atualmente, na rotina a classificação do paciente considera apenas os sinais clínicos identificados no exame físico, assim classifica-se em assintomático e sintomático (SILVA, 2007; QUEIROZ, 2010; BRASIL, 2014; SANTA CATARINA, 2018). Esta forma de avaliar pode ser limitada por não considerar alterações clínico-patológicas (MELÈNDEZ-LAZO et al., 2018).

Estadiar a doença em diferentes graus, segundo nível de anticorpos, carga parasitária, manifestações clínicas e alterações laboratoriais representa uma análise mais fidedigna dos pacientes com LVC (SOLANO-GALLEGO et al., 2011; BRASILEISH,

2019).

Exames laboratoriais, como hemograma e bioquímica sérica, com determinação de função renal, proteínas totais e mensurações de suas frações albumina e globulinas, auxiliam no estadiamentoe na tomada de decisão do médico veterinário para condução terapêutica (BRASIL, 2020).

Estes parâmetros, também, devem ser avaliados ao longo do tratamento. A redução dos níveis de anticorpos e a carga parasitária são dados importantes e sugestivos de bom prognóstico, enquantoo aumento desses parâmetros é sugestivo de recaída clínica (BRASIL, 2020).

A reação de RIFI é um método usual para determinar estes níveis de anticorpos e consequentemente auxiliar na análise do escore da infecção por *Leishmania* sp., quando associado aos sinais clínicos e às alterações clínico-patológicas apresentadas (BRASILEISH, 2019)

O grupo europeu Leish Vet propôs um sistema de quatro estágios clínicos, baseados nos sinais clínicos, alterações clínico-patológicas e titulação de anticorpos. Essa classificação permite adaptar diferentes protocolos de tratamento e sugerir o prognóstico do paciente (SOLANO-GALLEGO et al., 2018).

No Brasil, o protocolo da Leish Vet (2018) foi adaptado. Neste sistema, foram propostos cinco estágios clínicos, desde o estágio sem doença ao de doença muito grave (BRASILEISH, 2019). Atualmente tem sido utilizado na determinação do prognóstico e dos protocolos terapêuticos no país (BRASIL, 2020).

O estadiamento clínico torna-se fundamental para animais com LVC, não apenas para a prática clínica e o prognóstico, mas também para pesquisa científica. Estudos terapêuticos ou de eficácia de vacina podem se beneficiar com a classificação da doença em níveis, facilitando comparaçãoentre resultados de estudos (MELÈNDEZ-LAZO et al., 2018).

3. REFERÊNCIAS

ABBIATI, T. C.; FREITAS, D. M.; ALVES, L. C. et al. Leishmaniose visceral canina: Relato de caso. **Revista Medicina Veterinária e zootecnia – Pub Vet**, v. 13, n.4,

a.307, p.1-8, 2019.

ANDRADE, B. B.; TEXEIRA, C. R.; BARRAL, A. Haematophagous arthopod saliva and host defense system: a tale of tear and blood. **Anais da Academia Brasileira de Ciências.** v. 77, n.4,p. 665-693, 2005.

BANETH, G.; KOUTINAS, A. F.; SOLANO-GALLEGO, L. et al. Canine leishmaniosis – new concepts and insights on an expanding zoonosis: part one. **Trends in Parasitology**, v. 24, n.07, p. 324-330, 2008.

BRASIL. Ministério as Saúde. Secretaria de Vigilância em Saúde. Departamento de Vigilância Epidemiológica. **Manual de vigilância e Controle da Leishmaniose Visceral.** Departamento de Vigilância Epidemiológica, Brasília: Editora do Ministério da Saúde, 2014.

BRASIL. Conselho Federal de Medicina Veterinária – CFMV. Comissão Nacional de Saúde Pública Veterinária do CFMV. **Guia de Bolso Leishmaniose Visceral.** Comissão Nacional de Saúde Pública Veterinária – 1. Ed. – Brasília – DF: CFMV, 2020. 194p.

BRASILEISH. Diretrizes para o diagnóstico, estadiamento, tratamento e prevenção da Leishmaniose Canina – 2018. Acessado: https://www.brasileish.com.br/revistadiretriz.html

BRAZ, P. H.; SARTORETTO, M. C.; SOUZA, A. S.; MELO, F. M. G. Perfil hematológico de cães naturalmente infectados por *Leishmania* spp. **Acta Veterinaria Brasilica,** v. 9, n.1, p.87-90, 2015.

BRITO, F. L. C.; LAUS, J. L.; TAFURI, W. L. et al. Histopathological findings and detection of parasites in the eyes of dog infected naturally with *Leishmania chagasi*. **Ciência Rura**l, v.40, n.5, p.1141-1147, 2010.

CIARAMELLA, P.; OLIVA, G.; LUNA, R. D. et al. A. A retrospective clinical study of canine leishmaniasis in 150 dogs naturally infected by *Leishmania infantum.* **The Veterinary Record**, v. 141, p.539-543, 1997.

CHISHA, P. Review on leishmaniasis. **Asian Journal of Animal and Veterinary Advances**, 2019.

COSTA, F. A. L.; GUERRA, J. L.; SILVA, S. M. M. S. et al. CD4+ T cells participate un the nephropathy of canine visceral leishmaniasis. **Brazilian Journal of Medical and Biological Research**, v. 33, p.1455-1458, 2000.

CUNHA, G. M. C. Alterações Laboratoriais nos casos de Leishmaniose Visceral Canina atendidos no HVET- UNB. [Trabalho de Conclusão de Curso] Brasília: **Faculdade de Agronomia e Medicina Veterinária**, Universidade de Brasília, 63p., 2019.

DANTAS-TORRES. The role of dogs as reservoirs of *Leishmania* parasites, with emphasis on *Leishmania (Leishmania) infantum* and *Leishmania (Viannia) braziliensis*. **Veterinary Parasitology**, v. 149, p.139-146, 2007.

DOS-SANTOS, W. L. C.; DAVID, J.; BADARÓ, R.; DE-FREITAS, L. A. R. Association between skin parasitismo and a granulomatous inflammatory pattern in canine leishmaniosis. **Jounal Parasitology Research**, v. 92, p. 89-94, 2004.

FERNANDES. Aspectos clínicos e moleculares no diagnóstico da leishmaniose visceral canina. [Dissertação]. Pirassununga: Faculdade de Medicina Veterinária e Zootecnia. Departamento de Medicina Veterinária Preventiva e Saúde Animal, **Universidade de São Paulo**, 2016.

FONSECA-JUNIOR, J. D.; MAZZINGHY, C. L.; FRANÇA, E. C. et al. Leishmaniose

Visceral Canina: Revisão. **Revista Pub Vet – Medicina Veterinária e Zootecnia,** v. 15, n.3, a.779, p.1-8, 2021.

GARCÍA-ALONSO, A.; BLANCO, D.; REINA, F. J. et al. Immunopathology of the uveitis incanine leishmaniasis. **Parasite Imunology**, New York, v. 18, p. 617-623, 1996.

GHARBI, M.; MHADHBI, M.; REJEB, A. et al. Leishmaniosis (*Leishmania infantum* infection)in dogs. **Revue Scientifique et Technique (International Office Epizootics),** v. 34, n.2, p. 613-626. 2015.

GOMES, A. A. D.; LAURENTI, M. D.; FERRARO, G. C. et al. Subclinical Muscle Injuries in Dogs Infected with *Leishmania (Leishmania) infantum chagasi*. **Brazilian Journal of Veterinary Pathology**, v. 5, n.3, p.108-115, 2012.

GREENE, C. E. **Doenças infecciosas em cães e gatos.** 4ª edição. Ed. Guanabara Koogan, Rio de Janeiro, 2015.

KRAUSPENHAR, C.; BECK, C.; SPEROTTO, V. et al. Leishmaniose visceral em um canino de Cruz Alta, Rio Grande do Sul, Brasil. **Ciência Rural**, v. 37, n.3, p.907-910, 2007.

LARANJEIRA. Avaliação da imunidade humoral e celular em cães naturalmente infectados com *Leishmania (L.) chagasi* e sua correlação com a transmissibilidade para o vetor. [Tese]. SãoPaulo: Faculdade de Medicina Veterinária e Zootecnia. Departamento de Patologia, **Universidade de São Paulo**. 79p. 2008.

LEISH VET. Leishmaniose Canina e Felina – **Informação concisa para o médico veterinário**.4ª ed., 2018. Acessado: www.leishvet.org.

LIRA, R. A. Diagnóstico da Leishmaniose Visceral Canina: avaliação do Desempenho

dos kits EIE – Leishmaniose Visceral Canina – Bio-Manguinhos e IFI – Leishmaniose Visceral Canina – Bio-Manguinhos. [Dissertação] Recife: Fundação Oswaldo Cruz, Departamento de Saúde Coletiva, **Centro de Pesquisas Aggeu Magalhães**, 43p. 2005.

LUCENA, R. V.; MEDEIROS, J. S. Caracterização epidemiológica da Leishmaniose Visceral Humana no Nordeste Brasileiro entre 2010 e 2017. **Journal of Biology & Pharmacy and Agricultural Management**. v. 14, n.4, p.285-298, 2018.

LUCENA, D. S.; MORENO, C. G.; DONATO, S. T. Análise epidemiológica de Leishmaniose Visceral em idosos no nordeste do Brasil. IN: **Envelhecimento humano: desafios contemporâneos**. SAMPAIO, E.C. Guarujá, SP: Científica Digital, v. 1, p.89-100, 2020.

MARCONDES, M.; ROSSI, C. N. Leishmaniose Visceral no Brasil. **Bazilian Journal Veterinary Research and Animal Science**, v.50, n.5, p.341-352, 2013.

MARTINS, I.V.F. **Parasitologia veterinária** [recursos eletrônicos]. Vitória: EDES, 2 ed., p-192-196, 2019.

MEGID, J.; RIBEIRO, M. G.; PAES, A. C.; Doenças infecciosas em animais de produção e de companhia.1ªedição. Ed. Roca. Rio de Janeiro. 2018.(Diptera Psycholidae) para *Leishmania* (*Leishmania*) *infantum*. [Tese] São Paulo: **Faculdade de Saúde Pública**, Universidade de São Paulo, 2015.

MELÉNDEZ-LAZO, A.; ORDEIX, I.; PLANELLAS, M. et al. Clinicopathological finding insick dogs naturally infected with *Leishmania infantum*: Comparison of five different clinicalclassification systems. **Research in Veterinary Science**, v. 117, p.18-27, 2018.

NASCIMENTO, J.O. [Dissertação] Avaliação clínico-laboratorial de cães

naturalmente infectados por *Leishmania infantum* submetidos a terapia com marbofloxacina associado com alopurinol. Recife: **Universidade Federal Rural de Pernambuco**, Departamento de Morfologiae Fisiologia animal, 2019.

NICOLATO, R. C.; ABREU, R. T.; ROATT, B. M. et al. Clinical forms of Canine Visceral Leishmaniasis in naturally *Leishmania infantum*-infected dogs and related myelogram and hemogram changes. **Plos One**, v. 8, 2013.

OLIVEIRA, V. V. G.; ALVES, L. C.; SILVA-JUNIOR, V. A. Transmission routes of visceralleishmaniasis in mammals. **Ciência Rural**, v. 45, n.9, p.1622-1628, 2015.

PENNISI. Leihmaniosis In: NOLI; COLOMBO. **Feline Dermatology.** Springer: Switzerland, 1 ed. p.387-403. 2020

QUEIROZ, N. M. G.; ASSIS, J; OLIVEIRA, T. M. E. S.; MACHADO, R. Z. et al. Diagnóstico da Leishmaniose Visceral Canina pelas técnicas de imunoistoquímica e PCR em tecidos cutâneos em associação com RIFI e ELISA-teste. **Revista Brasileira de Parasitologia Veterinaria,** Jaboticabal, v. 19, n.1, p.32-38, 2010.

RANGEL, E. F.; LAINSON R. **Flebotomíneos do Brasil**. Rio de Janeiro: Fiocruz; 2003. p.207-55.

ROCHA, M. A. N.; MATOS-ROCHA, T. J.; RIBEIRO, C. M. B.; ABREU, S. R. O. Epidemiological aspects of human and canine visceral leishmaniasis in State of Alagoas, Northeast, Brazil. **Brazilian Journal of Biology**. Jaboticabal, v. 78, n.4, pp. 609-614, 2018.

SCHIMMING, B. C.; SILVA, J. R. C. P. Leishmaniose Visceral Canina – Revisão de Literatura. **Revista Científica Eletrônica de Medicina Veterinária,** Ano X, n.19, 2012.

SCOPEL, G. C. S.; DARONCO, A. Focal splenic lesions as an indicador de Leishmaniose Visceral: a review. **FAG Journal of Health**, v.3, n.1, p.72-78, 2021.

SILVA, F. S. Patologia e patogênese da Leishmaniose Visceral Canina. **Revista Trópica** – Ciências Agrarias e Biologicas, v. 1, n.1, p. 20-31, 2007.

SILVA, A. D. F.; LIMA, M. C. J. S.; SOTO-BLANCO, B. Perfil hematológicoe eletroforético de proteínas séricas em cães soropositivos para Leishmaniose Visceral no estado do Rio Grande do Norte. **Acta Veterinaria Brasilica**, v.5, n.3, p.300-305, 2011.

SILVA, J. A. O.; SILVA, F. J.; MACEDO, L. O. Sandflies in na endemic área for Visceral Leishmaniasis in Northeastern Brazil. **Journal of Veterinary Parasitology,** Jaboticabal, v.28, n.4, p.569-573, 2019.

SILVA, R. B. S.; MENDES, R. S.; SANTANA, V. L. Aspectos epidemiológicos da Leishmaniose Visceral canina na zona rural do semiárido paraibano e análise de técnica de diagnóstico. **Pesquisa Veterinaria Brasileira**, v.37, n.11, p.1292-1298, 2017.

SOLANO. Estudo epidemiológico da Leishmaniose Visceral Canina e Leishmaniose Visceral Humana no município de Caicó-RN. [Dissertação] Caicó: Escola Multicampi de Ciências Médicas do rio Grande do Norte, **Universidade Federal do rio Grande do Norte**, 53p. 2019.

SOLANO-GALLEGO, L; KOUTINAS, A.; MIRÓ, G. et al. Directions for the diagnosis, clinical staging, treatment and prevention of canine leishmaniosis. **Vetetinary Parasitology, v.** 165 n.1-2, p. 1-18. 2009.

SOLANO-GALLEGO, L.; MIRÓ, G.; KOUTINAS, A. et al. LeishVet guidelines for thepractical management of canine leishmaniosis. **Parasites & Vectors,** v. 4, n.86,

2011.

TAFURI, W. L.; TAFURI, W. L.; BARBOSA, A. J. A. et al. Histopathology and immunocytochemical study of type 3 and 4 complement receptors in the liver and spleen of dogs naturally and experimentally infected with *Leishmania* (*Leishmania) chagasi.* **Revista do Instituto de Medicina Tropical de São Paulo**, v. 38, n.2, p.81-89, 1996.

TANURE, A.; PEIXOTO, J. C.; AFONSO, M. M. S. et al. Identification of sandflies (Diptera: Psychodidae: Phlebotominae) blood melas in an endemic Leishmaniasis area in Brazil. **Revistado Instituto de Medicina Tropical** São Paulo, v.57, n.4, p.321-324, 2015.

THAKUR; KAUR. Leishmaniasis diagnosis: an update on the use parasitological, immunological and molecular methods**. Journal of Parasitic Diseases**, v.44, n.2, p.253-272,2020.

TRAVI, B. L.; VÉLEZ, I. D.; BRUTUS, L. et al. *Lutzomyia evansi,* an alternate vector of Leishmania chagasi in a Colombian focus of visceral leishmaniasis. Transactions of **The RoyalSociety of Tropical Medicine and Hygiene 1990**; 84: 676-677.

UFMG. Atlas de Parasitologia Veterinária. **Cadernos Técnicos de Veterinária e Zootecnia,** n.92, Belo Horizonte: Universidade Federal de Minas Gerais, p.29, 2019.

XAVIER, S. C.; CHIARELLI, I.M.; LIMA, W.G. et al. Canine visceral leishmaniasis: a remarkable histopathological picture of one asymptomatic animal reported from Belo Horizonte, Minas Gerais, Brazil. **Arquivo Brasileiro de Medicina Veterinaria e Zootecnia**, v. 58, n.6, p. 994-1000, 2006.

ZULUETA, A. M; VILLARROEL, E.; RODRIGUEZ, N. et al. Epidemiologic aspects of American visceral leishmaniasis in an endemic focus in Eastern Venezuela.

American Journal of Tropical Medicine and Hygiene, v.61, p. 945-950. 1999.

4. OBJETIVOS

4.1 Objetivo Geral

Realizar o estadiamento clínico e verificar a contribuição das provas sorológicas de Reação de Imunofluorescência Indireta (RIFI) e Ensaio Imunoenzimático (Enzyme-Linked Immunosorbent Assay - ELISA) para esta classificação, em cães naturalmente infectados com *Leishmania infantum.*

4.2 Objetivos específicos

- Identificar os principais sinais clínicos em cães naturalmente infectados por *L. infantum*;
- Relacionar a titulação de anticorpo anti-*Leishmania infantum* com os sinais clínicos em cãescom LVC.
- Registrar as alterações clínico-patológicas em cães com LVC;
- Correlacionar os títulos de anticorpos aos achados laboratoriais em animais positivos para LVC;
- Classificar animais naturalmente infectados por *L. infantum* nos diferentes estágios da doençaLeishmaniose Visceral Canina.
- Comparar a titulação de anticorpo anti-*Leishmania infantum* avaliada pelas provas de RIFI eELISA em cães com e sem lesões por imunocomplexos;
- Verificar a interferência da titulação de anticorpo nos estágios clínicos da LVC.

CAPÍTULO 1

ESTADIAMENTO CLÍNICO DA LEISHMANIOSE VISCERAL CANINA

RESUMO: Objetivou-se realizar o estadiamento clínico de cães com infecção natural por *Leishmania infantum*. Para tanto foram utilizados 80 cães domiciliados, de ambos os sexos eidade variada, naturalmente infectados por *Leishmania infantum* e diagnosticados através da biopsia de medula óssea. O estadiamento foi realizado pela avaliação dos sinais clínicos, alterações hematológicas e bioquímica sérica, além da titulação de anticorpos. Foram considerados 5 estágios: Estágio 1 – sem doença; Estágio 2 – doença branda; Estágio 3 – doença moderada; Estágio 4 – doença grave; e Estágio 5 – doença muito grave. Verificou-se que 74% (59/80) dos cães apresentavam doença moderada, 19% (15/80) doença branda, 6% (5/80) estavam no estágio de doença grave e 1,3% (1/80) com doença muito grave. O nível de anticorpos apresentou diferença significativa entre estes estágios ($p<0,05$), mas não foi determinante para a classificação dos animais nas diferentes fases da doença. Enquanto, animais com níveis elevados de Proteína Total (>12g/dL) e azotemia foram enquadrados nos estágios mais graves da doença, independente do perfil de anticorpos apresentado. Conclui-se que é possível realizar o estadiamento clínico de cães naturalmente infectados por *L. infantum* a partir de um conjunto de dados, incluindo sinais clínicos, análises clínico-patológicas e testes sorológicos, enquadrando-os em estágios com diferentes níveis de gravidade.

Palavras-chave: Classificação clínica; Diagnóstico; *Leishmania infantum*, Medicina Canina.

ABSTRACT: The objective was to perform the clinical staging of dogs with natural infection by Leishmania infantum. For this purpose, 80 domiciled dogs of both sexes and different ages were used, naturally infected by Leishmania infantum and diagnosed through bone marrow biopsy. Staging was performed by evaluating clinical signs, hematological changes, and serumbiochemistry, in addition to antibody titration. There were five stages considered: Stage 1 (no disease), Stage 2 (mild illness), Stage 3 (moderate disease), Stage 4 (severe illness), and Stage 5 (extremely severe disease). Considering all the data, it was found that 74% (59/80) of the dogshad moderate disease, 19% (15/80) had mild disease, 6% (5/80) were in the stage of severe

disease, and 1.3% (1/80) had very severe disease. The level of antibodies showed a significant difference between these stages (p<0.05), but it was not a determinant for the classification of animals in the different stages of the disease. Meanwhile, animals with high levels of Total Protein (>12g/dL) and azotemia were classified in the most severe stages of the disease, regardless of the antibody profile presented. It is concluded that it is possible to perform the clinical staging of dogs naturally infected with L. infantum from a set of data, including clinical signs, clinical-pathological analyses, and serological tests, placing them in stages with different levels of severity.
Keywords: Clinical classification; Diagnosis; *Leishmania infantum*, Canine Medicine.

1. INTRODUÇÃO

A Leishmaniose Visceral Canina (LVC) é uma doença parasitária imunomediada causada pela *Leishmania infantum*, cuja transmissão tem sido realizada pelo flebotomíneos da espécie *Lutzomyia longipalpis* (TANURE et al., 2015; ROCHA et al., 2018) e no Brasil, o cão doméstico tem sido considerado o principal reservatório do parasito em áreas urbanas (SILVA et al., 2019).

Os animais podem sofrer uma produção exarcerbada de anticorpos que ligam-se aos antígenos formando complexos antígenos-anticorpos. Estes complexos imunes se depositam nos tecidos e induzem a ativação do sistema complemento, causando inflamação localizada e lesões nos tecidos (lesões por imunocomplexos). Devido a esta característica a LVC pode apresentar sinais clínicos variados (LARANJEIRA, 2008; ABBIATI et al., 2019).

Animais com LVC pode apresentar dermatopatias, como onicogrifose, alopecia e dermatites ulcerativas, lesões oftálmicas, lesões articulares ou musculares, lesões renais, linfonodopatias e lesões na medula óssea, que podem acarretar alteração do mielograma com consequente modificação na série vermelha e branca do sangue (BRITO et al., 2010; SOLANO-GALLEGO et al., 2011).

Estas lesões geram alterações bioquímicas e hematológicas, como anemia, leucocitose ou leucopenia, trombocitopenia, aumento de proteínas totais e azotemia (BRAZ et al., 2015; CUNHA, 2019).

O diagnóstico da LVC é complexo devido ao amplo espectro de lesões e alterações

clínico- patológicas, necessitando de exames laboratoriais para a confirmação da infecção (BRASILEISH, 2019).

Testes sorológicos, que detectam anticorpos séricos são amplamente utilizados para o diagnóstico da LVC (FERNANDES, 2016; BRASIL, 2020). Dentre eles, tem-se a Reação de Imunofluorescência Indireta (RIFI) e ELISA (THAKUR;KAUR, 2020).

Após o diagnóstico, o paciente é classificado em sintomático ou assintomático, considerando apenas os sinais clínicos identificados no exame físico (BRASIL, 2014; SANTA CATARINA, 2018). Esta forma de avaliar é limitada por não considerar alterações clínico-patológicas que podem representar lesões graves (MELÈNDEZ-LAZO et al., 2018).

Desta forma, percebeu-se a necessidade de classificar a doença em diferentes graus, segundo nívelde anticorpos, manifestações clínicas e alterações laboratoriais que representam uma análise mais fidedigna dos pacientes com LVC (SOLANO-GALLEGO et al., 2011; BRASILEISH, 2019).

Este estadiamento clínico da LVC permite classificar o paciente em diferentes escores, sendo essencial para determinar o prognóstico e o tratamento da LVC (LEISH VET2018; BRASILEISH, 2019).

Exames laboratoriais, com determinação de função renal e hepática, proteínas totais, células sanguíneas, assim como os níveis de anticorpos séricos auxiliam neste estadiamento e na tomada de decisão do médico veterinário para condução terapêutica. Esta análise deve ser periódica, ao longo do tratamento para verificar se houve melhora ou recaída clínica (BRASIL, 2020).

No Brasil, o sistema de estadiamento determina cinco estágios clínicos, variando desde animaissem doença ao com doença muito grave (BRASILEIH, 2019). Sendo assim, objetivou-se realizar o estadiamento clínico de cães naturalmente infectados por *L. infantum.*

2. MATERIAL E MÉTODOS

2.1. Aspectos éticos

Todos os procedimentos deste estudo foram aprovados pela Comissão de Ética no Uso de Animais (CEUA) da Universidade Federal Rural de Pernambuco (UFRPE) nos projetos registrados sob os números 870922520 e 9759161120.

2.2 Animais

Foram utilizadas amostras de soro e prontuários médico veterinários de 80 cães domiciliados, residentes no estado de Pernambuco, e amostrados no período de janeiro de 2015 a maio de 2021. Todo o material foi proveniente de animais com diagnóstico parasitológico positivos para forma amastigota de *Leishmania infantum* realizado através do aspirado de medula óssea. Os prontuários médico veterinários continham as informações de exame clínico, dados de hemograma e bioquímica sérica dos animais.

2.3 Reação de Imunofluorescência Indireta (RIFI)

O nível de anticorpos IgG anti-*L.infantum* foi mensurado a partir da RIFI em amostras séricas de todos animais.

Foi utilizado como antígeno formas promastigotas de *Leishmania major*-like e conjugado (anti- imunoglobulina de cão, IgG, marcada com isotiocianato de fluoresceína obtida de soro de coelho Sigma), com título de 1:1280. A leitura foi realizada em microscópio de imunofluorescência Olympus Bx41 com aumento ocular de 40X, avaliando desde o soro puro até a 10ª diluição (1:5.120), conforme Oliveira et al. (2008). Foram consideradas positivas, titulações que apresentavam fluorescência uniforme em toda membrana do parasito.

Foi consideardo título baixo o valor de 1:40, título médio o valor de 1:80 e títulos elevados valores a partir de 1:160.

2.4 Estadiamento Clínico

Foram associados os achados clínicos, perfil sorológico e às alterações

hematimétricas e bioquímicas, para classificar os animais segundo o estadiamento clínico descrito no Quadro 1, adaptado do Brasileish e Leish Vet, tendo em vista que os mesmos não atendiam completamente a realidade local.

2.5 Análises de dados

Para fins descritivos, as variáveis categóricas foram apresentadas por meio de frequências relativas e absolutas e comparadas por meio do teste qui-quadrado. A prevalência do estadiamento da doença foi apresentada juntamente com seus respectivos intervalos de confiançade 95%. A única variável contínua foi o RIFI, que foi ordinal e, portanto, apresentado por medianas e quartis e comparado pelo teste de Kruskal-Wallis. Não havia dados ausentes. Devido à natureza exploratória da análise, nenhum ajuste de comparações múltiplas foi realizado.

Para análise estatistica do estadiamento clínico foi necessário reunir os dados dos estágios quatro e cinco.

Todos os testes foram bilaterais e os valores finais de $p < 0,05$ foram consideradosestatisticamente significativos. Todas as análises foram realizadas com o software SPSS (IBM Corp. SPSS Statistics for Windows, versão 24.0. Armonk, NY).

Quadro 1. Estadiamento clínico da Leishmaniose Visceral Canina baseado na sorologia, sinaisclínicos e achados laboratoriais proposto pelo Laboratório de Doença Parasitárias do Departamento de Medicina Veterinária da UFRPE.

Estádios clínicos	Técnicas de diagnóstico	Sinais clínicos	Alterações Laboratoriais	Prognóstico
Estágio 1 SEM DOENÇA	Sorologia negativa ou positiva, níveis baixos (1:40) ou médios (1:80). Parasitológico positivo.	Nenhum.	Nenhum.	Bom
Estágio 2 DOENÇA BRANDA	Sorologia negativa ou positiva, níveis baixos (1:40) ou médios (1:80). Parasitológico positivo.	Sinais clínicos leves: linfadenomegalia, onicogrifose e dermatites, ou sem sinais.	Alterações leves: Hipergamaglobulina. hipoalbuminemia, 7,2<PT*<12g/dL; perfil renal normal, creatinina <1,5mg/ dL. Hemograma levemente alterado.	Bom
Estágio 3 D O E N Ç A MODERADA	Sorologia positiva com títulos médios (1:80) a elevados (>1:160). Parasitológico positivo	Sinais clínicos leves mais lesões por imunocomplexos: linfadenomegalia, dermatites anorexia, perda de peso, epistaxe, uveíte, artropatia, vasculite ou sem sinais clínicos.	Alterações leves: A n e m i a ,trombocitopenia, leucopnia ou leucocitose. Hipoalbuminemia, hipergamaglobuline mia, 7,2<PT<12g/dL, Perfil renal normal,creatinina <1,5mg/ dL e RPC <1.	Bom a Reservado
Estágio 4 DOENÇA GRAVE	Sorologia positiva com títulos médios (1:80) a elevados (>1:160). Parasitológico positivo	Sinais clínicos levesmais lesões por imunocomplexos:linfadenomegalia, d e r m a t i t e s ,o n i c o g r i f o s e , anorexia, perda de peso, epistaxe, uveíte, artropatia,vasculite ou sem sinais clínicos.	Alterações moderadas: A n e m i a , trombocitopenia, leucopenia ou lecocitose. Hipoalbuminemia, hipergamaglobuline mia, PT>12g/dL; 1,5<creatinina<2,0 mg/dL; 1< RPC < 5.	Reservado a Ruim
Estágio 5 DOENÇA MUITO GRAVE	Sorologia positiva com títulos médios (1:80) a elevados (>1:160). P a r a s i t o l ó g i c opositivo	Sinais clínicos levesmais lesões por imunocomplexos:linfadenomegalia, d e r m a t i t e s ,o n i c o g r i f o s e , anorexia, perda de peso, epistaxe, uveíte, artropatia,vasculite ou sem sinais clínicos.	Alterações graves: A n e m i a , trombocitopenia,leucopenia ou leucocitose .Hipoalbuminemia, hipergamaglobuline mia, PT>12g/dL, creatinina >2,0mg/dL; RPC >5.	Ruim

3. RESULTADOS

Dos 80 animais avaliados, a maioria eram adultos com idades entre três a oito anos (53,75%; 43/80), machos (52,5%; 42/80) e sem raça definida (66,25%; 53/80). Todos os animais apresentavam pelo menos um sinal clínico sugestivo da infecção por *L. infantum*, não sendo observado animais sem sinais. Todas os sinais clínicos estão descritos na Figura 1 e na Tabela 1.

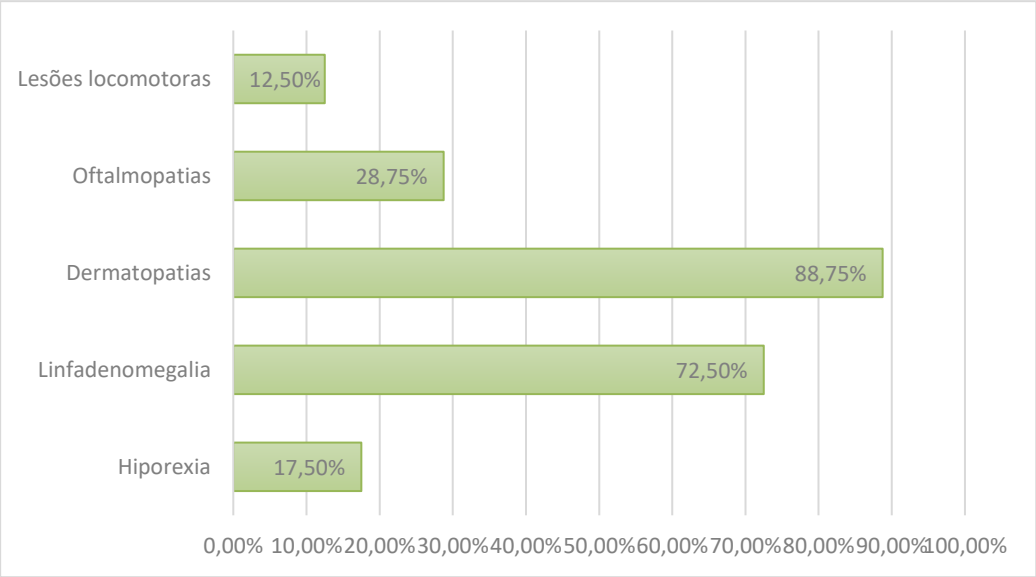

Figura 1. Frequência dos sinais clínicos em cães naturalmente infectados com *L. Infantum*, atendidos no Hospital Veterinário da UFRPE no período de 2015 a 2021.

Alterações no hemograma e nas análises bioquímicas foram verificadas em 61% (49/80) e 53% (43/80) dos pacientes, respectivamente. Nas análises de bioquímica sérica 46,45% (37/80) foram consideradas alterações leves, 6,25% (5/80) moderada e 1,25% (1/80) grave, segundo o estadiamento descrito no Quadro 1. Todas as alterações clínico-patológicas estão detalhadas na Figura 2 e na Tabela 1.

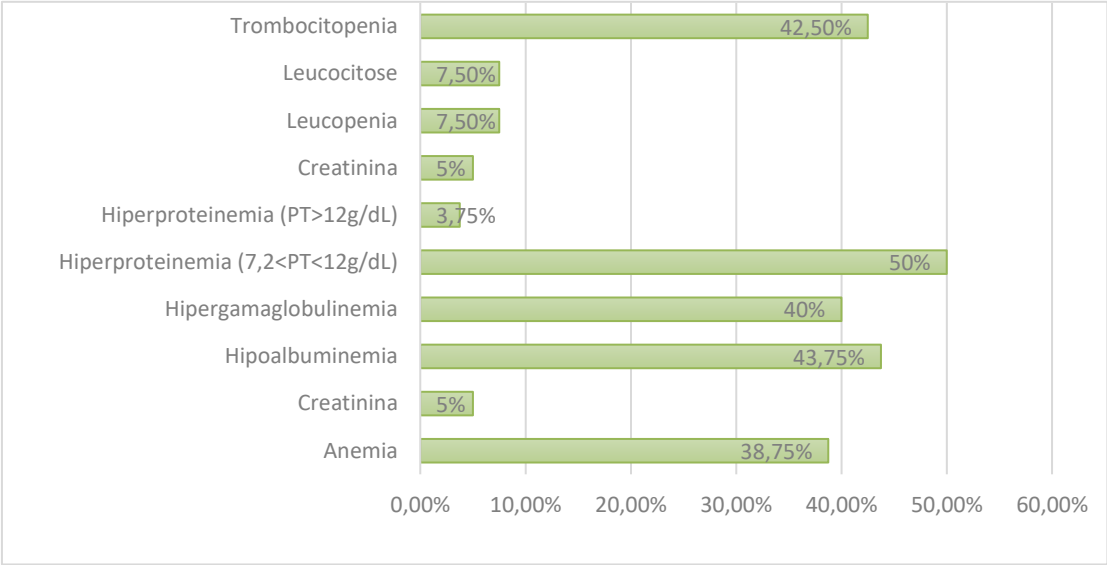

Figura 2. Frequência de alterações em cães naturalmente infectados com *L. infantum*, atendidos no Hospital Veterinário da UFRPE, no período de 2015 a 2021.

Em relação à RIFI observou-se que a mediana de títulos foi de 1:160, demonstrando assim que a maioria dos animais apresentavam títulos altos de anticorpos. Apenas três dos 80 animais apresentaram titulação negativa na RIFI.

Quando correlacionados os sinais clínicos, as alterações laboratoriais e os resultados da RIFIpara realizar o estadiamento da doença, percebe-se que 73,3% (59/80) dos cães se enquadravam no Estágio 3 (doença moderada), dos demais animais 19,0% (15/80) se classificavam no Estágio 2 (doença branda), 6,0% (5/80) no Estágio 4 (doença grave) e apenas um animal, 1,3% no Estágio5 (doença muito grave). Nenhum animal se enquadrou no estágio no Estágio 1, ou seja, sem doença, pois não tivemos cães assintomáticos em nosso estudo (Figura 3).

Figura 3. Estadiamento Clínico de cães naturalmente infectados com *L. infantum.* Fatores como idade, sexo e raça estão descritas na Tabela 2, sem apresentar, entretanto, influência significativa sobre o estadiamento clínico (p>0,05).

Tabela 2. Estadiamento clínico de acordo com a idade, sexo e raça.

Variável	Estágio			Valor de p
	Brando (n = 15)	**Moderado (n = 59)**	**Severo (n = 6)**	
Idade				
<3	5 (33,3%) [a]	19 (32,2%) [a]	0 (0,0%) [a]	**0,441**
3-8	7 (46,7%) [a]	32 (54,2%) [a]	4 (66,7%) [a]	
>8	3 (20,0%) [a]	8 (13,6%) [a]	2 (33,3%) [a]	
Sexo feminino				
Feminino	6 (40,0%)[a]	31 (52,5%)[a]	1 (16,7%)[a]	**0,199**
Masculino	9 (60,0%)[a]	28 (47,5%)[a]	5 (83,3%)[a]	
Raça				
Com raça definida	4 (26,7%) [a]	21 (35,6%) [a]	2 (33,3%) [a]	**0,808**
Sem raça definida	11 (73,3%) [a]	38 (64,4%) [a]	4 (66,7%) [a]	

Letras iguais indicam semelhança estatística. Análise pelo teste Qui-Quadrado.

Observou-se diferenças significativas entre os estágios da doença e o nível de anticorpos, p<0,05, e quando relacionado com as les ões por imunocomplexos (Figura 3). Também, observou-se diferença estatística em relação às alterações bioquímicas (hiperproteinemia e azotemia) e os estágios, p<0.05. No entanto, percebeu-se que cães com títulos mais altos apresentavam mais alterações no hemograma (p<0,05), contudo essas alterações não foram significativas para o estadiamento da doença (p>0,05), Tabela 3.

Tabela 3. Parâmetros que interferem nos estágios clínicos da Leishmaniose Visceral Canina, nos animais atendidos no Hospital Veterinário da UFRPE, entre 2015 e 2021.

		Estágio			
n=80		**Branda (n=15)**	**Moderada (n=59)**	**Graves (n=6)**	**valor de p**
Lesões por Imunocomplexo					
	Sem Lesão	15 (100%)	33 (56%)	04 (66%)	**0,009**
	Com Lesão	0 (0,0%)	26 (44%)	02 (33%)	
Hemograma					
	Sem Alteração	10 (66,4%)	30 (51%)	1 (17%)	**0,116**
	Com Alteração	05 (33,3%)	29 (49%)	5 (83%)	
Bioquímica Sérica					
	Sem Alteração	9 (60%)	28 (47%)	0 (0,0%)	**<0,001**
	Alteração Leve	6 (40%)	31 (53%)	0 (0,0%)	
	Alteração Moderada	0 (0,0%)	0 (0,0%)	5 (83%)	
	Alteração Grave	0 (0,0%)	0 (0,0%)	1 (17%)	
Titulação RIFI					
	Negativa	1 (7%)	1 (1,6%)	1 (17%)	**<0,001**
	Baixa	8 (53%)	1 (1,6%)	0 (0,0%)	
	Média	6 (40%)	6 (10%)	2 (33%)	
	Alta	0 (0,0%)	51 (86%)	3 (50%)	

Dados mostrados como n (%) obtidos pelo teste Qui-quadrado.

Valor de p <0,05 são considerados estatisticamente significantes.

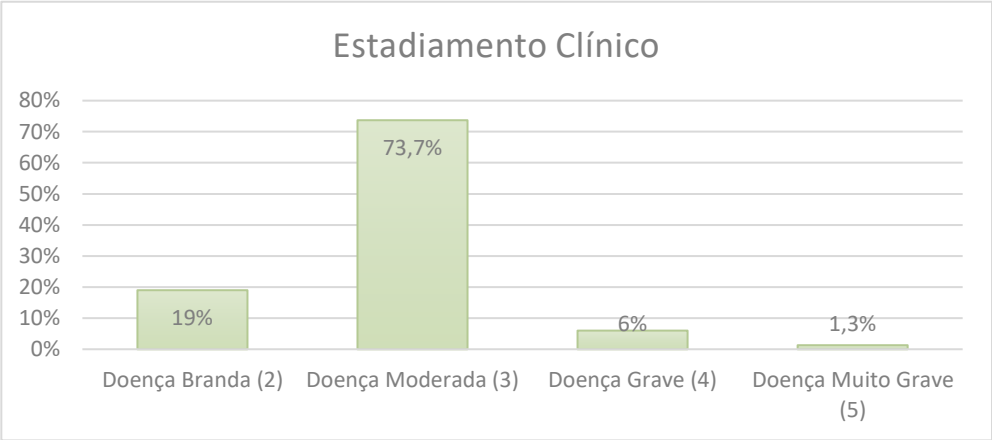

Figura 3. Nível de anticorpos nos diferentes estágios da Leishmaniose Visceral Canina, ($p<0,001$).

Tabela 1. Níveis de anticorpos, sinais clínicos e alterações clínico-patológicas nos diferentesescores da Leishmaniose Visceral Canina, em cães atendido no Hospital Veterinário da UFRPE, entre 2015 e 2021.

Estádio Clínico	Sorologia	Sinais clínicos	**Resultado Laboratoriais**
Estágio 1 (Sem Doença) n=0	n=0	n=0	n=0
Estágio 2 (Doença Branda)n=15	Negativo- n=1 1:40 – n=8 1:80 – n=6	Linfadenomegalia(10/15, 67%) Dermatopatias (5/15,33%) - Alopecia (8/15,53%) - Dermatite descamativa (6/15,40%) - Onicogrifose (5/15,30%) - Dermatite ulcerativa(4/15, 26%) - Dermatite Nodular(2/15, 13%) - Hiperqueratose(2/15, 13%) - Piodermite (1/15,6%) Hiporexia (2/15,13%)	Alterações Hematomimétrica(5/15, 30%) - Trombocitopenia(5/15, 30%) - Anemia (4/15, 27%) - Leucocitose (1/15,7%) -Alterações Bioquímicas (6/15,40%) Hiperproteinemia(6/15, 40%) Hipergamaglobulinemia (6/15, 40%) Hipoalbuminemia(6/15, 40%)

Estágio 3 **(Doença Moderada)** **n= 59**	1:20 – n=1 1:40 – n=1 1:80 – n=6 1:160 – n=16 1:320 – n=19 1:640 – n= 7 1:1280 – n=5 1:2560 – n=4	Dermatopatias (53/59, 90%) - Onicogrifose (40/59, 68%) - Alopecia (53/59, 90%) - Dermatite Descamativa (47%) - Dermatite Ulcerativa (26/59, 44%) - Hiperqueratose (6/59%, 10%) - Piodermite (6/59, 10%) - Dermatite Nodular (4/59, 7%) Linfadenomegalia (42/59, 71%) Lesões Oculares (21/59, 35%) - Conjuntivite (18/59, 30%) - Uveite (1/59, 1,7%) - Episcletite (1/59, 1,7%) - Endalfitalmia (1/59, 1,7%) Hiporexia (11/59, 18%) Lesões locomotoras (10/59, 17%)	Alterações Hematomimétrica(29/59, 49%) - Trombocitopenia(25/59, 42%) - Anemia (23/59,39%) - Leucocitose (5/59,8%) - Leucopenia (3/59,5%) Alterações Bioquímicas (31/59, 52%) - Hiperproteinemia(30/59, 51%) - Hipoalbuminemia(24/59, 41%) - Hipergamaglobulinemia (22/59, 37%)

Estágio 4 **(Doença Grave)** **n=5**	1:20 – n=1 1:80 – n=1 1:160 – n=1 1:320 – n=1 1:640 – n=1	Linfadenomegalia (5/5, 100%) Dermatopatias (4/5, 80%) - Onicogrifose (3/5, 60%) - Alopecia (3/5, 60%) - Dermatite descamativa (1/5, 20%) - Dermatite ulcerativa (1/5, 20%) - Dermatite nodular (1/5, 20%) - Hiperqueratose (1/5, 20%) Lesões oculares (2/5, 40%) - Conjuntivite (1/5, 20%) - Episclerite (1/5, 20%)	Alterações Hematomimétrica(4/5, 80%) - Anemia (3/5, 60%) - Trombocitopenia(3/5, 60%) - Leucopenia (2/5,40%) Alterações Bioquímicas (5/5,100%) - Hipoalbuminemia(4/5, 80%) - Hiperproteinemia(3/5, 60%) - Hipergamaglobulinemia (3/5, 60%) - Proteína Total >12g/dL (2/5, 40%) - Creatinina 1,5 a 2,0 mg/dL (3/5, 60%)

Estágio 5 (Doença Muito Grave) n=1	1:80 – n=1	Dermatopatias (1/1, 100%) - Dermatite Descamativa (1/1, 100%) Onicogrifose (1/1, 100%) Linfadenomegalia (1/1, 100%)	Alterações Hematomimétrica (1/1, 100%) - Anemia (1/1, 100%) - Trombocitopenia (1/1, 100%) - Leucopenia (1/1, 100%) Alterações Bioquímicas (1/1, 100%) - Hiperproteinemia (1/1, 100%) - Hipergamaglobulinemia (1/1, 100%) - Hipoalbuminemia (1/1, 100%) - Proteína Total >12g/dL (1/1, 100%) - Creatinina >2,5mg/dL (1/1, 100%)
			Alterações Bioquímicas (1/1, 100%) - Hiperproteinemia (1/1, 100%) - Hipergamaglobulinemia (1/1, 100%) - Hipoalbuminemia (1/1, 100%) - Proteína Total >12g/dL (1/1, 100%) - Creatinina >2,5mg/ dL (1/1, 100%)

4. DISCUSSÃO

Constatou-se que o estadiamento clínico da LVC pode ser definido por sinais clínicos, alterações laboratoriais e a titulação de anticorpos, pois permitem classificar os animais em diferentes estágios da infecção por *L. infantum*, contudo observou-se que as alterações bioquímicas, proteína total e creatinina, foram os parâmetros que mais interferiram nesta classificação.

Em todos os estágios foram diagnosticados cães com dermatopatias e linfadenomegalia, e apesar dos níveis de anticorpos terem apresentado diferenças estatísticas entre os estágios, cães com doença moderada (estágio 3), foram os que apresentaram maiores níveis de anticorpos com 19 animais apresentando títulos 1:320 na RIFI.

Vale ressaltar a ocorrência de títulos negativos (1:20) e médios (1:80) em animais enquadradosnos estágios grave (4) e muito grave (5), em contradição à literatura que sugere que escoreclínico mais grave, com manifestações clínicas e alterações bioquímicas mais intensas, são verificados em cães com maiores títulos de anticorpos na RIFI (PROVERBIO et al., 2014).

Apesar de registrar diversos sinais clínicos, como dermatopatias, lesões oculares ou locomotoras, verificou-se que os parâmetros bioquímicos foram fundamentais para a avaliação do estágio clínico e da extensão da lesão, podendo auxiliar na definição do prognóstico, como sugerido por alguns autores (SOLANO-GALLEGO et al., 2011; ABBEHUSEN et al., 2017; BRASILEISH, 2019).

Registramos hiperproteinemia em 53% dos casos, hipergamaglobulinemia em 40% e hipoalbuminemia em 43%, estes dados são alarmantes tendo em vista que hiperproteinemia e hipoalbuminemia podem desencadear no animal a Síndrome da Hiperviscosidade Sanguínea, quese caracteriza por aumento da viscosidade sérica, gerando hipoperfusão e hipóxia tecidual levando a quadros convulsivos (MEDEIROS et al. 2016), normalmente ocorre com níveis de Proteína Total acima de 12g/dL, o que justificou a utilização deste valor para a definição de estágios clínicos mais graves.

Foram verificados três animais com proteína total acima de 12g/dL, os quais foram enquadrados nos estágios 4 e 5 da doença, diferindo-os pelo valor da creatinina.

A creatinina é outro parâmetro importante na definição do estágio clínico, a azotemia está relacionada à insuficiência renal e, às vezes, é a única alteração observada em cães com LV (CIARAMELLA et al., 1997), porém, alguns autores sugerem que a azotemia é um achado rarono diagnóstico da LVC, corroborando com nossa pesquisa, que observou azotemia em apenas 5% dos casos.

Parâmetros que refletem o dano renal devem ter peso relativamente alto na definição dos estágios clínicos, pois o prognóstico de cães com LV depende muito da gravidade destas lesões (MELÉNDEZ-LAZO et al., 2018). Assim, cães com creatinina acima do valor padrão (>1,5mg/dL) foram inclusos nos estágios grave e muito grave da doença, este último quando a creatinina ultrapassava o valor de 2 mg/dL. Este parâmetro foi decisivo para enquadrar o paciente noestágio 5 (doença muito grave) deste estudo, tendo em vista que o cão não apresentava nenhum sinal clínico grave, apenas linfadenomegalia e dermatite, com títulos médios na RIFI (1:80), dados diferentes dos encontrados na literatura (PROVERBIO et al., 2014; SOLANO-GALLEGO et al., 2016).

O Brasileish enquadra em doença moderada apenas animais que apresentem proteína total sérica acima de 12g/dL, acompanhado por hipergamaglobulinemia, alterações oriundas da formação de imunocomplexos (LARANJEIRA, 2008). Entretanto, verificamos neste estudo animais que apresentavam lesões sugestivas de deposição de imunocomplexo, como uveíte e lesõeslocomotoras, com hiperproteinemia abaixo de 12g/dL, proteína total variando entre 7 e 12g/dL. Desta forma, sugerimos este padrão para o estágio 3 (doença moderada). Enquadramos o animais com proteína total acima de 12g/dL nos estágios grave e muito grave da doença. O estadiamento definido por Solano-Gallego et al. (2018) não determina valores de proteína total sérica para as diferentes fases da doença, considerando apenas a existência de hiperproteinemia, hipergamaglobuinemia e hipoalbuminemia, destacando como decisor dos estádios o perfil renal, pela creatinina e proteinúria, em especial.

Apesar das divergências em relação aos níveis de anticorpos identificados em cada estágio quando comparado com nosso trabalho, Solano-Gallego et al. (2016) e Meléndez-Lazo et al.(2018) também classificaram a maior parte dos casos como doença moderada, 60% e 67%, respectivamente, valores bem próximos ao nosso,

considerando a definição da Leish Vet (2011). Solano-Gallego et al. (2016) obtiveram mesma média de casos brandos e graves (16% cada), enquanto para Meléndez-Lazo et al. (2018) a segunda fase com maior frequência de pacientes foi a doença severa (19%), já o nosso estudo identificou a prevalência da doença branda (19%). Em relação a casos muito graves, ambos os autores obtiveram frequência aproximada de 6%, valores acima dos registrados nesta pesquisa, 1,3%, porém também foi o menos verificado.

Percebe-se que, apesar de ser uma doença endêmica e com risco de morte para o animal, os casos graves e muito graves são bem menores que o número de animais que apresentam o estágio leve e moderado da doença, cujos prognósticos variam de reservado a bom, aumentando a chance de sucesso no tratamento, e que o estadiamento pode auxiliar no direcionamento destes prognósticos e tratamento.

5. CONCLUSÃO

Conclui-se que é possível realizar o estadiamento clínico de cães naturalmente infectados por *L. infantum* a partir de um conjunto de dados, incluindo sinais clínicos, análises clínico-patológicas e testes sorológicos, enquadrando-os em escores com diferentes níveis de gravidade. Dentre todos os parâmetros, a proteína total sérica e a creatinina foram os que mais interferiram no estadiamento.

6. REFERÊNCIAS

ABBEHUSEN, M.M.C.; ALMEIDA, V.A.; SOLCA, M.S. et al. Clinical and immunopathological findings during long term follow-up in *Leishmania infantum* experimentally infected dogs. **Scientific Reports**, v. 7, 2017.

ABBIATI, T.C.; FREITAS, D.M.; ALVES, L.C. et al. Leishmaniose visceral canina: Relato decaso. **Revista Medicina Veterinária e zootecnia – Pub Vet**, v. 13, n.4, a.307, p.1-8, 2019.

BANETH, G.; KOUTINAS, A.F.; SOLANO-GALLEGO, L. et al. Canine leishmaniosis – new concepts and insights on an expanding zoonosis: part one. **Trends in Parasitology**, v.24, n.07, p. 324-330, 2008.

AGUIAR, P.H.P.; SANTOS, S.O.; PINHEIRO, A.A. et al. Quadro clínico de cães infectados naturalmente por *Leishmania chagasi* em área endêmica do estado da Bahia, Brasil. **RevistaBrasileira de Saúde Pública**, v. 8, n.4, p.238-294, 2007.

BRASIL. Conselho Federal de Medicina Veterinária – CFMV. Comissão Nacional de Saúde Pública Veterinária do CFMV. **Guia de Bolso Leishmaniose Visceral.** Comissão Nacional de Saúde Pública Veterinária – 1. Ed. – Brasília – DF: CFMV, 2020. 194p.

BRASILEISH**. Diretrizes para o diagnóstico, estadiamento, tratamento e prevenção da Leishmaniose Canina** – 2018. Acessado: https://www.brasileish.com.br/revistadiretriz.html

BRAZ, P.H.; SARTORETTO, M.C.; SOUZA, A.S., MELO, F.M.G. Perfil hematológico de cães naturalmente infectados por *Leishmania* spp. **Acta Veterinaria Brasilica,** v. 9, n.1, p.87-90, 2015.

BRITO, F.L.C.; LAUS, J.L.; TAFURI, W.L. et al. Histopathological findings and detection of parasites in the eyes of dog infected naturally with *Leishmania chagasi*. **Ciência Rura**l, v.40, n.5, p.1141-1147, 2010.

CAMINHA, A.E.Q.; SOTO-BLANCO, B. Aspectos clínicos da Leishmaniose Visceral

Canina na cidade de Fortaleza, CE. **Archives of Veterinary Science,** v.13, n.3, p.218-222, 2008.

CIARAMELLA, P.; OLIVA, G.; LUNA, R.D. et al. A. A retrospective clinical study of canine leishmaniasis in 150 dogs naturally infected by *Leishmania infantum.* **The Veterinary Record**,v. 141, p.539-543, 1997.

CUNHA, G.M.C. Alterações Laboratoriais nos casos de Leishmaniose Visceral Canina atendidos no HVET- UNB. [Trabalho de Conclusão de Curso] Brasília: **Faculdade de Agronomia e Medicina Veterinária**, Universidade de Brasília, 63p., 2019.

DIAS, E.L.; BATISTA, Z.S.; GUERRA, R.M.S.N.C. et al. Canine Visceral Leishmaniasis (CVL): seroprevalence, clinical, hematological and biochemical finding of dogs naturally infected in an endemic area of São José de Ribamar Municipality, Maranhão State, Brazil. **Ciência Animal Brasileira**, v. 9, n.3, p.740-745, 2008.

FERNANDES. Aspectos clínicos e moleculares no diagnóstico da leishmaniose visceral canina. [Dissertação]. Pirassununga: Faculdade de Medicina Veterinária e Zootecnia. Departamento de Medicina Veterinária Preventiva e Saúde Animal, **Universidade de São Paulo**, 2016.

FREITAS, J.C.C.; NUNES-PINHEIRO, D.C.S.; LOPES NETO, B.E. et al. Clinical and laboratory alterations in dog naturally infected by *Leishmania chagasi*. **Revista da SociedadeBrasileira de Medicina Tropica**l, v. 45, n.1, p.24-29, 2012.

GIUNCHETTI, R.C.; MAYRINK, W.; CARNEIRO, C.M. et al. Histopatological and immunohistochemical investigations of the hepatic compartment associated with parasitism and serum biochemical changes in canine visceral leishmaniasis. **Research in Veterinary Science**, v. 84, p.269-277, 2008.

KRAUSPENHAR, C.; BECK, C.; SPEROTTO, V. et al. Leishmaniose visceral em um

canino de Cruz Alta, Rio Grande do Sul, Brasil. **Ciência Rural**, v. 37, n.3, p.907-910, 2007.

LARANJEIRA. Avaliação da imunidade humoral e celular em cães naturalmente infectados com *Leishmania* (*L.*) *chagasi* e sua correlação com a transmissibilidade para o vetor. [Tese]. São Paulo: Faculdade de Medicina Veterinária e Zootecnia. Departamento de Patologia, **Universidade de São Paulo**. 79p. 2008.

LEISH VET. Leishmaniose Canina e Felina – Informação concisa para o médico veterinário. 4ªed., 2018. Acessado: www.leishvet.org.

MEDEIROS, V.B.; SILVA, A.M.; FERNANDES, K.S.B.R; RODRIGUES, R.T.G.A. Sintomatologia Neurológica induzida pela Leishmaniose Visceral Canina. **Revista de Educação Continuada em Medicina Veterinária e Zootecnia do CRMV-SP,** v. 14, n. 2, p. 51, 2016.

MELÉNDEZ-LAZO, A.; ORDEIX, I.; PLANELLAS, M. et al. Clinicopathological finding in sick dogs naturally infected with *Leishmania infantum*: Comparison of five different clinical classification systems. **Research in Veterinary Science**, v.117, p.18-27, 2018.

NICOLATO, R.C.; ABREU, R.T.; ROATT, B.M. et al. Clinical forms of Canine Visceral Leishmaniasis in naturally *Leishmania infantum*-infected dogs and related myelogram and hemogram changes. **Plos One**, v. 8, 2013.

OLIVEIRA, T. M. F. S.; FURUTA, P.I.; CARVALO, D.; MACHADO, R.Z. A study of cross-reactivity in serum samples from dogs positive for *Leishmania* sp., *Babesia canis* and *Ehrlichia canis* in enzyme-linked immunosorbent assay and indirect fluorescent antibody test. **Revista Brasileira Parasitologia Veterinária**, v. 17, n. 1, p. 7-11, 2008.

PENNISI. Leihmaniosis In: NOLI; COLOMBO. **Feline Dermatology.** Springer: Switzerland, 1ed. p.387-403. 2020

PROVERBIO, D.; SPADA, E.; GIORGI, G.B. et al. Relationship between *Leishmania* IFAT titer and Clinicopathological Manifestations (Clinical Score) in Dogs. **BioMed Research International**, 5p., 2014.

ROCHA, M.A.N.; MATOS-ROCHA, T.J.; RIBEIRO, C.M.B.; ABREU, S.R.O. Epidemiological aspects of human and canine visceral leishmaniasis in State of Alagoas, Northeast, Brazil. **Brazilian Journal of Biology**, v. 78, n.4, pp. 609-614, 2018.

SANTANA, C.C.; FREITAS, L.A.R; OLIVEIRA, G.G.S. et al. Disorganization of spleen compartments and dermatitis in canine visceral leishmaniasis. **Surgical and ExperimentalPathology,** v.2, n.14, p.1-8, 2019.

SCHIMMING, B.C.; SILVA, J.R.C.P. Leishmaniose Visceral Canina – Revisão de Literatura. **Revista Científica Eletronica de Medicina Veterinária,** Ano X, n.19, 2012.

SILVA, F. S. Patologia e patogênese da Leishmaniose Visceral Canina. **Revista Trópica** –Ciências Agrarias e Biologicas, v. 1, n.1, p. 20-31, 2007.

SILVA, A.D.F.; LIMA, M.C.J.S.; SOTO-BLANCO, B. Perfil hematológicoe eletroforético deproteínas séricas em cães soropositivos para Leishmaniose Visceral no estado do Rio Grande do Norte. **Acta Veterinaria Brasilica**, v. 5, n.3, p.300-305, 2011.

SILVA, R.B.S.; MENDES, R.S.; SANTANA, V.L. Aspectos epidemiológicos da Leishmaniose Visceral canina na zona rural do semiárido paraibano e análise de técnica de diagnóstico. **Pesquisa Veterinaria Brasileira**, v. 37, n.11, p.1292-1298, 2017.

SILVA, K.R.; MENDONÇA, V.R.R.; SILVA, K.M. et al. Scoring clinical signs can help diagnose canine visceral leishmaniasis in a highly endemic area in Brazil. **Memorial**

Instituto Oswaldo Cruz, v.112, n.1, p.53-62, 2017b.

SILVA, J.A.O.; SILVA, F.J.; MACEDO, L.O. Sandflies in na endemic área for Visceral Leishmaniasis in Northeastern Brazil**. Journal of Veterinary Parasitology**, Jaboticabal, v. 28, n.4, p.569-573, 2019.

SOLANO-GALLEGO, L; KOUTINAS, A.; MIRÓ, G. et al. Directions for the diagnosis, clinical staging, treatment and prevention of canine leishmaniosis. **Vetetinary Parasitology, v.** 165 n.1-2, p. 1-18. 2009.

SOLANO-GALLEGO, L.; MIRÓ, G.; KOUTINAS, A. et al. LeishVet guidelines for the practical management of canine leishmaniosis. **Parasites & Vectors,** v. 4, n.86, 2011.

TAFURI, W.L.; TAFURI, W.L.; BARBOSA, A.J.A. et al. Histopathology and immunocytochemical study of type 3 and 4 complement receptors in the liver and spleen of dogs naturally and experimentally infected with *Leishmania* (*Leishmania*) *chagasi.* **Revista do Instituto de Medicina Tropical de São Paulo**, v. 38, n.2, p.81-89, 1996.

TANURE, A.; PEIXOTO, J.C.; AFONSO, M.M.S. et al. Identification of sandflies (Diptera: Psychodidae: Phlebotominae) blood melas in an endemic Leishmaniasis area in Brazil. **Revistado Instituto de Medicina Tropical** São Paulo, v. 57, n.4, p.321-324, 2015.

THAKUR; KAUR. Leishmaniasis diagnosis: an update on the use parasitological, immunological and molecular methods**. Journal of Parasitic Diseases**, v. 44, n.2, p.253-272,2020.

XAVIER, S.C.; CHIARELLI, I.M.; LIMA, W.G. et al. Canine visceral leishmaniasis: a remarkable histopathological picture of one asymptomatic animal reported from Belo Horizonte, Minas Gerais, Brazil. **Arquivo Brasileiro de Medicina Veterinaria e**

Zootecnia, v. 58, n.6, p.994-1000, 2006.

CAPÍTULO 2

CONFRONTS OF THE SEROLOGICAL TESTS PROFILE IN DIFFERENT CLINICALSTAGES OF CANINE VISCERAL LEISHMANIASIS

ABSTRACT

CanL remains a serious canine medicine problem iwhich impacts not only the society bot also veterinary medicine. A high level of antibodies confirms the diagnosis of CanL in a dog with clinical signs and/or clinicopathological abnormalities compatible with leishmaniosis. The objective of this study was to investigate the confronts of the serological tests profile in the evaluating of different clinical stages of canine visceral leishmaniasis. Sera samples of 52 dogs naturally infected by *L. infantum* were used in this study. The confirmation of the infection was achieved by means of microscopic analysis of bone marrow. The samples were individually analyzed by IFAT and ELISA and correlated with a staging of the disease. All animals presentedat least one clinical sign related to *L. infantum* infection. A total of 98% (51/52) of samples tested were reagent at IFAT, and 92.4% (48/52) of samples tested were reagent at ELISA test. Correlating the antibodies levels with the clinical stages of dogs naturally infected with *L. infantum*, it was observed that there was a statistical difference between the stages of the disease tested by IFAT. This study demonstrated that IFAT test and ELISA test might be used to only as a diagnostic tool and does not interfere with clinical stages of CanL.

Keywords: Dog, Enzyme-Linked Immunosorbent Assay (ELISA), Indirect Fluorescent Antibody Technique (IFAT), *Leishmania infantum*

1. INTRODUCTION

Visceral Leishmaniasis is a neglected tropical disease that affects approximately an estimated 500,000 new cases of VL and more than 50,000 deaths from the disease each year. (DESJEUX, 2004). This infection is caused by parasites of the genus *Leishmania* (Kinetoplastidae: Trypanosomatidae) and transmitted through the bite of phlebotomine sand flies (GERVAZONI et al., 2020). Specifically, the species *Leishmania infantum* is responsible for cases of VL in several countries, including those of the New World and Europe (KUHLS et al., 2011).

A wide plethora of vertebrate hosts may be affected this *Leishmania* species, but over the last decades, domestic dogs have acquired a great epidemiological

importance, especially in urbanareas (FERREIRA et al., 2019).

Canine Visceral Leishmaniasis (CanL) cases usually precede the onset of human cases (ZUBERet al., 2014) with the high rates of prevalence, and usually dogs manifest a broad clinical spectrum ranging from asymptomatic and symptomatic which may vary according to the immunological status of each animal (TOEPP; PETERSEN, 2020). For this the clinical diagnosis is challenge for vet practitioners (SOLANO-GALLEGO, 2017)

Diagnosis of CanL can be made by clinical, epidemiological, parasitological, serological or molecular methods (COSTA, et al., 2015; FARIA and ANDRADE, 2012; LOPES, et al. 2017). Nonetheless, it is important also to note that these techniques may exhibit a limited sensitivity (ARRUDA et al., 2016). In this context, serological methods such as IFAT and ELISA have been widely employed for diagnosis of VL in dogs in Brazil, (COURA-VITAL et al., 2014).

Although the results of serological tests vary greatly and the lack of uniformity in the serological tests can lead to a misinterpretation of diagnosis of CanL, particularly in animals with low tittersof antibodies (SOLANO GALLEGO et al. 2009).

The objective of this study was to investigate the confronts of the serological tests profile in the evaluating of different clinical stages of canine visceral leishmaniasis.

2. MATHERIAL AND METHODS

2.1Animals and ethical aspects

Sera samples (n = 52) of dogs naturally infected by *L. infantum* were used in this study. The confirmation of the infection was achieved by means of microscopic analysis of bone marrow of animals attended at a Veterinary Teaching Hospital. Briefly, dogs were physically andall signs reported on specific clinical charts. A staging of the disease was on the clinical signs of the disease, laboratory test abnormalities and serology titres, which classified the disease mild (stage I), moderate (stage II), severe (stage III) and very severe (stage IV) (SOLANO-GALLEGO et al., 2011).

The Ethical Committee of Animal Experimentation of the Federal Rural University

of Pernambuco (#870922520 and #9759161120) approved all procedures herein performed.

2.2 Serological examination

2.2.1 Immunofluorescence antibody test (IFAT)

Sera samples were individually analyzed following the protocol previously described by Camargo (1973). The antigen was prepared from promastigotes of *Leishmania major*-like, andthe antibodies were detected using anti-dog IgG conjugated to fluorescein isothiocyanate (Sigma- Aldrich, USA). Initially, the reaction was carried out with crude sera, followed by different dilutions (1:10 to 1:5120). Samples were considered positive if fluorescence was present at 1:40 dilution of higher. Positive (sera of a positive dogs) and negative (sera of a dog from non-endemic area) controls were used in each reaction.

2.2.2 Enzyme-Linked Immunosorbent Assay (ELISA)

The ELISA test was performed using the EIE Canine Visceral Leishmaniasis kit (Bio- Manguinhos – FIOCRUZ) following all recommendations of the manufacturers. Antigens were previously adsorbed on microplates, and a specific conjugate (anti-immunoglobulin) labeled with peroxidase were used. Each reaction was analyzed in a spectrophotometer with a wavelength of 450nm. Positive (sera of a positive dogs) and negative (sera of a dog from non-endemic area) controls were used in each reaction.

2.3 Data analysis

Initially, all variables were presented using relative and absolute frequencies and compared using the chi-square test. The variable IFAT presented by medians and quartiles andwas compared by the Kruskal-Wallis test.

3. RESULTS

All animals presented at least one clinical sign related to *L. infantum* infection. In particular, the most common sign was dermatopathy (92%; 47/52), followed by enlarged of lymph nodes (65%; 34/52), ophthalmopathy (32%; 16/52), appetite loss (11.50%; 6/52) and articular lesions (7%3/52). It is important to note that 33% (17/52) of animals presented lesions caused by immune complexes (IC) as vasculitis, uveitis, arthritis and dermatitis.

A total of 98% (51/52) of samples tested were reagent at IFAT, with an overall median titers of 1:160, and most of samples with titter higher than ≥1:160 (63%; 33/52). Only 2% (1/52) of sera samples scored negative. Titers of 1:40, 1:80 and ≥1:160 were categorized as low, moderate, and high, respectively.

On the other hand, a total of 92.4% (48/52) of samples tested were reagent at ELISA test, with a mean optical density of 0.549nm. In the study it was recorded the absorbance from zero to1,024nm.

Correlating the antibodies levels with the clinical stages of dogs naturally infected with *L. infantum*, it was observed that there was a statistical difference ($p<0.05$) between the stages of the disease tested by IFAT test, however, no significant difference ($p<0.05$) between the stages of the disease tested by ELISA ($p>0.05$) was observed (Table 1).

On the other hand, the levels of antibodies detected by IFAT and ELISA showed no statistical difference between the animals with IC lesions and those one that did not present these clinical signs ($p>0.05$), in both serological tests (Table 2).

Table 1- Correlation between antibody levels and the clinical stages of CanL, in dogs treated at the Veterinary Hospital of UFRPE, between 2015 and 2021.

Animals	**Serological test**	
n=52	**IFAT**	**ELISA**
Mild disease (n=10)	1:40 [a] [1:40-1:80]	0.373 [a] (0 - 0.841)
Moderate disease(n=37)	1:320 [b] [1:40-1:2560]	0.592 [a] (0-1.023)
Severe disease (n=5)	1:160 [c] [0-1:640]	0.579 [a] (0.251-1.024)

Data presented as median [quartiles] and optical desity average. Results obtained trought the Kruskal-Wallis test. Different vertical letters indicate a significant difference in the data, $p<0.05$.

Table 2 - Antibodies detected by IFAT and ELISA according the presence of the IC lesion, in dogs treated at the Veterinary Hospital of UFRPE, between 2015 and 2021.

	Presence of the IC lesion	
n=52	Present (n=17)	Absent (n=35)
IFAT	1:160 [a] [1:80-1:320]	1:160 [a] [1:80-1:320]
ELISA	0.515 [a] (0.211-1,024)	0.617 [a] (0.324-1,023)

Data presented as median [quartiles] and optical desity average. Results obtained trought the Kruskal-Wallis test. Equal letters indicate a significant similarity in the data, $p>0.05$.

4. DISCUSSION

This study assessed the confronts of the serological tests profile in the evaluating of different clinical stages of canine visceral leishmaniasis. The correlating the antibodies levels with the clinical stages of dogs naturally infected with *L. infantum*, showed a statistical difference between the stages of the disease tested by IFAT test,

however, no significant difference was observed in ELISA test.

The detection of specific serum antibodies is widely used in the diagnosis of CanL, however, when comparing the profile of serological tests with IC lesions and different clinical stages of CanL, it can be seen that serum antibody levels were higher in the moderate disease stage, when evaluated by IFAT and there was no significant difference between the stages, when analyzed by the ELISA test. The results of IFAT showed that 98% of animals were positive to CVL with atleast one clinical sign. It is believed that high antibody levels usually are associated with high parasite load (REIS et al., 2009) (SOLANO-GALEGO et al., 2009).

In this context it is worthwhile to note that the IFAT technique may identify a large number offalse positives animals (ELOY et al., 2008), but the failure of some dogs to produce demonstrable quantities of antibodies detected may have been the cause of negative IFAT results, as the occurrence of cross-reactions between *Leishmania* spp. and *Trypanossoma cruzi*(TRONCARELLI et al., 2009) Moreover, failure to seroconvert and IFAT false-positive and false-negative can all occur in CanL caused by sensitivity and specificity of the test (ROSYPALet al., 2005).

The failure of some dogs to produce level of antibodies detectable may have been the cause of negative ELISA results, as well as the occurrence of cross-reactions between some protozoa like *Leishmania* spp. and *Trypanossoma cruzi* (TRONCARELLI et al., 2009). Studies evaluating the different classes of immunoglobulin in dogs with CanL demonstrated levels of IgG and IgE antibodies are different in symptomatic and asymptomatic animals (LARANJEIRA et al., 2022). Additionally, there is an association between anti-*Leishmania* antibodies (IgG) and clinical manifestations (PROVERBIO et al., 2014). However, the clinical improvement has not beenassociated with a decrease in the antibodies (FERRER et al., 1995).

In this study the levels of antibodies detected by IFAT and ELISA showed no statistical difference between the animals with IC lesion and those that did not present these clinical signs.It is commonly known that dogs with the highest level of antibodies show the worst clinical signsof the disease (MIRÓ et al., 2007). In this sense sick dogs have a higher production of antibodies (FERNANDEZ-PEREZ et. al., 2003) and these immunoglobulins are detectable by a several serological tests, independent of IC

lesions.

Also, it is important to note that there may also be differences between symptomatic and asymptomatic animals in the level and type of antibody production.

5. CONCLUSION

This study demonstrated that IFAT test and ELISA test might be used to only as a diagnostic tool and does not interfere with clinical stages of CanL.

6. REFERENCES

ARRUDA, M.M.; FIGUEIREDO, F.B.; MARCELINO, A.P.; BARBOSA, J.R.; WERNECK, G.L.; NORONHA, E.F.; ROMERO, G.A. Sensitivity and specificity of parallel or serial serological testing for detection of canine *Leishmania* infection. **Memorias do Instituto Oswaldo Cruz**, 2016.

BRASIL. Ministério as Saúde. Secretaria de Vigilância em Saúde. Departamento de Vigilância Epidemiológica. **Manual de vigilância e Controle da Leishmaniose Visceral.** Departamento de Vigilância Epidemiológica, Brasília: Editora do Ministério da Saúde, 2014.

BRASIL. Conselho Federal de Medicina Veterinária – CFMV. Comissão Nacional de Saúde Pública Veterinária do CFMV. **Guia de Bolso Leishmaniose Visceral.** Comissão Nacional de Saúde Pública Veterinária – 1. Ed. – Brasília – DF: CFMV, 2020. 194p.

BRASILEISH. Diretrizes para o diagnóstico, estadiamento, tratamento e prevenção da Leishmaniose Canina – 2019. Acessado: https://www.brasileish.com.br/revistadiretriz.html

CAMARGO, M. Introdução às técnicas de imunofluorescência. São Paulo. Instituto

Medicina Tropical, 1973.

COURA-VITAL, W.; KER, H.G.; ROATT, B.M.; AGUIAR-SOARES, R.D.; LEAL, G.G.; MOREIRA, N.D.; OLIVEIRA, L.A.; DE MENEZES MACHADO, E.M.; MORAIS, M.H.; CORRÊA-OLIVEIRA, R.; CARNEIRO, M.; REIS, A.B. Evaluation of change in canine diagnosis protocol adopted by the visceral leishmaniasis control program in Brazil and a new proposal for diagnosis. **PLoS One**, v. 7-9, n.3, 2014.

COSTA, L.N.; BORBA, A.S.; CASTAGNA, C.L.; CARVALHO FILHO, E.B.; MARSON, F.A.; SÁ JUNIOR, F.F., ANGERAMI, R.N., LEVY, C.E.; LEISHMANIASIS STUDY GROUP. Evaluation of PCR in the diagnosis of canine leishmaniasis in two different epidemiological regions: Campinas (SP) and Teresina (PI), Brazil. **Epidemiol Infectology,** v.143, n.5, p.1088-95, 2015.

Desjeux, P. Leishmaniasis: current situation and new perspectives. **Comparative Immunology,Microbiology e Infectious Diseases**, v. 27, p.305–318, 2004.

FARIA, A.R.; ANDRADE, H.M. Diagnóstico da leishmaniose visceral canina: grandes avançostecnológicos e baixa aplicação prática. **Revista Pan-Amazônica** de Saúde 3, 47–57, 2012.

FERRER, L.; AISA, M. J.; ROURA, X; PORTUS, M. Serological diagnosis and treatment of canine leishmaniasis. **Veterinary Record,** vol. 136, no. 20, pp. 514–516, 1995.

FERREIRA, B.; COELHO, A.; COSER, E.; KANASHIRO, E.; ROCHA, M.; COTRIM, P. Miltefosine activity in vitro against isolates of *Leishmania (Leishmania) infantum* from dogs ofthe municipality of Embu-Guaçu. **Revista dos Trabalhos de Iniciação Científica da UNICAMP**, Campinas, SP, n. 27, p. 1–1, 2019.

FERNANDEZ-PEREZ, F.J.; GOMEZ-MUNOZ, M.T.; MENDEZ, S.; ALUNDA,

J.M. *Leishmania*-specific lymphoproliferative responses and IgG1/IgG2 immunodetection patterns by Western blot in asymptomatic, symptomatic and treated dogs. **Acta Tropical,** v, 86,n.1, p.83-91, 2003.

GERVAZONI, L.F.O.; BARCELLOS, G.B.; FERREIRA-PAES, T.; ALMEIDA-AMARAL, E.E. Use of Natural Products in Leishmaniasis Chemotherapy: An Overview**. Frontiers in Chemistry**, 2020.

KOUTINAS, A.; KOUTINAS, C. Pathologic mechanisms underlying the clinical findings in canine leishmaniasis due to *Leishmania infantum*/*chagasi*. **Veterinary and Pathology**. V. 51, 527–538, 2014.

KUHLS, Katrin; et al. Comparative Microsatellite Typing of New World Leishmania infantum Reveals Low Heterogeneity among Populations and Its Recent Old World Origin**. PLOS Neglected Tropical Disease**s., v. 5, n.6, e1155, 2011.

LARANJEIRA, D.F.; MATTA, V.L.R.; TOMOKANE, T.Y.; MARCONDES, M.; CORBET, C.E.P.; LAURENTI, M.D. Serological and infection statuses of dogs from a visceral leishmaniasis-endemic area. **Revista de Saúde Pública**, v.48, n.4, p.563-570, 2014. LEISH VET. Leishmaniose Canina e Felina – Informação concisa para o médico veterinário. 4ªed., 2018. Acessado: www.leishvet.org.

LOPES, E.G.; SEVÁ, A.P.; FERREIRA, F.; NUNES, C.M.; KEID, L.B.; HIRAMOTO, R.M.;FERREIRA, H.L.; OLIVEIRA, T.M.F.S.; BIGOTTO, M.F.D.; GALVIS-OVALLOS, F.; GALATI, E.A.B.; SOARES, R.M. Serological and molecular diagnostic tests for canine visceral leishmaniasis in brazilian endemic area: one out of five seronegative dogs are infected. **Epidemiol Infectology**, v.145, n.12, P.2436-2444, 2017.

MELÉNDEZ-LAZO, A.; ORDEIX, I.; PLANELLAS, M. et al. Clinicopathological finding in sick dogs naturally infected with *Leishmania infantum*: Comparison of five different clinical classification systems. **Research in Veterinary Science**, v.117, p.18-27, 2018.

MICHALSKY, E.M.; ROCHA, M.F.; DA ROCHA LIMA, A.C.; FRANÇA-SILVA, J.C.; PIRES, M.Q.; OLIVEIRA, F.S.; PACHECO, R.S.; DOS SANTOS, S.L.; BARATA, R.A.; ROMANHA, A.J.; FORTES-DIAS, C.L.; DIAS, E.S. Infectivity of seropositive dogs, showing diferente clinical forms of leishmaniasis, to *Lutzomyia longipalpis* phlebotomine sand flies. **Veterinary Parasitology**, v.147, n.1-2, p.67-76, 2007.

MIRÓ, G; MONTOYA, A.; MATEO, A.; ALONSO, A; GARCÍA, S.; GARCÍA, A.; CABALLERO, M.J.; MOLINA, J. A leishmaniosis surveillance system among stray dogs in the region of Madrid: ten years of serodiagnosis (1996-2006). **Parasitology Research**, v.101,pp. 253-257, 2007.

OLIVEIRA, T. M. F. S.; FURUTA, P.I.; CARVALO, D.; MACHADO, R.Z. A study of cross-reactivity in serum samples from dogs positive for *Leishmania* sp., *Babesia canis* and *Ehrlichiacanis* in enzyme-linked immunosorbent assay and indirect fluorescent antibody test. **Revista Brasileira Parasitologia Veterinária**, v. 17, n. 1, p. 7-11, 2008.

PALTRINIERI, S.; GRADONI, L.; ROURA, X.; ZATELLI, A.; ZINI. Laboratory tests for diagnosing and monitoring canine leishmaniasis. **Veterinary Clinical Pathology, v**. 45, n. 4., p.552-578, 2016.

PROVERBIO, D.; SPADA, E.; GIORGI, G.B. et al. Relationship between Leishmania IFAT titer and Clinicopathological Manifestations (Clinical Score) in Dogs. **BioMed Research International**, 5p., 2014.

REIS, A.B.; TEIXEIRA-CARVALHO, A.; VALE, A.M.; MARQUES, M.J.; GIUNCHETTI, R.C.; MAYRINK, W.; GUERRA, L.L.; ANDRADE, R.A.; CORREA-OLIVEIRA, R.; MARTINS-FILHO, O.A. Isotype patterns of immunoglobulins: hallmarks for clinical status and tissue parasite density in Brazilian dogs naturally infected by *Leishmania* (*Leishmania*) *chagasi*. **Veterinary Immunology and Immunopathology,** v.112, n.3-4, p.102-116, 2006.

REIS, A.B.; MARTINS-FILHO, O.A.; TEIXEIRA-CARVALHO, B. Systemic and compartmentalized immune response in canine visceral leishmaniasis. **Veterinary Immunology and Immunopathology**, vol. 128, no. 1–3, pp. 87–95, 2009.

ROSYPAL, A.C.; GOGAL, J.R.; ZAJAC, A.M.; TROY, G.C.; LINDSAY, D.S. Flow cytometric analysis of cellular immune responses in dogs experimentally infected with a North Americanisolate of Leishmania infantum. **Veterinary Parasitology,** v.131, n.1-2, p.45-51, 2005.

SILVA, F. S. Patologia e patogênese da Leishmaniose Visceral Canina. **Revista Trópica** – Ciências Agrarias e Biologicas, v. 1, n.1, p. 20-31, 2007.

SOLANO-GALLEGO, L; KOUTINAS, A.; MIRÓ, G. et al. Directions for the diagnosis, clinical staging, treatment and prevention of canine leishmaniosis. **Veterinary Parasitology, v.** 165 n.1-2, p. 1-18. 2009.

SOLANO-GALLEGO, L.; MIRÓ, G.; KOUTINAS, A. et al. LeishVet guidelines for the practical management of canine leishmaniosis. **Parasites & Vectors,** v. 4, n.86, 2011.

SOLANO-GALLEGO L, CARDOSO L, PENNISI MG, PETERSEN C, BOURDEAU P, OLIVA G, MIRÓ G, FERRER L, BANETH G. Diagnostic Challenges in the Era of Canine Leishmania infantum Vaccines. **Trends in Parasitology,** 2017.

TOEPP, A. J.; PETERSEN, C. A. The balancing act: Immunology of leishmaniosis. **Research inVeterinary Science**, v. 130, p. 19–25, 2020.

TRONCARELLI, M.Z.; CAMARGO, J.B.; MACHADO, J.G.; LUCHEIS, S.B.; LANGONI, H. *Leishmania* spp. and/ or *Trypanossoma cruzi* diagnosis in dogs from endemic and non-endemicareas for canine visceral leishmaniasis. **Veterinary Parasitology,** v. 164, n.2- 4, p.118-23, 2009.

ZUBEN, A.P.V.; ANGERAMI, R.N.; MASTAGNA, C.C.; BALDINI, B.D.; DONALISIO, M.R. The first canine visceral leishmaniasis outbreak in Campinas, State of São Paulo Southeastern Brazil. Short Communications. **Revista da Sociedade Brasileira de Medicina Tropical**, v.47, n.3, 2014.