UNIVERSIDADE FEDERAL RURAL DE PERNAMBUCO

PRÓ-REITORIA DE PESQUISA E PÓS-GRADUAÇÃO

PROGRAMA DE PÓS-GRADUAÇÃO EM BIOCIÊNCIA ANIMAL

MARIA VANESSA DA SILVA

"AVALIAÇÃO DOS EFEITOS DA MELATONINA SOBRE ASPECTOS REPRODUTIVOS DE RATAS WISTAR SUBMETIDAS AO CONSUMO CRÔNICO DE ÁLCOOL"

RECIFE

2022

UFRPE

UNIVERSIDADE FEDERAL RURAL DE PERNAMBUCO

PRÓ-REITORIA DE PESQUISA E PÓS-GRADUAÇÃO

PROGRAMA DE PÓS-GRADUAÇÃO EM BIOCIÊNCIA ANIMAL

MARIA VANESSA DA SILVA

"AVALIAÇÃO DOS EFEITOS DA MELATONINA SOBRE ASPECTOS REPRODUTIVOS DE RATAS WISTAR SUBMETIDAS AO CONSUMO CRÔNICO DE ÁLCOOL"

Dissertação apresentada ao Programa de Pós-Graduação em Biociência Animal da Universidade Federal Rural de Pernambuco, como pré-requisito para a obtenção do grau de Mestra em Biociência Animal. Área de Morfofisiologia.

Orientadora:

Profª. Drª. Valéria Wanderley Teixeira

Coorientador:

Prof. Dr. Álvaro Aguiar Coelho Teixeira

RECIFE

2022

Dados Internacionais de Catalogação na Publicação
Universidade Federal Rural de Pernambuco
Sistema Integrado de Bibliotecas
Gerada automaticamente, mediante os dados fornecidos pelo(a) autor(a)

S586a SILVA, MARIA VANESSA
AVALIAÇÃO DOS EFEITOS DA MELATONINA SOBRE ASPECTOS REPRODUTIVOS DE RATAS WISTAR SUBMETIDAS AO CONSUMO CRÔNICO DE ÁLCOOL / MARIA VANESSA SILVA. - 2022.
62 f. : il.

Orientador: Valeria Wanderley Teixeira.
Coorientador: Alvaro Aguiar Coelho Teixeira.
Inclui referências.

Dissertação (Mestrado) - Universidade Federal Rural de Pernambuco, Programa de Pós-Graduação em Biociência Animal, Recife, 2022.

1. melatonina. 2. etanol. 3. placenta. 4. citocinas inflamatórias. 5. apoptose. I. Teixeira, Valeria Wanderley, orient. II. Teixeira, Alvaro Aguiar Coelho, coorient. III. Título

CDD 636.089

MARIA VANESSA DA SILVA

“AVALIAÇÃO DOS EFEITOS DA MELATONINA SOBRE ASPECTOS REPRODUTIVOS DE RATAS WISTAR SUBMETIDAS AO CONSUMO CRÔNICO DE ÁLCOOL”

Comissão Avaliadora:

_____

Profª Drª Valéria Wanderley Teixeira – DMFA – UFRPE (Presidente)

_____

Prof. Dr. Álvaro Aguiar Coelho Teixeira - DMFA – UFRPE

_____

Drª Ismaela Maria Ferreira de Melo – PNPD - DMFA – UFRPE

RECIFE

2022

Dedico esta dissertação a Milena Moraes Paiva (*in memoriam*), que foi impedida bruscamente de seguir carreira acadêmica. Sua estrela sempre vai brilhar e nunca vai ser esquecida em nossos corações.

AGRADECIMENTOS

Sou eternamente grata a Deus por me permitir viver os sonhos que ele tem pra mim. Ele nos concede milagres maiores do que podemos pedir ou pensar. Quando pedi que Ele segurasse minha mão pra que eu não caísse, ele me colocou em seu colo e me acalentou como um pai de amor.

Agradeço aos meus familiares por todo apoio e torcida indispensável, em especial a minha mãe, que mesmo sem entender muito bem a vida acadêmica, sempre me dá os melhores conselhos e os melhores abraços.

Agradeço aos meus amigos, que mesmo de longe, por causa do momento em que vivemos, sempre se mantêm na torcida por minhas conquistas.

Sou infinitamente grata pela família LABEMOVI, por todo cuidado e carinho que construímos juntos. Cada um é extremamente indispensável. Agradeço especialmente a Ana Cláudia, Anthony Marcos, Erique Ricardo, Ismaela Maria, Laís Carolline, Marina Baptista, Valeska Braga, Yasmim Barbosa e Bruno Nascimento.

Ao Bruno um agradecimento em especial, por tudo que tem feito por mim desde sempre. Agradeço todo apoio, cuidado e disponibilidade para me ajudar no que for preciso. Sou grata a Deus pela oportunidade de tê-lo na minha vida e te-lô como companheiro de profissão.

Agradeço a meu pastor Samuel Luis, por ser um pastor presente e um pai.

Agradeço aos meus dois queridos professores orientadores Valéria Teixeira e Álvaro Teixeira, Deus sabe o quando oro pelos dois e agradeço pela paciência e cumplicidade. Sempre dispostos a ajudar e com conselhos de um verdadeiro amigo pra dar.

Agradeço a professora Tatiana Porto por todo suporte e ajuda mais que necessária, agradeço por ser um ser humano incrível.

Agradeço também ao Programa de Pós-Graduação em Biociência Animal pela oportunidade e suporte.

Agradeço aos técnicos responsáveis pelo biotério da UFRPE, que nesses tempos de pandemia mundial, arriscaram suas vidas pela ciência.

E por fim agradeço a FACEPE pelo apoio financeiro, o qual foi essencial pra a realização deste trabalho.

RESUMO

O consumo de etanol aumenta o estresse oxidativo no organismo prejudicando os processos celulares e atenuando o desenvolvimento placentário. Várias citocinas inflamatórias são importantes para a continuidade da gestação e podem ser desreguladas após a ingestão de álcool levando a prejuízos na progressão placentária e perdas nutricionais fetais. Diante disso, a melatonina tem sido alvo de estudos devido seu possível efeito protetor sob a regulação das citocinas inflamatórias e para diminuição da geração de radicais livres. Assim, o objetivo da pesquisa foi avaliar a atuação da melatonina sob o consumo crônico de álcool em placentas de ratas, Utilizou-se 30 ratas albinas divididas em 3 grupos: Controle – 10 ratas prenhes que não receberam álcool; Álcool – 10 ratas prenhes submetidas ao consumo crônico de álcool; Álcool + Mel - 10 ratas prenhes submetidas ao consumo de álcool associada à melatonina. O álcool foi administrado na dose de 3g/kg por gavagem intragástrica e a melatonina foi aplicada a noite na dose de 0,8mg/kg por via intraperitoneal. As placentas foram pesadas e analisadas histopatologicamente, morfometricamente e imunohistoquímicamente. Os resultados mostraram uma diminuição significativa no peso placentário no grupo álcool, diferentemente do grupo álcool + mel onde as médias se igualaram ao controle. Houve desorganização na zona do labirinto, ao mesmo tempo em que a morfometria indicou redução nos vasos maternos e fetais no grupo álcool. Nos animais dos grupos controle e álcool + mel não se observou alterações histológicas ou morfométricas significativas. Na imunohistoquímica foi observado forte marcação para os fatores TNF α e VEGF no grupo álcool e ainda mostrou proliferação celular reduzida e índice apoptótico elevado. Assim podemos concluir que a melatonina pode atuar tanto na morfologia e morfometria das células placentárias, quanto modulando a síntese de citocinas inflamatórias, proliferação celular e apoptose em placentas de ratas submetidas ao consumo de álcool.

PALAVRAS-CHAVE: Melatonina; etanol; placenta; citocinas inflamatórias; apoptose; rata.

ABSTRACT

Ethanol consumption increases oxidative stress in the body, impairing cellular processes and attenuating placental development. Several inflammatory cytokines are important for the continuity of pregnancy and can be deregulated after alcohol ingestion, leading to impaired placental progression and fetal nutritional losses. Therefore, melatonin has been the subject of studies due to its possible protective effect on the regulation of inflammatory cytokines and to reduce the generation of free radicals. Thus, the objective of the research was to evaluate the performance of melatonin under the chronic consumption of alcohol in rat placentas. We used 30 albino rats divided into 3 groups: Control – 10 pregnant rats that did not receive alcohol; Alcohol – 10 pregnant rats submitted to chronic alcohol consumption; Alcohol + Honey - 10 pregnant rats submitted to alcohol consumption associated with melatonin. Alcohol was administered at a dose of 3g/kg by intragastric gavage and melatonin was applied at night at a dose of 0.8mg/kg intraperitoneally. Placentas were weighed and analyzed histopathologically, morphometrically and immunohistochemically. The results showed a significant decrease in placental weight in the alcohol group, unlike the alcohol + honey group where the means were equal to the control. There was disorganization in the labyrinth zone, while morphometry indicated a reduction in maternal and fetal vessels in the alcohol group. In the animals of the control and alcohol + honey groups, no significant histological or morphometric alterations were observed. In the immunohistochemistry, strong staining was observed for the factors TNF α and VEGF in the alcohol group and also showed reduced cell proliferation and high apoptotic index. Thus, we can conclude that melatonin can act both on the morphology and morphology of placental cells, as well as modulating the synthesis of inflammatory cytokines, cell proliferation and apoptosis in placentas of rats submitted to alcohol consumption.

KEYWORDS: Melatonin; ethanol; placenta; inflammatory cytokines; apoptosis; rats.

SUMÁRIO

LISTA DE FIGURAS ix
LISTA DE TABELAS xi
LISTA DE ABREVIATURAS xii
CAPÍTULO I 14
Relação entre o consumo crônico de álcool durante a gestação sobre as citocinas inflamatórias na placenta 15
RESUMO 15
ABSTRACT 16
1. MATERIAL E MÉTODOS 16
2. INTRODUÇÃO 17
3. ESTRUTURA E TIPOS DE PLACENTA 18
4. ÁLCOOL E PLACENTA 19
5. EXPRESSÃO DAS CITOCINAS PRÓ INFLAMATÓRIAS NA PLACENTA 21
6. CITOCINAS E ÁLCOOL 23
7. CONCLUSÃO 26
8. REFERÊNCIAS 26
CAPÍTULO II 34
Avaliação do Efeito da melatonina exógena sobre a placenta e citocinas inflamatórias em ratas submetidas ao consumo crônico de álcool – estudo histopatológico, morfométrico e imunohistoquímico 34
RESUMO 35
ABSTRACT 36
1. INTRODUÇÃO 37
2. MATERIAL E MÉTODOS 38
2.1 Animais e grupos experimentais 38
2.2 Acasalamento dos Animais 39
2.3 Exame colpocitológico 39
2.4 Administração do Etanol 39
2.5 Tratamento com melatonina 39
2.6 Eutanásia 39
2.7 Histopatologia 40
2.8 Análise Morfométrica da placenta 40
2.9 Análise Imunohistoquímica (TNF-α, VEGF, PCNA e Apoptose) 40

2.10 Análise estatística 42
3. RESULTADOS 42
4. DISCUSSÃO 52
5. CONCLUSÃO 54
6. REFERÊNCIAS 55

LISTA DE FIGURAS

Figura 1. Histologia das placentas do grupo controle. A - Observar disco placentário (P) bem desenvolvido; B - Zona do labirinto evidenciando vasos maternos (setas curtas), presença de vasos fetais (setas longas) e trofoblasto sincicial (ponta de setas); C - Zona juncional apresentando trofospôngio (T) e células trofoblástica gigantes (CG). Coloração H.E **45**

Figura 2: Histologia das placentas do grupo álcool. A - Notar disco placentário (P) pouco desenvolvido; B - Zona do labirinto desorganizada apresentando vasos maternos (setas curtas) e prevalência de trofoblastos sinciciais (ponta de setas); C - Zona juncional observar trofospôngios (T) e células de glicogênio (Cg). Coloração H.E..... **46**

Figura 3: Histologia das placentas do grupo álcool + melatonina. A – Observar o disco placentário (P) bem desenvolvido; B - Zona do labirinto contendo vasos maternos (setas curtas), vasos fetais (setas longas) e trofoblasto sincicial (ponta de setas); C - Zona juncional presença de trofospôngio (T) e células trofoblásticas gigantes (CG). Coloração H.E..... **47**

Figura 4: Peso das placentas. Médias seguidas pela mesma letra não diferem significativamente entre si pelo teste de Wilcoxon-Mann-Whitney (P<0,05). **48**

Figura 5: Imunohistoquímica do TNFα nas placentas. Observar em A (Controle) e C (Álcool + Mel) fraca marcação. Em B (Álcool) forte marcação. D) Quantificação em pixels da expressão desse fator. Notar elevação significativa dos pixels no grupo álcool em relação aos demais grupos experimentais. Médias seguidas pela mesma letra não diferem significativamente entre si pelo teste de Wilcoxon-Mann-Whitney (P>0,05)..... **49**

Figura 6: Imunohistoquímica do VEGF nas placentas. Observar em A (Controle) e C (Álcool + Mel) fraca marcação. Em B (Álcool) forte marcação. D) Quantificação em pixels da expressão desse fator. Notar elevação significativa dos pixels no grupo álcool em relação aos demais grupos experimentais. Médias seguidas pela mesma letra não diferem significativamente entre si pelo teste de Wilcoxon-Mann-Whitney (P>0,05)..... **50**

Figura 7: Imunohistoquímica para o PCNA nas placentas. Observar em A (Controle) e C (Álcool + Mel) várias células positivas. Em B (Álcool) poucas células positivas. D) Quantificação em pixels da expressão desse fator. Notar elevação significativa dos pixels no grupo álcool em relação aos demais grupos experimentais. Médias seguidas pela mesma letra não diferem significativamente entre si pelo teste de Wilcoxon-Mann-Whitney (P>0,05)..... **51**

Figura 8: Imunohistoquímica para apoptose (TUNEL) nas placentas. Observar em A (Controle) e C (Álcool + Mel) poucas células positiva (setas). Em B (Álcool) várias células positivas (setas). D) Índice apoptótico. Notar elevação significativa no grupo álcool em relação aos demais grupos experimentais. Médias seguidas pela mesma letra não diferem significativamente entre si pelo teste de Wilcoxon-Mann-Whitney (P□0,05). **52**

LISTA DE TABELAS

Tabela 1: Percentuais dos elementos constituintes das zonas do labirinto (ZL) e juncional (ZJ) das placentas das fêmeas dos grupos experimentais. **.....48**

LISTA DE ABREVIATURAS

ADLH – Enzima Aldeído Desidrogenase

BeWo - Células de Câncer Trofoblástico Humano

CT - Células Trofoblásticas Indiferenciada

CG - Células de Glicogênio

CTG - Células Trofoblásticas Gigantes

CEUA – Comissão de Ética na Utilização dos Animais

DHA – Doença Hepática Alcoólica

DMFA - Departamento de Morfologia e Fisiologia Animal

DNA – Ácido Desoxirribonucleico

ERO – Espécies Reativas de Oxigênio

FCP - Fator de Crescimento Placentário

H. E. – Corante Hematoxilina Eosina

IBGE – Instituto Brasileiro de Geografia e Estatística

IL-1 – Interleucina 1

IL-1-α – Interleucina 1 Alfa

IL-1β – Interleucina 1 Beta

IL-1ra – Interleucina 1Ra

IL-6 – Interleucina 6

IL-8 – Interleucina 8

IL-10 – Interleucina 10

IFN-γ – Interferon Gama

LABEMOVI - Laboratório de Estudos Morfológicos de Vertebrados e Invertebrados

LPS - Lipopolisacarídeo

MCP-1 – Proteína Quimioatraente de Monócito -1

MEL – Melatonina

MT 1 – Receptor de Melatonina 1

MT 2 - Receptor de Melatonina 2

OH – Grupo Hidroxila

PCNA - Antígeno Nuclear de Proliferação Celular

RNA - Ácido ribonucleico

RNAm – RNA mensageiro

SAF – Síndrome Alcoólica Fetal

TEAF –Transtorno do Espectro Fetal do Álcool

TH 1 – T helper 1

TH 2 – T helper 2

TNF-α – Fator de Necrose Tumoral

TS - Trofoblastos Sinciciais

UFRPE - Universidade Federal Rural de Pernambuco

VEGF - Fator de Crescimento Endotelial Vascular

VF - Vasos Fetais

VM - Vasos Maternos

ZL – Zona do Labirinto

ZJ – Zona Juncional

WHO – World Health Organization

CAPÍTULO I

DECLARAÇÃO DE PUBLICAÇÃO

A Atena Editora, especializada na publicação de livros e coletâneas de artigos científicos em todas as áreas do conhecimento, com sede na cidade de Ponta Grossa-PR, declara que após avaliação cega pelos pares, membros do nosso Conselho Editorial, o artigo intitulado "RELAÇÃO ENTRE O CONSUMO CRÔNICO DE ÁLCOOL DURANTE A GESTAÇÃO SOBRE AS CITOCINAS INFLAMATÓRIAS NA PLACENTA" de autoria de "MARIA VANESSA DA SILVA, BRUNO JOSÉ DO NASCIMENTO, YASMIM BARBOSA DOS SANTOS, ÉRIQUE RICARDO ALVES, ÁLVARO AGUIAR COELHO TEIXEIRA, VALÉRIA WANDERLEY TEIXEIRA", foi aprovado e publicado no livro eletrônico "Ciências da saúde: pluralidade dos aspectos queinterferem na saúde humana 5", sob ISBN 978-65-5983-479-2 e DOI 10.22533/at.ed.79221130914.

Agradeço a escolha pela Atena Editora como meio de transmitir ao público científicoe acadêmico o trabalho e parabenizo os autores pela publicação.

Reitero protestos de mais elevada estima e consideração.

PONTA GROSSA, 17 de setembro de 2021.

Prof.ª Dr.ª Antonella Carvalho de Oliveira

Editora Chefe ATENA

EDITORA PREFIXODOI 10.22533

PREFIXO EDITORIAL ISBN 93243

Certificado digitalmente por Atena Edição de Livros

Rua Jacob Nadal, 57, Jardim Carvalho
PONTA GROSSA – PR –
CEP: 84016-220

(42) 3323-5493
(42) 99955-2866
www.atenaeditora.com.br

Relação entre o consumo crônico de álcool durante a gestação sobre as citocinas inflamatórias na placenta

Maria Vanessa da Silva[1]; Bruno José do Nascimento[1]; Yasmim Barbosa dos Santos[1]; Érique Ricardo Alves[1]; Lais Caroline Silva dos Santos[1]; Anthony Marcos Gomes dos Santos[1]; Álvaro Coelho Aguiar Teixeira[1]; Valéria Wanderley Teixeira[1].

[1]UFRPE – Universidade Federal Rural de Pernambuco

RESUMO

O consumo crônico de álcool desencadeia inúmeras complicações à saúde do indivíduo, tanto homem quanto mulher. Podendo afetar várias áreas da vida desde problemas comportamentais, em relacionamentos, falta de atenção psíquica, propensão a acidentes automobilísticos, desemprego, surtos de violência e também diferentes tipos de doenças associadas ao alcoolismo, entre elas cirrose, vários tipos de câncer e pode ainda levar ao óbito. O uso de álcool pela mulher tem importância específica, pois esta é a geradora da prole e seu comportamento no período pré-gravidez e puerpério afeta diretamente a saúde do feto. O álcool possui alta fluidez entre a membrana plasmática e atravessa com facilidade a placenta podendo causar, dentre outros males, o comprometimento na geração das citocinas inflamatórias e o funcionamento delas, em específico neste estudo as citocinas pró-inflamatórias: IL-1, IL-6 e TNF α. No feto, o álcool age rapidamente no sistema nervoso central podendo causar o Transtorno do Espectro Fetal do Álcool (TEAF) um conjunto de patologias que abrange algumas síndromes graves, além de causar lentidão no desenvolvimento intrauterino, nascimentos prematuros, abortos, natimortos, dentre outros. É recomendável que a mulher, desde seu período gestacional até o fim da lactação faça abstenção do consumo de qualquer quantidade de substância alcoólica e psicoativa. Assim é indispensável à discussão e acesso a toda informação e estratégias de prevenção ao consumir álcool durante a gravidez.

Palavras chave: Álcool; gravidez; placenta; citocinas inflamatórias.

ABSTRACT

Chronic alcohol consumption triggers numerous complications to the health of the individual, both men and women. It can affect several areas of life from behavioral problems, relationships, lack of psychological attention, propensity to car accidents, unemployment, outbreaks of violence and also different types of diseases associated with alcoholism, including cirrhosis, various types of cancer and can even lead to death. The use of alcohol by women has specific importance, as this is the offspring generator and their behavior in the pre-pregnancy and postpartum period directly affects the health of the fetus. Alcohol has high fluidity between the plasma membrane and easily crosses the placenta and can cause, among other problems, the impairment of the generation of inflammatory cytokines and their functioning, specifically in this study the proinflammatory cytokines: IL-1, IL-6 and TNF α. In the fetus, alcohol acts quickly on the central nervous system and can cause Fetal Alcohol Spectrum Disorder (FASD), a set of pathologies that includes some serious syndromes, in addition to causing slowness in the intrauterine development, premature births, abortions, stillbirths, among others. It is recommended that women, from their gestational period until the end of lactation, abstain from consuming any amount of alcoholic and psychoactive substance. Thus, it is essential to discuss and access all information and prevention strategies for consuming alcohol during pregnancy.

Keywords: Alcohol; pregnancy; placenta; inflammatory cytokines;

1. MATERIAL E MÉTODOS

Essa revisão compreende uma pesquisa realizada entre os meses de abril, maio e junho de 2021, através da coleta de dados e informações disponíveis em bases de pesquisas online como Scielo, Scorpus, Pubmed, Portal Capes, Google acadêmico e também em relatórios anuais, agências públicas onde as afirmações foram coletadas e analisadas para formar um conjunto de informações específicas sobre o assunto em questão. Sem utilização de filtros de tempo de publicação nem qualis do periódico para o presente estudo.

2. INTRODUÇÃO

O consumo abusivo do álcool causa danos graves aos indivíduos e também a sociedade em geral (POPOVA *et al*., 2017), atingindo homens e mulheres de maneiras diferentes. Seu impacto na saúde das mulheres está associado ao fato destas serem gestoras da prole, representando então, um problema particular, pois, afeta a saúde da mãe e de sua descendência através de possíveis complicações obstétricas importantes (GORN *et al*., 2007). O álcool é considerado uma substância teratogênica que flui facilmente entre a membrana da placenta durante a gestação, e pode causar vários danos ao embrião e ao feto, além de causar complicações para a mulher durante a gestação e parto, como aborto espontâneo, lentidão no desenvolvimento intrauterino, natimortos, bebês prematuros e com baixo peso ao nascer (POPOVA *et al*., 2017).

Alguns estudos apontam diferenças na porcentagem entre o consumo de bebidas alcoólicas por gestantes ao redor do mundo (SOUZA, 2012). No Brasil, verificou-se que 34,4% das grávidas consomem bebidas alcoólicas (KROEFF *et al*., 2004), nos Estados Unidos apenas 12% (FLOYD; SIDHU, 2004), na França 52% (CHAZERON *et al*., 2008), na Austrália 59% (COLVIN *et al*., 2007) e na Rússia 60% das gestantes ingerem bebidas alcoólicas durante a gravidez (KRISTJANSON *et al*., 2007).

O álcool acaba afetando e debilitando vários órgãos do corpo, incluindo o sistema imunológico, que realiza a defesa do corpo contra vários patógenos e demais substâncias prejudiciais (SZABO; SAHA, 2015). A exposição ao álcool pode desenvolver a expressão desregulada de várias citocinas no indivíduo e é importante no processo de resposta imune inata (PASCUAL; MONTESINOS; GUERRI, 2018). Em estudo, Lecuyer *et al*., (2017), afirmam que a diminuição dos níveis do Fator de Crescimento Placentário (FCP) após a exposição ao álcool no útero está associada a defeitos de angiogênese cerebral. Dessa forma a geração de novos biomarcadores poderia facilitar o diagnóstico precoce de Transtorno do Espectro Fetal do Álcool (TEAF).

Portanto, é essencial estudos sobre a saúde da gestante e suas condições ambientais, como fumar, beber e o uso de demais componentes químicos, tanto em

gestações com resultados normais quanto adversos, para melhorar o entendimento sobre o tema (ODENDAAL, 2018). Na gravidez normal já ocorre uma resposta inflamatória estreitamente regulada de alta importância para que ocorra a placentação corretamente, implantação do embrião, manutenção da gravidez e parto (HAUGUEL-DE MOUZON; GUERRE-MILLO, 2006; PANTHAM; AYE; POWELL, 2015). Sendo assim, este trabalho tem por objetivo elaborar uma breve revisão de literatura para elucidar os efeitos do alcoolismo e expressão das citocinas pró inflamatórias como a IL-1, IL-6 e TNF α na placenta durante a gravidez.

3. ESTRUTURA E TIPOS DE PLACENTA

A placenta é um órgão único, pois, tem a capacidade de desempenhar as ações dos principais sistemas orgânicos enquanto que se desenvolvem no feto (WOODING; BURTON, 2008). Sendo um órgão temporário e o único órgão composto tanto por células provenientes do feto, chamadas de córion, como também composto por células maternas que formam a decídua basal (PAULA, 2017). Tem como função manter a gravidez, proporcionar e assegurar o crescimento fetal e proteger o feto de substâncias prejudiciais (BURD *et al*., 2007). Ela regula a realização de trocas fisiológicas entre a mãe e o embrião ou feto de substâncias como: oxigênio, água, eletrólitos, glicídios, lipídios, proteínas, vitaminas e outros compostos, além de gás carbônico e produtos residuais vindos do feto. (JUNQUEIRA; CARNEIRO, 2013).

Este órgão é muito importante na programação fetal e pode ocasionar problemas futuros na vida adulta, como por exemplo, doenças cardiovasculares ou doenças metabólicas. Pois, alterações na quantidade de nutrientes recebidos ocasionam problemas no padrão de desenvolvimento do feto (MYATT, 2006). Assim, sabe-se que a placenta é a principal fonte de nutrientes para o feto e, portanto a dieta da gestora tem total interferência no desenvolvimento deste. O fornecimento de nutrientes pela mãe dá à placenta poder de influência no desenvolvimento de doenças crônicas no indivíduo adulto (THORNBURG; MARSHALL, 2015).

Em ratos, a camada do labirinto é o local onde ocorrem estas trocas. Esta camada é formada por uma rede tortuosa de vasos fetais e lacunas maternas separadas por células trofoblásticas, que evitam a mistura de sangue (DE CLERCQ *et al*., 2020). Com relação ao número de camadas placentárias, as placentas de

roedores possuem três regiões distintas de células trofoblásticas, enquanto as humanas possuem apenas duas. Nos roedores, a camada de células trofoblásticas gigantes corresponde à camada de células citotrofoblástica dos humanos, e a camada do labirinto correspondem à camada das vilosidades coriônicas dos humanos. Além disso, a placenta de roedores possui a camada do espongiotrofoblasto, que é ausente na placenta humana (PAULA, 2017).

Existem diversas variações morfológicas nos tipos de placenta (WOODING; BURTON, 2008), dentre elas, hemocorial e endoteliocorial que funcionam ativamente no processo de transferência de substâncias e de anticorpos para o feto, enquanto as placentas do tipo sindesmocorial não realizam esta entrega de anticorpos. O tipo hemocorial é o desenvolvido em primatas e nos roedores, e atua como uma barreira que evita que o sangue se misture por completo entre a mãe e o feto (BOSCO; DIAZ, 2012; COLL *et al*., 2018). Tanto em humanos quanto em roedores, a placenta apresenta morfologia discoide, com a interação materno-fetal limitada a esta área comum denominada cotilédone. A placenta humana possui um grupo de cotilédone, enquanto a de roedores possuem um único cotilédone formando a estrutura discoide (BURTON; KAUFMANN; HUPPERTZ, 2006).

A placentação inicia-se cedo, pois, ela é de fundamental importância a sustentação do feto (BURTON; JAUNIAUX; CHARNOCK-JONES, 2010). O processo de implantação da placenta humana é bastante invasivo, com o concepto sendo completamente envolvido pela superfície endometrial. Projeções do sinciotrofoblasto infiltram-se entre as células epiteliais uterinas, enquanto que as células do estroma endometrial agem ativamente para encapsular o concepto (BURTON; JAUNIAUX, 2015). As células citotrofoblásticas, localizadas abaixo do sincício, inicialmente não estão em contato com o tecido materno, mas projetam-se através do sincício primário para formar vilosidades primárias (um núcleo de citotrofoblasto envolto por uma camada externa de sinciotrofoblasto). Em sequência, células mesenquimais extraembrionárias penetram pelo núcleo das vilosidades para originar as vilosidades secundárias, e, as vilosidades terciárias são formadas quando os capilares fetais surgem dentro do núcleo (TURCO; MOFFETT, 2019).

4. ÁLCOOL E PLACENTA

A ingestão de álcool durante a gravidez causa vasoconstrição placentária interferindo nos níveis de oxigenação e passagem de nutrientes para o feto. Mas

esses efeitos no feto dependem sempre do tipo de exposição ao etanol. O álcool possui ação direta nos órgãos dos fetos causando problemas graves de malformações e mau funcionamento, também possuindo ação indireta, agindo no organismo da gestante causando falta de apetite e consequentemente nutrição desregulada (COSTA, 2017). As moléculas de álcoois com o grupo -OH interagem com as bicamadas lipídicas das membranas celulares. Possuem estrutura bioquímica simples com extremidades hidrofílicas e lipofílicas (SONMEZ *et al*., 2013).

O álcool induz a formação excessiva de moléculas de radicais livres, podendo levar a uma desregulação nos níveis celulares causando estresse oxidativo. O consumo crônico de álcool pode aumentar a produção de Espécies Reativas de Oxigênio (ERO) e aumentar a peroxidação de lipídios, proteínas e DNA (CEDERBAUM; LU; WU, 2009; WU; CEDERBAUM, 2009). Portanto, seria essencial um tratamento intrauterino contra essas patologias, porém, ainda se encontra em desenvolvimento, e substâncias como agentes antioxidantes como vitamina C, vitamina E, e extratos de chá verde vêm sendo estudados (PRUETT; WATERMAN; CAUGHEY, 2013).

O álcool possui facilidade de atravessar a barreira placentária e se distribui no líquido amniótico, conferindo a este ser um reservatório de etanol (COSTA, 2017), onde, se consegue alterar os níveis de álcool no sangue do feto assim como os níveis maternos até mesmo 2 horas após a sua ingestão (DEJONG; OLYAEI; LO, 2019; GUERRINI; THOMSON; GURLING, 2007). A atividade da enzima ADLH do citosol da placenta para metabolizar o etanol é pelo menos 100 vezes mais devagar que o fígado adulto humano, e ainda se os níveis de acetaldeído na placenta forem altos, aumenta a duração da exposição fetal ao álcool (MEIER-TACKMANN *et al*., 1985).

É através das células do sinciciotrofoblasto que estão diretamente em contato com o etanol ingerido pela mãe, que pode começar o contato do álcool com o feto através da placenta. Essa interação gera uma formação anormal de radicais de oxigênio, como ânions superóxido, que podem ser removidos por meio do consumo de óxido nítrico. A quantidade deste vai ser diminuída causando desregulação do fluxo sanguíneo tanto no espaço interviloso quanto nos vasos placentários, podendo afetar o crescimento fetal, conforme observado na Síndrome Alcoólica Fetal (SAF) (KAY; GRINDLE; MAGNESS, 2000). Acredita-se que as citocinas sejam de grande

importância no processo da ovulação, durante a implantação, no desenvolvimento placentário, ao longo da gravidez e no parto. São liberadas em vários órgãos do organismo e também são expressas na placenta contribuindo para uma gestação normal (BOWEN *et al*., 2002).

5. EXPRESSÃO DAS CITOCINAS PRÓ INFLAMATÓRIAS NA PLACENTA

As citocinas realizam processos em várias vias de sinalização celular imunológica que podem causar efeitos positivos e negativos na gravidez. (AGGARWAL *et al*., 2019). Em alcoolistas, dois fatores são importantes para determinar os níveis de liberação de citocinas no organismo: dose de álcool ingerida e a cronicidade do uso. Em usuários crônicos de álcool, os níveis de Interleucina 1 (IL-1), Interleucina 6 (IL-6), e Fator de Necrose Tumoral Alfa (TNF α) aumentam significativamente tanto no feto quanto na mãe durante a gestação. Tais alterações não se comportaram da mesma maneira em usuários moderados de álcool, pois, os níveis destes são diminuídos pela aceleração da taxa de depuração do álcool no organismo (AHLUWALIA *et al*., 2000). Essas três citocinas são produzidas por células imunes inatas e fazem parte da resposta imunológica, em níveis normais causam uma resposta inflamatória completa (SZABO; SAHA, 2015).

Dentre as citocinas pró-inflamatórias, a IL-1 se comporta de forma específica, ela pode ser expressa em duas proteínas diferentes, IL-1α e IL-1β e uma antagonista IL-1ra (MODI *et al*., 1988). Com foco na IL-1α, sabe-se que esta pertence a um grupo de citocinas com função dupla, que estão presentes em células em repouso sob condições homeostáticas. Possui grande potencial para induzir inflamação, e está presente no interior das células, especialmente na barreira endotelial dos tecidos. E também desempenha papéis de fatores intracelulares, por isso são consideradas citocinas com funções duplas. Essa citocina inicia a cascata do processo inflamatório, nos casos de lesão tecidual (RIDER, 2013).

A IL-1 é uma das citocinas pró-inflamatórias mais importantes por possuir a capacidade de estimular a expressão de genes associados à inflamação e doenças autoimunes (CA, 2002)**.** IL-1 em baixas concentrações pode afetar tecidos e células como as células T e células do hipotálamo. Os receptores da família IL-1 são expressos no sistema nervoso central e desempenham funções fisiológicas

(MANTOVANI *et al*., 2019). Ela também atua ajudando na produção de anticorpos e estimula as células-tronco da medula óssea para sua diferenciação. É um fator de crescimento para células do sangue (CA, 2002).

A IL-1 e o TNF-α compartilham várias propriedades biológicas, mas a maior diferença entre as duas citocinas é que o TNF-α induz a morte celular programada, enquanto a sinalização do receptor de IL-1 não (CA, 2002). O TNF-α possui várias funções como inflamação, desenvolvimento linfoide e apoptose (MEHAFFEY; MAJID, 2017). Participa do crescimento celular normal e neoplasias, expressão de genes de diferenciação celular e influência no comportamento de diferentes células, sendo esta, uma das mais importantes citocinas inflamatórias. É produzida por macrófagos e também ativada pela endotoxina lipopolissacarídeo (LPS) (ROMANOWSKA-PRÓCHNICKA *et al*., 2021).

O TNF-α influencia a produção e liberação de hormônios, a formação da placenta e o desenvolvimento embrionário. Quando os níveis de TNF-α estão aumentados pode haver associação com a formação do trofoblasto, da camada do sinciciotrofoblasto, da função endócrina, da relação materno-fetal, desenvolcimento de pré-eclâmpsia e até aborto (ROMANOWSKA-PRÓCHNICKA *et al*., 2021). Durante a gravidez os níveis de TNF-α são elevados gradualmente de acordo com o estágio da gestação, bem como no período pós-parto (PANTHAM; AYE; POWELL, 2015). O TNF-α pode promover diretamente o dano tecidual na gravidez induzindo apoptose (MA *et al*., 2012).

Outra citocina inflamatória que possui efeito na gestação é a (IL-6) (BOWEN *et al*., 2002). Foi descrita pela primeira vez por Hirano *et al*. (1986), sendo um composto presente no organismo e que interage em diversas células do indivíduo. É uma citocina multifuncional que contribui positivamente para regular a resposta inflamatória. (WOJDASIEWICZ; PONIATOWSKI; SZUKIEWICZ, 2014). A regulação da produção de IL-6 durante a gravidez torna-se importante para manter a gestação em equilíbrio (GOYAL *et al*., 2013). O seu aumento pode ser prejudicial, pois, age nos hepatócitos realizando síntese de proteínas plasmáticas que influenciam as proteínas de fase aguda a aumentarem a quantidade de células malignas no sangue (AHLUWALIA *et al*., 2000). Em níveis diminuídos pode estar ligada à reabsorção fetal e problemas em partos. Essa interleucina não necessariamente é essencial para uma

gravidez bem-sucedida, porém, dentre suas funções ajuda a implantação do embrião e o desenvolvimento da placenta. (PRINS; GOMEZ-LOPEZ; ROBERTSON, 2012).

Em inflamações, quando ocorre a transição de imunidade inata para imunidade adquirida, a IL-6 garante que esta mudança terá resultado positivo. Porém, quando em baixos níveis, não colabora para o processo transitório de mudanças de imunidades (JONES, 2005). Mas normalmente atua como regulador no recrutamento, ativação e apoptose de leucócitos para dar início ao processo inflamatório (CURNOW *et al*., 2004; MCLOUGHLIN *et al*., 2004)**.** Há evidências ligando os níveis de IL-6 com deficiências reprodutivas como: distúrbios gestacionais, aborto espontâneo, pré-eclâmpsia e parto prematuro, o que resgata um olhar sobre a mesma em termos de entendimento ao conceito de fertilidade e infertilidade (PRINS; GOMEZ-LOPEZ; ROBERTSON, 2012).

Há ainda outras citocinas, não explanadas aqui, tanto pró-inflamatórias quanto anti-inflamatórias que também sofrem alterações e desregulações em suas expressões durante a gravidez quando esta está associada à ingestão crônica de álcool (HOLBROOK *et al*., 2019), podendo causar diversas patologias graves a mãe, feto e saúde da criança, ou progredir para natimorto (POPOVA *et al*., 2017).

6. CITOCINAS E ÁLCOOL

As citocinas são consideradas uma classe de proteínas multifuncionais, que têm como principal função enviar múltiplos sinais para diversas células do sistema imune, por estarem envolvidas na comunicação, ativação, modulação e inibição celular. (VARELLA; FORTE, 2001; ACHUR, *et al*., 2010). São sintetizadas de forma autócrina, parácrina e endócrina e são mensageiros intracelulares muito importantes no desenvolvimento e na atividade do sistema imunológico (GANDHI *et al*., 2016) e principalmente em doenças autoimunes (ROSE-JOHN, 2018)**.** Podem ser sintetizadas por células do sistema imunológico ou por células somáticas, como por exemplo, células do tecido conjuntivo, células trofoblásticas da placenta, decíduas maternas, células endoteliais da mãe e do feto (AGGARWAL *et al*., 2019). As citocinas podem causar processos inversos, ativar a proliferação celular e ainda causar apoptose nas células do mesmo órgão, pois, são controladas por um mesmo receptor (COHEN; COHEN, 1996).

Citocinas são produtos do sistema imunológico que possui função de defesa do organismo. A resposta imune inata é a resposta imediata a qualquer alteração percebida pelo organismo e resulta na ativação de, entre outros, citocinas pró-inflamatórias, que iniciam reações inflamatórias (SZABO; SAHA, 2015). A inflamação causa um aumento da síntese de citocinas e promove uma cascata pró-inflamatória. As citocinas pró-inflamatórias são conhecidas como T helper 1 (Th1) e as anti inflamatórias como T helper 2 (Th2) (CREWS *et al*., 2006). A gravidez atinge resultados normais através do equilíbrio das citocinas TH1 e TH2, sendo as citocinas Th1 necessárias para a estimulação de novos vasos sanguíneos e para implantação bem sucedida (DEMIR; YABA; HUPPERTZ, 2010).

E o álcool é uma substância conhecida por afetar os níveis dessas citocinas em vários tecidos, já que ele tem a capacidade de modular o sistema imune de forma complexa (CREWS, *et al*., 2006). De maneira que, o consumo crônico do etanol está relacionado com o aumento da circulação de citocinas pró-inflamatórias, tais como TNF- α, IL-1, IL-6 e IL-8 (KHORUTS, *et al*., 1991; MCCLAIN, *et al*., 1999). E esse aumento contribui para o desenvolvimento de patologias relacionadas à exposição crônica ao álcool, já que estudos têm relatado que alcoólatras, além de possuir níveis elevados de citocinas, apresentam um aumento na atividade dos monócitos, o que leva à alteração de diversos tecidos, deixando-os mais sensíveis a agressões inflamatórias (CREWS, *et al*., 2006).

Pesquisas apontam a relação do aumento das citocinas TH1 produzidas por monócitos, hepatócitos, macrófagos e células de Kupffer com a Doença Hepática Alcoólica (DHA), dado que níveis elevados dessas moléculas proteicas já foram constatados em pacientes cirróticos durante o consumo crônico de álcool (DANILUK, *et al*., 2001, REIMERS, *et al*., 2012). O fígado por sua vez, é considerado um órgão importante na atividade das citocinas, tanto por suas células serem bastante vulneráveis à atuação dessas moléculas, como por possuir células que têm a capacidade de produzir diversas citocinas que podem agir de forma sistêmica em outros órgãos ou parácrina (RAMADORI; ARMBRUST, 2001).

A parede intestinal tem a sua permeabilidade aumentada com o consumo agudo de álcool, causando o aumento da concentração de endotoxinas provenientes do intestino na circulação portal e favorecendo a ativação das células de Kupffer, através

da via do receptor 4 do tipo LPS/ Toll-like, o que leva à produção das citocinas pró-inflamatórias no fígado (HOEK; PASTORINO, 2002; ROBERTS, *et al*., 2007).

O estresse oxidativo causado pelo consumo agudo de álcool também é um fator que atua sobre a regulação das citocinas. As espécies reativas de oxigênio (ERO), liberadas durante o metabolismo do etanol, quando atingem uma alta quantidade tornam os sistemas antioxidantes ineficientes para removê-las, o que causa a peroxidação lipídica, liberando aldeídos que induzem a produção de citocinas (KAMIMURA, *et al*., 1992; DONG, *et al*., 2016).

De acordo com o estudo realizado por Dong, *et al*. (2016) o peróxido de oxigênio, uma das espécies reativas de oxigênio, está associado ao aumento de citocinas pró-inflamatórias nas células de Kupffer e hepatócitos. Enquanto que o trabalho de Svistunov, *et al*. (2012) constata a diminuição da síntese de IFN-γ e uma pequena diminuição da concentração de IL-10 (citocina anti-inflamatória) causada pela intoxicação crônica por etanol, indicando que o consumo crônico de álcool possui mais efeitos prejudiciais em células TH1 quando comparados com os linfócitos TH2.

Foi constatado que as citocinas pró-inflamatórias, como TNF-α, IL1-β e MCP-1, no fígado e no soro voltam aos níveis basais em um dia de abstinência do álcool, enquanto que no cérebro persistem em níveis elevados por períodos mais longos, após o consumo crônico de álcool durante apenas 10 dias por ratos (QIN, *et al*. 2008). Estudos apontam que o consumo intenso de álcool em menos de 24h propicia a resposta anti-inflamatória, enquanto que o consumo crônico favorece a produção de citocinas envolvidas na resposta pró-inflamatória (BARR, *et al*., 2016).

A citocina IL1- β tem sido associada ao desenvolvimento da dependência do etanol, sendo considerada como um regulador importante para a resposta neuroimune, visto que pesquisas mostraram a relação genética entre os genes que codificam citocinas e o alcoolismo, de forma que o gene da IL1- β pode estar associado ao desenvolvimento da suscetibilidade ao alcoolismo. Pelo fato de já terem encontrado, em estudos com humanos, polimorfismos em genes que compõe a via de sinalização dessa citocina sendo relacionada ao aumento da vulnerabilidade ao alcoolismo (PASTOR, *et al*., 2005; PATEL, *et al*., 2019). As mudanças crônicas e agudas que o álcool causa no cérebro também têm sido conectadas com a IL-1β,

através de estudos em modelos animais (KOO; DUMAN, 2008; CREWS; VETRENO, 20l11).

7. CONCLUSÃO

Portanto, é necessário uma maior disseminação de informação e desenvolvimento de programas específicos sobre a combinação de gravidez e alcoolismo crônico, pois, esta causa alto risco gestacional e fetal. Dependendo das condições de saúde e vida materna pode-se criar um ambiente intrauterino insalubre, com desequilíbrio entre os níveis de citocinas inflamatórias que leva a alterações no desenvolvimento natural do feto levando a danos irreversíveis para a vida da prole ou interrompendo-a.

8. REFERÊNCIAS

ACHUR, R. N.; FREEMAN, W. M.; VRANA, K. E. Circulating Cytokines as Biomarkers of Alcohol Abuse and Alcoholism. **J Neuroimmune Pharmacol.** v. 5, n. 1, p. 83- 91, 2010. DOI:10.1007 / s11481-009-9185-z

AGGARWAL, R.; JAIN, A. K.; MITTAL, P.; KOHLI, M.; JAWANJAL, O.; RATH, G. Association of pro- and anti-inflammatory cytokines in preeclampsia. **Journal of Clinical Laboratory Analysis**, v. 33, n. 4, p. e22834, 2019. DOI: 10.1002 / jcla.22834

AHLUWALIA, B.; WESLEY, B.; ADEYIGA, O.; SMITH, D. M.; DA-SILVA, A.; RAJGURU, S. Alcohol modulates cytokine secretion and synthesis in human fetus: an in vivo and in vitro study. **Alcohol (Fayetteville, N.Y.)**, v. 21, n. 3, p. 207–213, 2000. DOI: 10.1016 / s0741-8329 (00) 00076-8

BARR, T.; HELMS, C.; GRANT, K.; MESSAOUDI, I. Opposing Effects of Alcohol on the Immune System. **Prog Neuropsychopharmacol Biol Psychiatry.** v. 65, p. 242-251, 2016. DOI: 10.1016 / j.pnpbp.2015.09.001

BOSCO, C.; DIAZ, E. Placental Hypoxia and Foetal Development Versus Alcohol Exposure in Pregnancy. **Alcohol and Alcoholism**, v. 47, n. 2, p. 109–117, 2012. DOI: 10.1093 / alcalc / agr166

BOWEN, J. M.; CHAMLEY, L.; MITCHELL, M. D.; KEELAN, J. A. Cytokines of the Placenta and Extra-placental Membranes: Biosynthesis, Secretion and Roles in

Establishment of Pregnancy in Women. **Placenta**, v. 23, n. 4, p. 239–256, 2002. DOI: 10.1053 / plac.2001.0781

BURD, L.; ROBERTS, D.; OLSON, M.; ODENDAAL, H. Ethanol and the placenta: A review. **The Journal of Maternal-Fetal & Neonatal Medicine: The Official Journal of the European Association of Perinatal Medicine, the Federation of Asia and Oceania Perinatal Societies, the International Society of Perinatal Obstetricians**, v. 20, n. 5, p. 361–375, 2007. DOI: 10.1080 / 14767050701298365

BURTON, G.; KAUFMANN, P.; HUPPERTZ, B. **Anatomy and Genesis of the Placenta**. 2006. DOI: 10.1016/B978-012515400-0/50010-5

BURTON, G. J.; JAUNIAUX, E. What is the placenta? **American Journal of Obstetrics and Gynecology**, v. 213, n. 4, p. S6.e1-S6.e4, 2015. DOI: 10.1016/j.ajog.2015.07.050.

BURTON, G. J.; JAUNIAUX, E.; CHARNOCK-JONES, D. Stephen. The influence of the intrauterine environment on human placental development. **International Journal of Developmental Biology**, v. 54, n. 2–3, p. 303–311, 2010. DOI: 10.1387/ijdb.082764gb.

CA, D. The IL-1 family and inflammatory diseases. **Clinical and experimental rheumatology**, v. 20, n. 5 Suppl, 2002. PMID: 14989423

CEDERBAUM, A. I.; LU, Y.; WU, D. Role of oxidative stress in alcohol-induced liver injury. **Archives of Toxicology**, v. 83, n. 6, p. 519–548, 2009. DOI: 10.1007 / s00204-009-0432-0

CHAZERON, I.; LLORCA, P.; VENDITTELLI, F.; BOUSSIRON, D.; SAPIN, V.; COUDORE, F.; LEMERY, D. Is pregnancy the time to change alcohol consumption habits in France? **Alcoholism, Clinical and Experimental Research**, v. 32, n. 5, p. 868–873, 2008. DOI: 10.1111 / j.1530-0277.2008.00646.x

COHEN, M. C.; COHEN, S. Cytokine function: a study in biologic diversity. **American Journal of Clinical Pathology**, v. 105, n. 5, p. 589–598, 1996. DOI: 10.1093 / ajcp / 105.5.589

COLL, T. A.; CHAUFAN, G.; PÉREZ-TIRO, L. G.; VENTUREIRA, M. R.; RIOS DE MOLINA, M. C.; CEBRAL, E. Cellular and molecular oxidative stress-related effects in uterine myometrial and trophoblast-decidual tissues after perigestational alcohol intake up to early mouse organogenesis. **Molecular and Cellular Biochemistry**, v. 440, n. 1–2, p. 89–104, 2018. DOI: 10.1007 / s11010-017-3158-y

COLVIN, L. PAYNE, J.; PARSONS, D.; KURINCZUK, J.; BOWER, C. Alcohol consumption during pregnancy in nonindigenous west Australian women. **Alcoholism, Clinical and Experimental Research**, v. 31, n. 2, p. 276–284, 2007. DOI: 10.1111 / j.1530-0277.2006.00303.x

COSTA, H. DE P. F. Ações do álcool sobre o feto.**Efeitos do álcool na gestante, no feto e no recém-nascido.** 2. ed. Sociedade de Pediatria de São Paulo: [s.n.]. p. 53–64, 2017.

CREWS, F. T.; BECHARA, R.; BROWN, L. A.; GUIDOT, D. M.; MANDREKAR, P.; OAK, S.; ZOU, J. Cytokines and alcohol**. Alcoholism: Clinical and Experimental Research,** v. 30, n. 4, p. 720-730, 2006. DOI: 10.1111 / j.1530-0277.2006.00084.x

CREWS, F. T.; VETRENO, R. P. Addiction, adolescence, and innate immune gene induction. Front. **Psychiatry**. 2011. DOI: 10.3389/fpsyt.2011.00019

CURNOW, S. J.; SCHEEL-TOELLNE, D.; JENKINSON, W.;RAZA, K.; DURRANI, O.; FAINT, J. M.; RAUZ, S.; WLOKA, K.; PILING, D.; ROSE-JOHN, S.; BUCKLEY, C.; MURRAY, P. I.; SALMON, M. Inhibition of T Cell Apoptosis in the Aqueous Humor of Patients with Uveitis by IL-6/Soluble IL-6 Receptor trans-Signaling. **The Journal of Immunology**, v. 173, n. 8, p. 5290–5297, 2004. DOI:10.4049 / jimmunol.173.8.5290

DANILUK, J.; SZUSTER-CIESIELSKA, A.; DRABKO, J.; KANDEFER-SZERSZEŃ, M. Serum cytokine levels in alcohol-related liver cirrhosis. **Alcohol**, v. 23, n. 1, p- 29- 34, 2001. DOI: 10.1016 / s0741-8329 (00) 00134-8

DE CLERCQ, K.; LOPEZ-TELLO, J.; VRIENS, J.; SFERRUZZI-PERRI, A. N. Double-label immunohistochemistry to assess labyrinth structure of the mouse placenta with stereology. **Placenta**, v. 94, p. 44–47, 2020. DOI: 10.1016/j.placenta.2020.03.014.

DEJONG, K.; OLYAEI, A.; LO, J. O. Alcohol Use in Pregnancy. **Clinical obstetrics and gynecology**, v. 62, n. 1, p. 142–155, 2019. DOI: 10.1016 / j.placenta.2020.03.014

DEMIR, R.; YABA, A.; HUPPERTZ, B. Vasculogenesis and angiogenesis in the endometrium during menstrual cycle and implantation. **Acta Histochemica**, v. 112, n. 3, p. 203–214, 2010. DOI: 10.1016 / j.acthis.2009.04.004

DONG, D.; ZHONG, W.; SUN, Q.; ZHANG, W.; SUN, X.; ZHOU, Z. Oxidative products from alcohol metabolism differentially modulates pro-inflammatory cytokine expression in Kupffer cells and hepatocytes. **Cytokine**, v. 85, p. 109-119, 2016. DOI: 10.1016 / j.cyto.2016.06.014

FLOYD, R. L.; SIDHU, J. S. Monitoring prenatal alcohol exposure. **American Journal of Medical Genetics. Part C, Seminars in Medical Genetics**, v. 127C, n. 1, p. 3–9, 2004. DOI:10.1002 / ajmg.c.30010

GANDHI, N. A.; BENNETT, B.; GRAHAM, N.; PIROZZI, G.; STAHL, N.; YANCOPOULOS, G. D. Targeting key proximal drivers of type 2 inflammation in disease. **Nature Reviews Drug Discovery**, v. 15, n. 1, p. 35–50, 2016. DOI: 10.1038 / nrd4624

GORN, S.; MENDOZA, R. M.; SAINZ, T. M.; ICAZA, M. M. E.; GUIOUT, R. E. Riesgos asociados al consumo de alcohol durante el embarazo en mujeres alcohólicas de la Ciudad de México. **Salud mental**, v. 30, n. 1, p. 31–38, 2007.

GOYAL, P.; BRUNNERT, D.; EHRHATRDT, J.; BREDOW, M.; PICCENINI, S.; ZYGMUNT, M. Cytokine IL-6 secretion by trophoblasts regulated via sphingosine-1-phosphate receptor 2 involving Rho/Rho-kinase and Rac1 signaling pathways. **Molecular Human Reproduction**, v. 19, n. 8, p. 528–538, 2013. DOI:10.1093 / molehr / gat023

GUERRINI, I.; THOMSON, A. D.; GURLING, H. D. The importance of alcohol misuse, malnutrition and genetic susceptibility on brain growth and plasticity. **Neuroscience and Biobehavioral Reviews**, v. 31, n. 2, p. 212–220, 2007. DOI: 10.1016 / j.neubiorev.2006.06.022

HAUGUEL-DE MOUZON, S.; GUERRE-MILLO, M. The placenta cytokine network and inflammatory signals. **Placenta**, v. 27, n. 8, p. 794–798, ago. 2006. DOI: 10.1016 / j.placenta.2005.08.009

HIRANO, T.; YASUKAWA, K.; HARADA, H.; TAGA, T.; WATANABE, Y.; MATSUDA, T.; KASHIWAMURA, S.; NAKAJIMA, K.; KOYAMA, K.; IWAMATSU, A. Complementary DNA for a novel human interleukin (BSF-2) that induces B lymphocytes to produce immunoglobulin. **Nature**, v. 324, n. 6092, p. 73–76, 1986. DOI:10.1038 / 324073a0

HOEK, J. B.; PASTORINO, J. G. Ethanol, oxidative stress, and cytokine-induced liver cell injury. **Alcohol**. v. 27, n. 1, p- 63-68, 2002. DOI:10.1016 / s0741-8329(02)00215-x.

JONES, S. A. Directing Transition from Innate to Acquired Immunity: Defining a Role for IL-6. **The Journal of Immunology**, v. 175, n. 6, p. 3463–3468, 15 set. 2005.

JUNQUEIRA, L. C. U.; CARNEIRO, J. **Histologia básica**. 13. ed. Rio de Janeiro, p. 441, 2017. DOI: 10.4049 / jimmunol.175.6.3463

KAMIMURA, S.; GAAL, K.; BRITTON, R. S.; BACON, B. R.; TRIADAFILOPOULOS, G.; TSUKAMOTO, H. Increased 4-hydroxynonenal levels in experimental alcoholic liver disease: Association of lipid peroxidation with liver fibrogenesis. **Hepatology**. v. 16, n. 2, p- 448-453, 1992. DOI:10.1002 / hep.1840160225

KAY, H. H.; GRINDLE, K. M.; MAGNESS, R. R. Ethanol exposure induces oxidative stress and impairs nitric oxide availability in the human placental villi: a possible mechanism of toxicity. **American Journal of Obstetrics and Gynecology**, v. 182, n. 3, p. 682–688, mar. 2000. DOI: 10.1067 / mob.2000.104201

KHORUTS, U.; STAHNKE, L.; MCCLAIN, C. J.; LOGAN, G.; ALLEN, J. I. Circulating tumor necrosis factor, interleukin-1 and interleukin-6 concentrations in chronic alcoholic patients. **Hepatology**. v. 13, n. 2, p. 267-276, 1991. DOI: 10.1002 / hep.1840130211

KOO, J. W.; DUMAN, R. S. IL-1β is an essential mediator of the antineurogenic and anhedonic effects of stress. **PNAS January.** v. 105, n. 2, p. 751-756, 2008. DOI: 10.1073 / pnas.0708092105

KRISTJANSON, A.; WILSNACK, S. C.; ZVARTAU, E. TSOY, M.; NOVIKOV, B. Alcohol Use in Pregnant and Nonpregnant Russian Women. **Alcoholism: Clinical and Experimental Research**, v. 31, n. 2, p. 299–307, 2007. DOI: 10.1111 / j.1530-0277.2006.00315.x

KROEFF, L. R.; MENGUE, S. S.; SCIMIDT, M. I.; DUNCAN, B. B.; FAVARETTO, A. L.F.; NUCCI, L. B. Correlates of smoking in pregnant women in six Brazilian cities. **Revista de Saúde Pública**, v. 38, n. 2, p. 261–267, 2004. DOI: 10.1590/S0034-89102004000200016

LECUYER, M.; LAQUERRIERE, A.; BEKRI, S.; LESUEUR, C.; TAMDANI, Y.; JEGOU, S.; UGUEN, A.; MARCORELLES, P.; MARRET, S.; GONZALEZ, B. J. PLGF, a placental marker of fetal brain defects after in utero alcohol exposure. **Acta Neuropathologica Communications**, v. 5, 6, 2017. DOI: 10.1186 / s40478-017-0444-6.

MA, X.; XU, L.-J.; WANG, J.; XIAN, M.-M.; LIU, M. Association of IL-1β and IL-6 gene polymorphisms with recurrent spontaneous abortion in a Chinese Han population. **International Journal of Immunogenetics**, v. 39, n. 1, p. 15–19, 2012. DOI: 10.1111 / j.1744-313X.2011.01049.x

MANTOVANI, A.; DINARELLO, C. A.; MOLGORA, M.; GARLANDA, C. IL-1 and related cytokines in innate and adaptive immunity in health and disease. **Immunity**, v. 50, n. 4, p. 778–795, 2019. DOI: 10.1016 / j.immuni.2019.03.012

MCCLAIN, C. J.; BARVE, S.; DEACIUC, I.; KUGELMAS, M.; HILL, D. Cytokines in alcoholic liver disease. **Semin Liver Dis.** v. 19, n. 2., p. 205-219, 1999. DOI: 10.1055 / s-2007-1007110

MCLOUGHLIN, R. M.; HURST, S. M.; NOWELL, M. A.; HARRIS, D. A.; HORIUCHI, S.; MORGAN, L. W.; WILKINSON, T. S.; YAMAMOTO, N.; TOPLEY, N.; JONES, S. A. Differential Regulation of Neutrophil-Activating Chemokines by IL-6 and Its Soluble Receptor Isoforms. **The Journal of Immunology**, v. 172, n. 9, p. 5676–5683, 2004. DOI: 10.4049/jimmunol.172.9.5676

MEHAFFEY, E.; MAJID, D. S. A. Tumor necrosis factor-α, kidney function, and hypertension. **American Journal of Physiology - Renal Physiology**, v. 313, n. 4, p. F1005–F1008, 2017. DOI: 10.1152 / ajprenal.00535.2016

MEIER-TACKMANN, D.; KORENKE, G. C.; AGARWAL, D. P.; GOEDDE, H. W. Human placental aldehyde dehydrogenase. Subcellular distribution and properties. **Enzyme**, v. 33, n. 3, p. 153–161, 1985. DOI: 10.1159 / 000469425

MODI, W. S.; MASUDA, A.; YAMADA, M.; OPPENHEIM, J. J.; MATSUSHIMA, K.; O'BRIEN, S. J. Chromosomal localization of the human interleukin 1α (IL-1α) gene. **Genomics**, v. 2, n. 4, p. 310–314, 1988. DOI: 10.1016 / 0888-7543 (88) 90019-5

ODENDAAL, H. J.; GEERTS, L.; NEL, D. G.; BRINK, L. T.; HITCHCOOK, E.; GROENEWALD, C. A. Effects of alcohol, cigarettes, methamphetamine and marijuana exposure during pregnancy on maternal serum alpha-fetoprotein levels at 20-24 weeks'gestation. **Journal of Pediatrics & Neonatal Care**, v. Volume 8, n. Issue 1, 2018. PMID: 31106259.

PANTHAM, P.; AYE, I. L. M. H.; POWELL, T. L. Inflammation in Maternal Obesity and Gestational Diabetes Mellitus. **Placenta**, v. 36, n. 7, p. 709–715, 2015. DOI: 10.1016 / j.placenta.2015.04.006

PASCUAL, M.; MONTESINOS, J.; GUERRI, C. Role of the innate immune system in the neuropathological consequences induced by adolescent binge drinking. **Journal of Neuroscience Research**, v. 96, n. 5, p. 765–780, 2018. DOI: 10.1002/jnr.24203

PASTOR, I. J.; LASO, F. J.; ROMERO, A.; SARMIENTO**, R. G.** Interleukin-1 gene cluster polymorphisms and alcoholism in spanish men. **Alcohol and Alcoholism.** v. 40, n. 3, p. 181- 186, 2005. DOI: 10.1093 / alcalc / agh153

PATEL, R. R.; KHOM, S.; STEINMAN, M. Q.; VARODAYAN, F. P.; KIOSSES, W. B.; HEDGES, D. M.; ROBERTO, M. IL-1β expression is increased and regulates GABA transmission following chronic ethanol in mouse central amygdala. **Brain Behav Immun.** v. 75, p. 208-219, 2019. DOI: 10.1016 / j.bbi.2018.10.009

PAULA, T. D. M. D. Alterações estruturais placentárias e do desenvolvimento fetal decorrentes do consumo crônico de cafeína durante a gestação em camundongos. DISSERTAÇÃO—BELO HORIZONTE: UFMG, 2017.

POPOVA, S.; LANGE, S.; PROBST, C.; GMEL, G.; REHM, J. Estimation of national, regional, and global prevalence of alcohol use during pregnancy and fetal alcohol syndrome: a systematic review and meta-analysis. **The Lancet Global Health**, v. 5, n. 3, p. e290–e299, 2017. DOI: https://doi.org/10.1016/S2214-109X(17)30021-9

PRINS, J. R.; GOMEZ-LOPEZ, N.; ROBERTSON, S. A. Interleukin-6 in pregnancy and gestational disorders. **Journal of Reproductive Immunology**, v. 95, n. 1–2, p. 1–14, 2012. DOI: 10.1016 / j.jri.2012.05.004

PRUETT, D.; WATERMAN, E. H.; CAUGHEY, A. B. Fetal Alcohol Exposure: Consequences, Diagnosis, and Treatment. **Obstetrical & Gynecological Survey**, v. 68, n. 1, p. 62–69, 2013. DOI: 10.1097 / OGX.0b013e31827f238f

QIN, L.; HE, J.; HANES, R. N.; PLUZAREV, O.; HONG, J. S.; CREWS, F. T. Increased systemic and brain cytokine production and neuroinflammation by endotoxin following ethanol treatment. **Journal of Neuroinflammation. v**. 5, n. 10, 2008. DOI: https://doi.org/10.1186/1742-2094-5-10

RAMADORI, G.; ARMBRUST, T. Cytokines in the liver. **Eur J Gastroenterol Hepatol.** v. 13, n. 7, p- 777-784, 2001. DOI: 10.1097 / 00042737-200107000-00004.

REIMERS, E. G.; FERNANDÉZ, S. F.; GARCÍA, M. J.; PÉREZ, G. J.; PRIETO, M. V.; GONZÁLEZ, M. L.; CASTELLÓN, M. D. TH-1 and TH-2 Cytokines in stable chronic alcoholics. Alcohol and Alcoholism. v. 47, n. 4, p. 390-396, 2012. DOI: 10.1093 / alcalc / ags041

RIDER, P.; CARMI, Y.; VORONOV, E.; APTE, R. N. Interleukin-1α. **Seminars in Immunology**, v. 25, n. 6, p. 430–438, 15, 2013. DOI: 10.1016 / j.smim.2013.10.005

ROBERTS, R. A.; GANEY, P. E.; JU, C.; KAMENDULIS, L. M.; RUSYN, I.; KLAUNIG, J. E. Role of the Kupffer cell in mediating hepatic toxicity and carcinogenesis. Toxicol Sci. v. 97, n. 1, p. 2-15, 2007. DOI: 10.1093 / toxsci / kfl173

ROMANOWSKA-PRÓCHNICKA, K.; FELIS-GIEMZA, A.; OLESINSKA, M.; WOJDASIEWICZ, P.; PARADOWSKA-GORYCKA, A.; SZUKIEWICZ, D. The Role of

TNF-α and Anti-TNF-α Agents during Preconception, Pregnancy, and Breastfeeding. **International Journal of Molecular Sciences**, v. 22, n. 6, 2021. DOI: **10.3390/ijms22062922**

ROSE-JOHN, S. Interleukin-6 Family Cytokines. **Cold Spring Harbor Perspectives in Biology**, v. 10, n. 2, p. a028415, 2018. DOI: 10.1101 / cshperspect.a028415

SONMEZ, M.; INCE, H. Y.; YALCI, O.; AJDZANOVIC, V.; SPASOJEVIC, I.; MEISELMAN, H. J.; BASKURT, O. K. The Effect of Alcohols on Red Blood Cell Mechanical Properties and Membrane Fluidity Depends on Their Molecular Size. **PLoS ONE**, v. 8, n. 9, 2013. DOI: 0.1371 / journal.pone.0076579

SOUZA, L. H. R. F.; SANTOS, M. C.; OLIVEIRA, L. C. M. Alcohol use pattern in pregnant women cared for in a public university hospital and associated risk factors. **Revista Brasileira de Ginecologia e Obstetrícia**, v. 34, n. 7, p. 296–303, 2012. DOI:10.1590/S0100-72032012000700002

SVISTUNOV, A. A.; ZABRODSKY, P. F.; LIM, V. G.; GRISHIN, V. A. Changes in Th1- and Th2-lymphocytes function and cytokine profile in a chronic ethanol intoxication. **Russian Open Medical Journa.** v. 1, 2012. DOI: 10.15275 / rusomj.2012.0202

SZABO, G.; SAHA, B. Alcohol's Effect on Host Defense. **Alcohol Research : Current Reviews**, v. 37, n. 2, p. 159–170, 2015. PMID: 26695755

THORNBURG, K. L.; MARSHALL, N. THE PLACENTA IS THE CENTER OF THE CHRONIC DISEASE UNIVERSE. **American journal of obstetrics and gynecology**, v. 213, n. 4 0, p. S14–S20, 2015. DOI: 10.1016 / j.ajog.2015.08.030

TURCO, M. Y.; MOFFETT, A. Development of the human placenta. **Development (Cambridge)**, v. 146, n. 22, p. 1–14, 2019. DOI: 10.1242/dev.163428.

VARELLA, P. P. V.; FORTE, W. C. N. Citokines: a review**. Rev. bras. alerg. Imunopatol.** v. 24, n. 4, p. 146-154, 2001.

WOJDASIEWICZ, P.; PONIATOWSKI, Ł. A.; SZUKIEWICZ, D. The Role of Inflammatory and Anti-Inflammatory Cytokines in the Pathogenesis of Osteoarthritis. **Mediators of Inflammation**, v. 2014, p. e561459, 2014. DOI: 10.1155 / 2014/561459

WOODING, F. P.; BURTON, G. J. Comparative Placentation. structures, functions and evolution. Berlin (Germany): **Springer**; 2008. DOI: 10.1007 / 978-3-540-78797-6

WU, D.; CEDERBAUM, A. I. Oxidative Stress and Alcoholic Liver Disease. **Seminars in Liver Disease**, v. 29, n. 02, p. 141–154, 2009. DOI: 10.1055 / s-0029-1214370

CAPÍTULO II

Avaliação do efeito da melatonina exógena sobre a placenta e citocinas inflamatórias em ratas submetidas ao consumo crônico de álcool – estudo histopatológico, morfométrico e imunohistoquímico

Maria Vanessa da Silva[1]; Érique Ricardo Alves[1]; Bruno José do Nascimento[1]; Álvaro Aguiar Coelho Teixeira[1]; Valéria Wanderley Teixeira[1]

[1] Universidade Federal Rural de Pernambuco, Departamento de Morfologia e Fisiologia Animal, Recife, Brasil

*Autor para correspondência: UFRPE-DMFA. Av. Dom Manoel de Medeiros s/n Dois Irmãos-Recife-PE-Brazil. CEP 52171-900. Tel. +55 81 33206389

E-mail: valeria.wanderley@ufrpe.br (WANDERLEY-TEIXEIRA V.)

RECIFE

2022

RESUMO

O consumo crônico de álcool é um fator de risco para a saúde materna e fetal durante a gestação. Dados indicam prevalência de índices de 9,8% na população mundial. A partir dessa perspectiva esse fato pode levar a síndrome do alcoolismo fetal e no aumento da produção de espécies reativas de oxigênio levando a desordens fetais. Por outro lado, a placenta produz uma variedade de citocinas que quando reguladas são essenciais para uma gravidez saudável. Porém, quando desregulada, podem interromper as vias de desenvolvimento fetal e placentária, ocasionando deformidades congênitas e outras complicações. Atualmente tem-se verificado o efeito protetor da melatonina contra os malefícios ocasionados pelas espécies reativas de oxigênio e sua ação sobre as citocinas inflamatórias. Assim, esta pesquisa teve por objetivo analisar os efeitos da administração exógena da melatonina durante a gestação sobre a placenta de ratas submetidas ao consumo crônico de álcool. Utilizou-se 30 ratas albinas divididas em 3 grupos: Controle – 10 ratas prenhes que não receberão álcool; Álcool – 10 ratas prenhes submetidas ao consumo crônico de álcool; Álcool + Mel - 10 ratas prenhes submetidas ao consumo de álcool associado a melatonina. O álcool foi administrado na dose de 3g/kg por gavagem, enquanto a melatonina foi aplicada a noite na dose de 0,8mg/kg por via intraperitoneal. As placentas foram pesadas e analisadas histopatologicamente, morfometricamente e imunohistoquímicamente. Os resultados mostraram redução significativa no peso placentário no grupo álcool, enquanto, no grupo álcool + mel as médias se igualaram ao controle. As análises histopatológicas exibiram uma desorganização na zona do labirinto, ao mesmo tempo que a morfometria indicou redução nos vasos maternos e fetais no grupo álcool. Nos animais dos grupos controle e álcool + mel não se observou alterações histológicas ou morfométricas significativas. As análises imunohistoquímicas revelaram forte marcação para os fatores TNF α e VEGF no grupo álcool. Quanto à marcação pelo PCNA, as fêmeas do grupo controle e do grupo álcool + mel apresentaram os maiores percentuais de células positivas. E em relação a apoptose, verificou-se forte marcação na zona juncional das placentas das fêmeas do grupo álcool quando comparado aos demais grupos. Portanto conclui-se que a melatonina possui um potencial de ação protetora sobre os danos oxidativo do etanol nas células da placenta e ainda pode regular a geração de citocinas inflamatórias.

PALAVRAS-CHAVE: Placenta; citocinas inflamatórias; ratas; álcool; antioxidante; estresse oxidativo.

ABSTRACT

Chronic alcohol consumption is a risk factor for maternal and fetal health during pregnancy. Data indicate a prevalence rate of 9.8% in the world population. From this perspective this fact can lead to fetal alcohol syndrome and increased production of reactive oxygen species leading to fetal disorders. On the other hand, the placenta produces a variety of cytokines that when regulated are essential for a healthy pregnancy. However, when unregulated, they can interrupt fetal and placental development pathways, causing congenital deformities and other complications. Currently, the protective effect of melatonin against the harm caused by reactive oxygen species and its action on inflammatory cytokines has been verified. Thus, this research aimed to analyze the effects of exogenous administration of melatonin during pregnancy on the placenta of rats submitted to chronic alcohol consumption. We used 30 albino rats divided into 3 groups: Control – 10 pregnant rats that will not receive alcohol; Alcohol – 10 pregnant rats submitted to chronic alcohol consumption; Alcohol + Honey - 10 pregnant rats submitted to alcohol consumption associated with melatonin. Alcohol was administered at a dose of 3g/kg by gavage, while melatonin was administered at night at a dose of 0.8mg/kg intraperitoneally. Placentas were weighed and analyzed histopathologically, morphometrically and immunohistochemically. The results showed a significant reduction in placental weight in the alcohol group, while in the alcohol + honey group the means were equal to the control. Histopathological analyzes showed disorganization in the labyrinth zone, while morphometry indicated a reduction in maternal and fetal vessels in the alcohol group. In the animals of the control and alcohol + honey groups, no significant histological or morphometric alterations were observed. Immunohistochemical analyzes revealed strong staining for TNF α and VEGF factors in the alcohol group. As for PCNA staining, females in the control group and in the alcohol + honey group had the highest percentages of positive cells. And in relation to apoptosis, there was a strong marking in the junctional zone of the placentas of females in the alcohol group when compared to the other groups. Therefore, it is concluded that melatonin has a potential of protective action on the oxidative damage of ethanol in placental cells and can also regulate the generation of inflammatory cytokines.

KEYWORDS: Placenta; inflammatory cytokines; rats; alcohol; antioxidant; oxidative stress.

1. INTRODUÇÃO

A ingestão de álcool por mulheres grávidas vem aumentando significativamente nas últimas décadas (SEBASTIANI *et al*., 2018). O consumo de bebidas alcoólicas ‘durante a gravidez desempenha um papel forte e significativo na diminuição do desenvolvimento da prole (DISNEY *et al*., 2008). Estudos mostram diferenças na porcentagem entre a ingestão de bebidas alcoólicas por gestantes pelo mundo, no Reino Unido 28,5%, na Rússia 26,5%, na suíça 20,9%, na Sérvia 15,4% e na Itália 18,2% das gestantes da pesquisa afirmam que beberam alguma porcentagem de álcool durante o período gestacional (MARDBY *et al*., 2017). A prevalência média global do consumo de álcool por gestantes é de aproximadamente 9,8%. E no Brasil a porcentagem é superior à média mundial com 15,2% (POPOVA, 2017).

Nessas condições, vários problemas que dificultam a interação da placenta com o feto em desenvolvimento podem ser ocasionados, aumentando os níveis de estresse oxidativo (COSTA, 2017). As Espécies Reativas de Oxigênio (ERO) são formadas através da geração excessiva de moléculas chamadas radicais livres, que podem causar nos tecidos um estado de estresse oxidativo. As EROs causam degradação completa de moléculas complexas das células, podendo acarretar em peroxidação lipídica, mudança nas proteínas e no DNA ou até morte celular, sendo nocivos para as células (WU; CEDERBAUM, 2003).

Uma variedade de citocinas também são produzidas pela placenta (SZUKIEWICZ, 2012), e durante o processo gestacional, os níveis de algumas interleucinas podem sofrer modificações. E em usuários crônicos de álcool, os níveis de Interleucina 1 (IL-1), Interleucina 6 (IL-6), e Fator de Necrose Tumoral Alfa (TNF α) aumentam significativamente (AHLUWALIA *et al*., 2000). A regulação da síntese das citocinas é imprescindível para uma gestação saudável. No entanto, quando a expressão das citocinas encontra-se desreguladas, as vias de desenvolvimento fetal e placentária são interrompidas (YOCKEY; IWASAKI, 2018), levando a complicações durante a gravides como lentidão no desenvolvimento intrauterino, e dificuldade no parto como baixo peso ao nascer, bebês prematuros e até, natimortos (POPOVA *et al*., 2017).

Atualmente é bem conhecido que a melatonina (N-Acetil-5-Metoxitriptamina) age como um antioxidante natural de extrema importância para a saúde. Atua principalmente no fígado contribuindo para a redução do estresse oxidativo e também

em vários órgãos como ovário, placenta e no próprio feto (REITER *et al*., 2014a). Além disso, essa indolamina apresenta ação sobre diversas citocinas. Como a placenta não é uma barreira para a melatonina, esta consegue fluir pela membrana mostrando que a melatonina da mãe possui efeito e níveis semelhantes no feto (REITER *et al*., 2014b). Entretanto, não se pode afirmar ainda se a melatonina exógena administrada durante a gestação pode atuar nas citocinas produzidas pela placenta e assim, evitar os danos provenientes do consumo crônico de álcool. Portanto, este trabalho teve como objetivo avaliar morfometricamente, histologicamente e imunohistoquímicamente (IL6, TNF-α, PCNA, VEGF e Índice Apoptótico) o efeito da melatonina exógena administrada durante a gestação para possível prevenção dos efeitos deletérios produzidos pelo álcool na placenta de ratas.

2. MATERIAL E MÉTODOS

2.1 Animais e grupos experimentais

Este experimento foi realizado no Laboratório de Estudos Morfológicos de Vertebrados e Invertebrados (LABEMOVI) do Departamento de Morfologia e Fisiologia Animal (DMFA) da Universidade Federal Rural de Pernambuco (UFRPE) com aprovação da Comissão de Ética Institucional (CEUA) sob nº 5329121120.

Foram utilizadas 30 ratas albinas (*Rattus norvegicus albinus*), pesando aproximadamente 200 ± 30g, da linhagem Wistar, com 90 dias de idade, procedentes do Biotério do DMFA, da UFRPE. Os animais foram mantidos em gaiolas com alimentação e água *ad libitum*, permanecendo em condições padrões de temperatura de 22 ± 1° C e iluminação artificial com fotoperíodo de 12 horas claro e 12 horas escuro, sendo o período de luz entre 06:00 horas às 18:00 horas. Os tratamentos com álcool e com melatonina foram iniciados no primeiro dia de confirmação da gestação e foram administrados até o vigésimo dia de gestação, e dia da eutanásia. As fêmeas que apresentaram três ciclos estrais consecutivos regulares foram selecionadas para o experimento e divididas em 10 ratas por grupo da seguinte maneira:

Grupo Controle: dez ratas prenhes que não receberam álcool e nenhum tratamento;

Grupo Álcool: dez ratas prenhes submetidas apenas à ingestão álcool;

Grupo Álcool + Mel: dez ratas prenhes submetidas ao consumo de álcool e tratadas com melatonina simultaneamente.

2.2 Acasalamento dos Animais

As fêmeas foram submetidas ao acasalamento sempre no início da noite (18:00h), período em que são mais ativos biologicamente. Foram colocados na gaiola, na proporção de um macho para cada três fêmeas. No dia seguinte foram realizados exames vaginais de colpocitológico nas ratas para a confirmação do acasalamento.

2.3 Exame colpocitológico

No início da manhã, para a coleta do material vaginal das ratas, foram utilizadas hastes de algodão umedecidas em soro fisiológico, e introduzidas na vagina do animal com movimentos rotatórios. Só então, transferiu-se para a lâmina histológica o material coletado, também a partir de movimentos giratórios da haste sobre as lâminas. Estas foram submetidas à coloração com Azul de Toluidina durante 3 segundos e observadas através do microscópio de luz, da marca OLYMPUS BX-49 para análise da presença ou ausência de espermatozoides. Sendo este, se confirmado, considerado como o primeiro dia de prenhes.

2.4 Administração do Etanol

Foi administrado por gavagem intragástrica, na dosagem de 3 g/Kg de álcool etílico nas ratas desde o primeiro dia de prenhes (ARAÚJO-FILHO *et al*., 2007; MARCO *et al*., 2017; SCHEIDT *et al*., 2015; VARLINSKAYA; SPEAR; SPEAR, 2001) diluído em água destilada.

2.5 Tratamento com melatonina

A melatonina, N-acetil-5-metoxitriptamina (Sigma Chemical Co., St. Louis, USA) foi administrada com injeções diárias de 0,8 mg/Kg, durante toda a gestação. Esta foi dissolvida em 0,2 mL de etanol e diluída em 0,8mL NaCl a 0,9%. A injeção foi aplicada via intraperitoneal, sempre no período das 18:00h às 19:00h. (ABD-ALLAH *et al*., 2003; MOUSTAFA *et al*., 1999; PAGET; BARNE, 1994). Esta dose é comparável a dosagem humana (9 mg/kg), a qual foi convertida com base na área de superfície do corpo.

2.6 Eutanásia

Após 20 dias de tratamento os animais foram anestesiados com hidrocloridrato de cetamina (80 mg/kg) e xilazina (6 mg/kg), por via intramuscular e eutanasiados por aprofundamento anestésico. As placentas foram removidas a partir da abertura da

cavidade abdominal e fixadas em solução de formol tamponado a 10%, durante 48 horas.

2.7 Histopatologia

Após a eutanásia e fixação, o material foi desidratado em álcool etílico, diafanizado pelo xilol e impregnado em parafina para sua inclusão e posterior cortes no micrótomo ajustado em 5 µm por corte. Os cortes foram colocados em lâminas histológicas e estas passaram pelo procedimento de coloração pela hematoxilina - eosina (H. E.), e analisadas em microscópio de luz, da marca OLYMPUS BX-49 e fotografados em microscópio OLYMPUS BX-50.

2.8 Análise Morfométrica da placenta

Foram utilizadas dez lâminas de cada um dos três grupos e foram analisadas as células do disco placentário, nas regiões do labirinto, trofospôngio, espongiotrofoblasto e células trofoblásticas gigantes. A morfometria de pontos foi analisada pela quantificação, através da gratícula de 110 pontos, das estruturas e células, as quais foram classificadas em: (1) Vascularização materna; (2) Células trofoblásticas pequenas - indiferenciadas (em contato com vasos fetal); (3) Células intermediárias (em contato com vasos maternos); (4) Células trofoblásticas gigantes (binucleadas); (5) Células sinciciais (próximas a região do espongioblasto) e (6) Mesênquima, na região do espongioblastos na região do trofospôngio, e na região do labirinto em: (1) Trofoblasto sincicial; (2) Parede de vasos fetais; (3) Lúmen de vasos fetais e (4) Espaço sanguíneo materno Leito vascular labiríntico (vaso materno), sendo analisados na objetiva de 40X, escolhidos aleatoriamente 15 campos por região placentária (LEMOS *et al*., 2014).

2.9 Análise Imunohistoquímica (TNF-α, VEGF, PCNA e Apoptose)

Foram utilizados os anticorpos TNFα (sc-33639, Santa Cruz Biotechnology, Santa Cruz, CA, USA), VEGF-A (MBS2540134, MyBioSource) e PCNA (Santa Cruz Biotechnology), todos na proporção de diluição de 1: 100. As lâminas foram desparafinizadas e desidratadas em xilol e alcoóis, respectivamente. A recuperação do antígeno foi realizada através de uma solução tampão de citrato pH 8,0 em alta temperatura no micro-ondas por 5 minutos. A peroxidase endógena foi inibida por uma solução de peróxido de hidrogênio (3%) em metanol. A reação inespecífica antígeno-anticorpo foi bloqueada pela incubação das lâminas em PBS e albumina de soro

bovino a 5% (BSA) por 1 hora e diluídos em PBS/BSA 1% por overnight. Posteriormente, as seções foram tratadas com Histofine® (Cod. 414191F, - Nichirei Biosciences, Tóquio, Japão) por 30 min. A reação antígeno-anticorpo foi observada através de um precipitado marrom após aplicação de 3,3 diaminobenzidina por quatro minutos e contra corados com hematoxilina. As imagens foram capturadas por meio de câmera de Vídeo Sony®, acoplada ao microscópio Olympus® Bx50, as quais foram submetidas ao aplicativo Gimp 2.0 para a quantificação por meio de Histograma RGB (Red-Green-Blue) (Oberholzer *et al*., 1996; Lee *et al*., 2001).

Para a proliferação celular a contagem foi realizada usando um retículo WEIBEL de 25 pontos, em uma ocular de 10x. Foram utilizadas três lâminas por grupo em que foram analisados quatro campos nas placentas, com uma objetiva de 40x. Em cada campo, 300 células marcadas pelo PCNA positivas foram contadas e transformadas em porcentagem de células positivas (Weibel 1963).

Para apoptose, foi utilizado o método TUNEL. Os cortes foram inicialmente desparafinados e hidratados e, logo em seguida, incubados em PBS por 5 minutos à temperatura ambiente. Após, a Proteinase K foi aplicada sobre as lâminas por 15 minutos. As lâminas foram lavadas em água destilada e incubadas em peróxido de hidrogênio por 5 minutos em temperatura ambiente. Os cortes foram lavados em PBS e incubados em tampão equilíbrio por 60 minutos a 4 °C. Depois, os cortes foram incubados em TdT a 37 °C por 1 hora em câmara úmida. Foi aplicada a solução stop por 10 minutos em temperatura ambiente, em seguida, as lâminas foram lavadas em PBS e incubadas em anti-digoxigenina. As lâminas foram enxaguadas em PBS e os cortes revelados com substrato cromogênico diaminobenzidina (DAB, DakoCytomation™) (±20 minutos), sendo contracorados com hematoxilina por 20 a 30 segundos. Após isso, as lâminas foram lavadas em água corrente, desidratadas em concentrações crescentes de álcool e colocadas em xilol para serem montadas e observadas em microscópio de luz. O índice apoptótico foi determinado pela contagem da porcentagem de células positivas a partir de, pelo menos 500 núcleos subdivididos em 10 campos escolhidos aleatoriamente utilizando-se a objetiva de 40X (Wu *et al*., 2013).

2.10 Análise estatística

Para análise estatística do peso das placentas, da morfometria, da imunohistoquímica com IL-6, TNF-α, VEGF, PCNA e Apoptose foi utilizado o método não paramétrico de Kruskal-Wallis com post-hoc de Dunn (P<0,05).

3. RESULTADOS

As placentas com vinte dias de desenvolvimento, dos grupos experimentais controle e álcool + melatonina, não mostraram alterações histológicas significativas, caracterizando-se pela observação da região da decídua basal e a região do disco placentário bem desenvolvido, com a zona do labirinto, região mais externa e mais espessa, com presença de vasos maternos e fetais, além de trofoblastos sinciciais (Figs. 1 A-B e 3 A-B). Na zona juncional, também chamada de espongioblastos ou trofospôngio observou-se trofoblastos indiferenciados e células trofoblásticas gigantes (binucleadas) (Figs. 1 C e 3 C).

A análise das placentas das fêmeas do grupo experimental álcool, caracterizou-se por apresentar região da decídua basal e do disco placentário pouco desenvolvido, com desorganização da zona do labirinto com predominância dos vasos maternos e trofoblastos sinciciais, porém raros vasos fetais (Figs. 2 A-B). Na zona juncional, foram observados trofoblastos indiferenciados, numerosos aglomerados de células de glicogênio, porém ausência de células trofoblásticas gigantes (Fig. 2 C).

Com relação ao peso das placentas, verificou-se redução significativa no grupo que recebeu apenas Álcool (Fig 4). Já a análise morfométrica das placentas mostrou alterações na zona do labirinto e juncional. No labirinto observou-se redução dos vasos maternos e fetais e aumento dos trofoblastos sinciciais nas fêmeas que receberam Álcool. Na zona juncional houve redução das células trofoblásticas indiferenciadas e células trofoblásticas gigantes, além de aumento das células de glicogênio (Tabela 1).

As análises imunohistoquímicas revelaram forte marcação para os fatores TNF α e VEGF nas placentas das fêmeas do grupo álcool, quando comparado às placentas das fêmeas dos grupos controle e álcool + melatonina, o que foi confirmado pela quantificação desses fatores (Figuras 5 e 6). Com relação a marcação pelo PCNA, para proliferação celular, as fêmeas do grupo controle e do grupo álcool + melatonina

apresentaram os maiores percentuais de células positivas, diferindo significativamente das placentas das fêmeas do grupo álcool, que apresentou o menor percentual (Figura 7). Com relação a apoptose, verificou-se forte marcação na zona juncional das placentas das fêmeas do grupo álcool em relação aos demais, resultando em um elevado índice apoptótico (Figura 8).

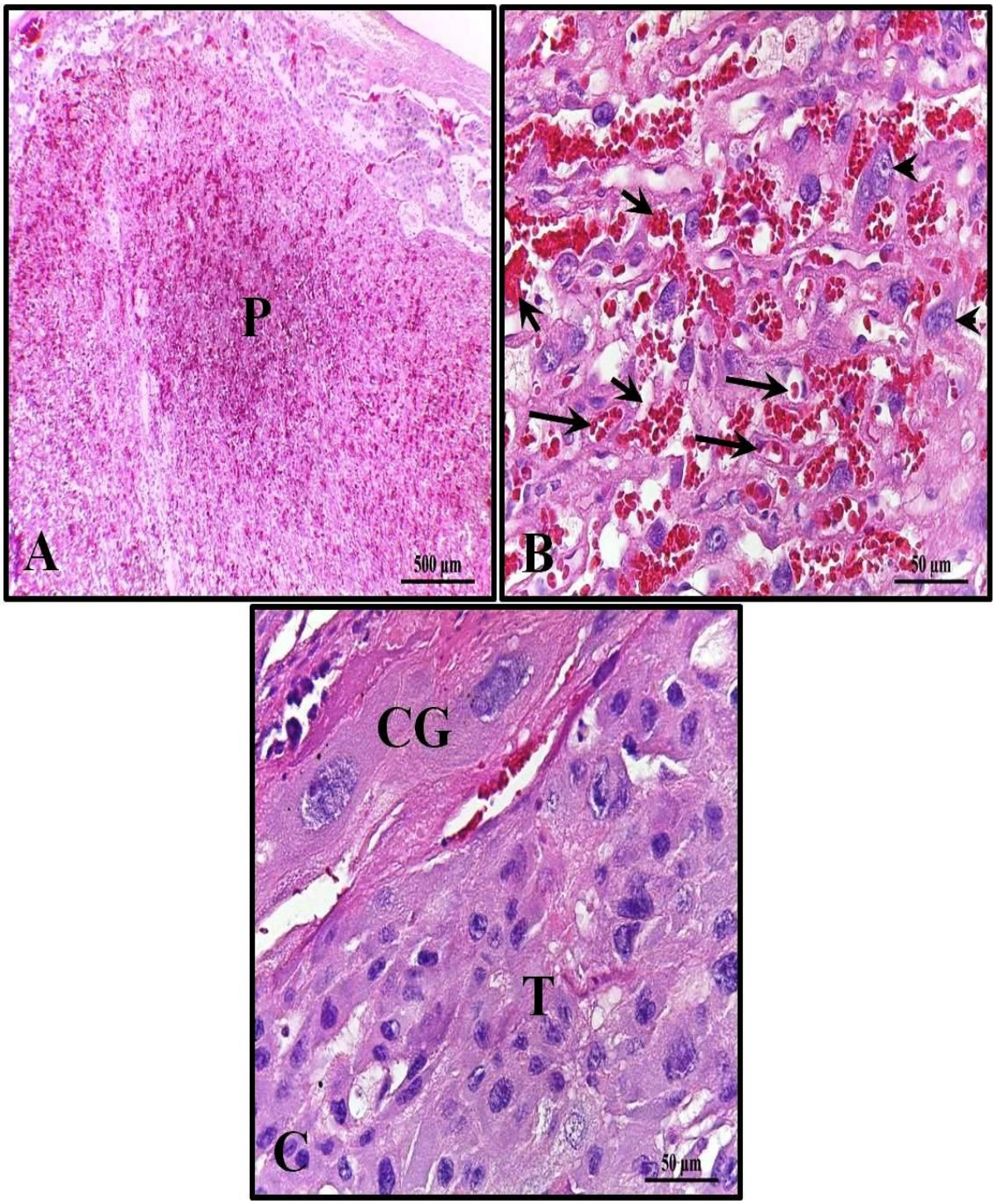

Figura 1: Histologia das placentas do grupo Controle. A - Observar disco placentário (P) bem desenvolvido; B - Zona do labirinto evidenciando vasos maternos (setas curtas), presença de vasos fetais (setas longas) e trofoblasto sincicial (ponta de setas); C - Zona juncional apresentando trofospôngio (T) e células trofoblásticas gigantes (CG). Coloração Hematoxilina-Eosina H.E.

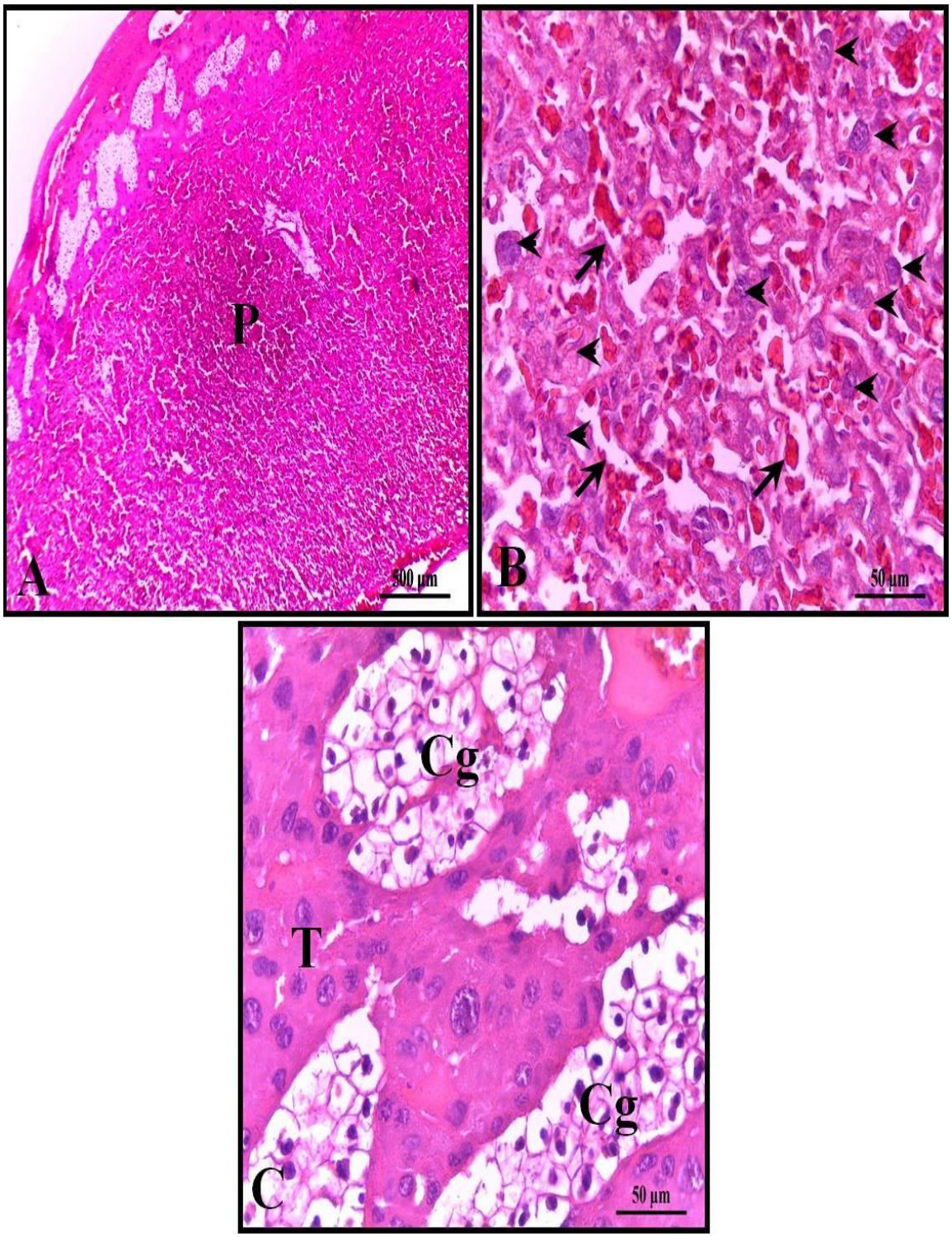

Figura 2: Histologia das placentas do grupo Álcool. A - Notar disco placentário (P) pouco desenvolvido; B - Zona do labirinto desorganizada apresentando vasos maternos (setas curtas) e prevalência de trofoblastos sinciciais (ponta de setas); C - Zona juncional observar trofospôngios (T) e células de glicogênio (Cg). Coloração H.E.

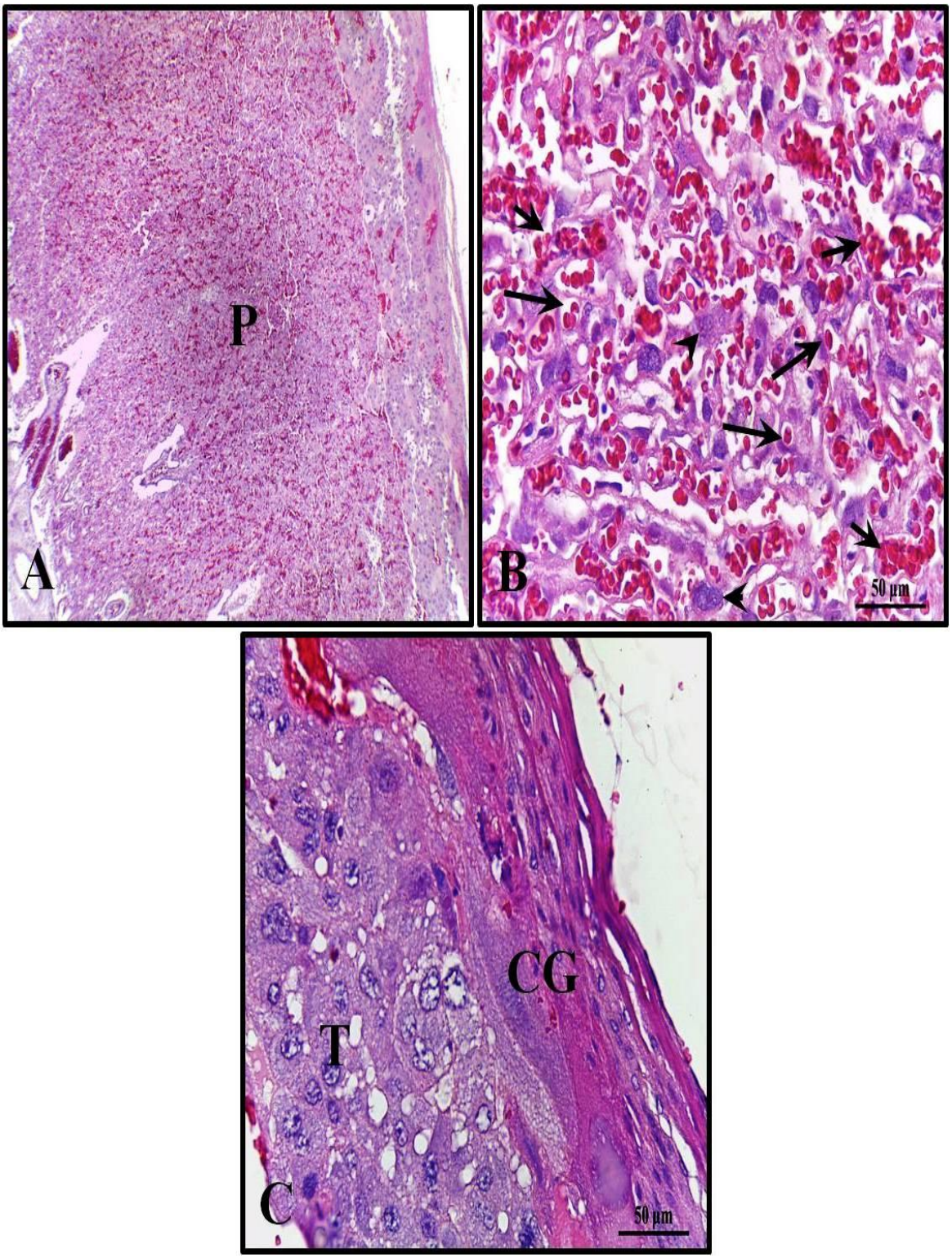

Figura 3: Histologia das placentas do grupo Álcool + Mel. A – Observar o disco placentário (P) bem desenvolvido; B - Zona do labirinto contendo vasos maternos (setas curtas), vasos fetais (setas longas) e trofoblasto sincicial (ponta de setas); C - Zona juncional presença de trofospôngios (T) e células trofoblásticas gigantes (CG). Coloração H.E.

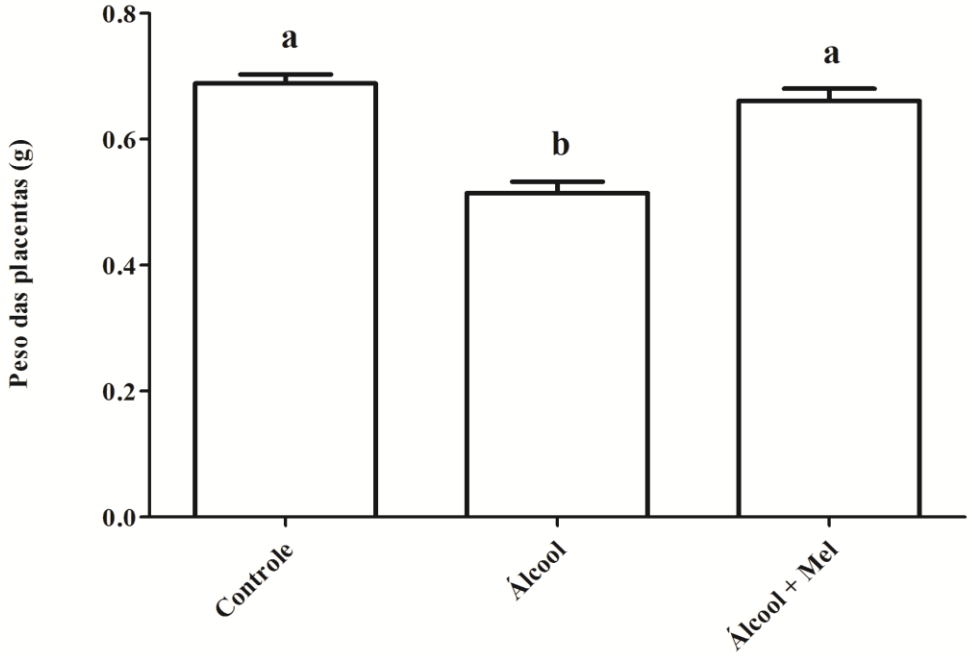

Figura 4: Peso das placentas. Médias seguidas pela mesma letra não diferem significativamente entre si pelo teste de Wilcoxon-Mann-Whitney (P<0,05).

Tabela 1: Percentuais dos elementos constituintes das Zonas do Labirinto (ZL) e Zonas Juncional (ZJ) das placentas das fêmeas dos grupos experimentais.

		Controle	Álcool	Álcool + Mel	P
ZL	VM	52,75 ± 3,61a	45,34 ± 1,02b	54,20 ± 4,78a	0,0197
	VF	36,57 ± 1,68a	30,56 ± 1,42b	34,65 ± 1,24a	0,0002
	TS	10,68 ± 1,13b	24,10 ± 0,86a	11,15 ± 0,97b	0,0078
ZJ	CT	49,20 ± 2,09a	40,11 ± 1,03b	48,66 ± 3,49a	0,0125
	CG	12,76 ± 4,80b	26,32 ± 2,16a	14,01 ± 4,49b	0,0334
	CTG	38,04 ± 3,26a	33,20 ± 1,04b	37,33 ± 2,76a	0,0113

*Médias seguidas pela mesma letra não diferem significativamente entre si pelo teste de Wilcoxon-Mann-Whitney (P<0,05). VM=vasos maternos, VF= vasos fetais, TS= trofoblastos sinciciais, CT= células trofoblásticas indiferenciadas, CG= células de glicogênio e CTG= células trofoblásticas gigantes.

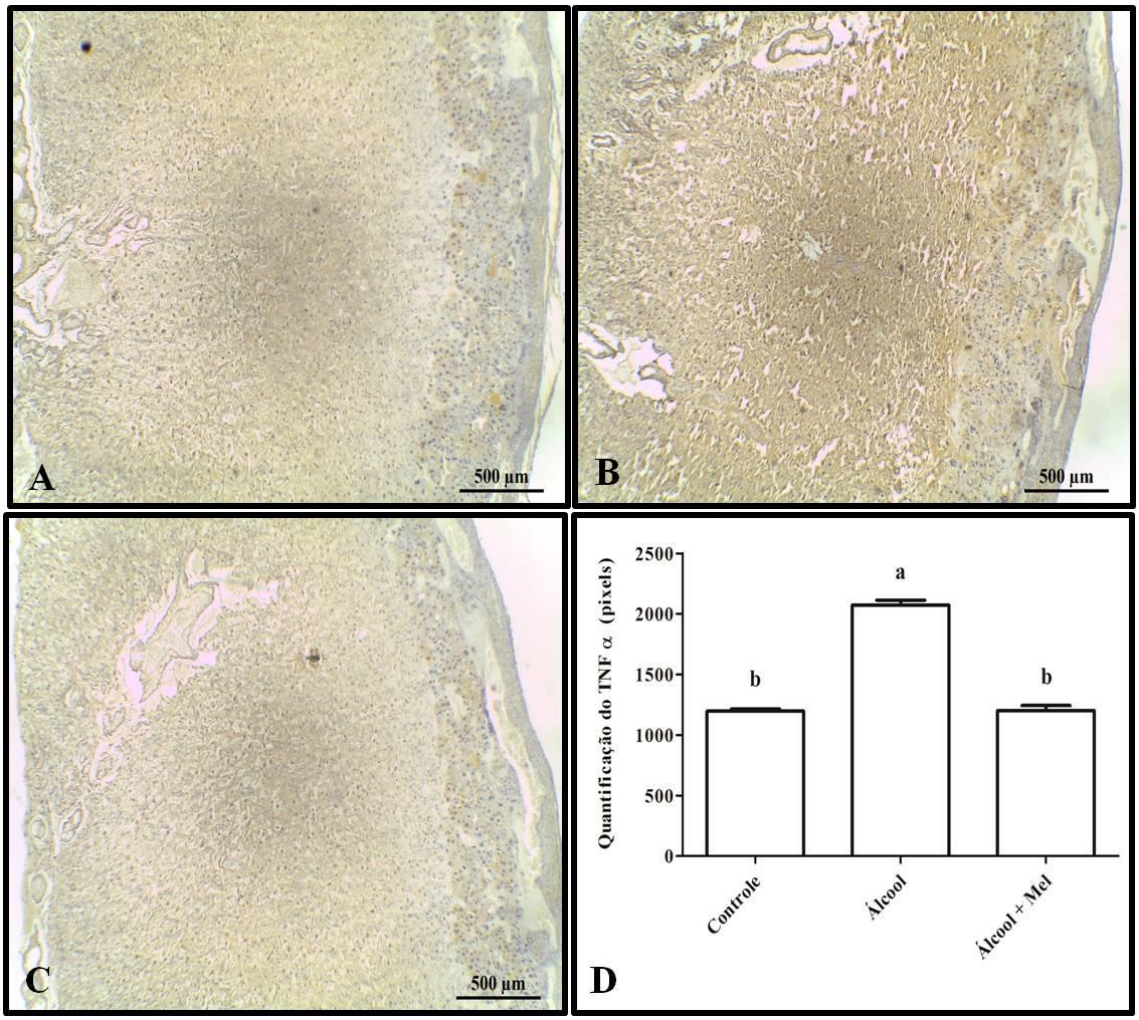

Figura 5: Imunohistoquímica do TNFα nas placentas. Observar em A (Controle) e C (Álcool + Mel) fraca marcação. Em B (Álcool) forte marcação. D) Quantificação em pixels da expressão desse fator. Notar elevação significativa dos pixels no grupo álcool em relação aos demais grupos experimentais. Médias seguidas pela mesma letra não diferem significativamente entre si pelo teste de Wilcoxon-Mann-Whitney ($P>0,05$).

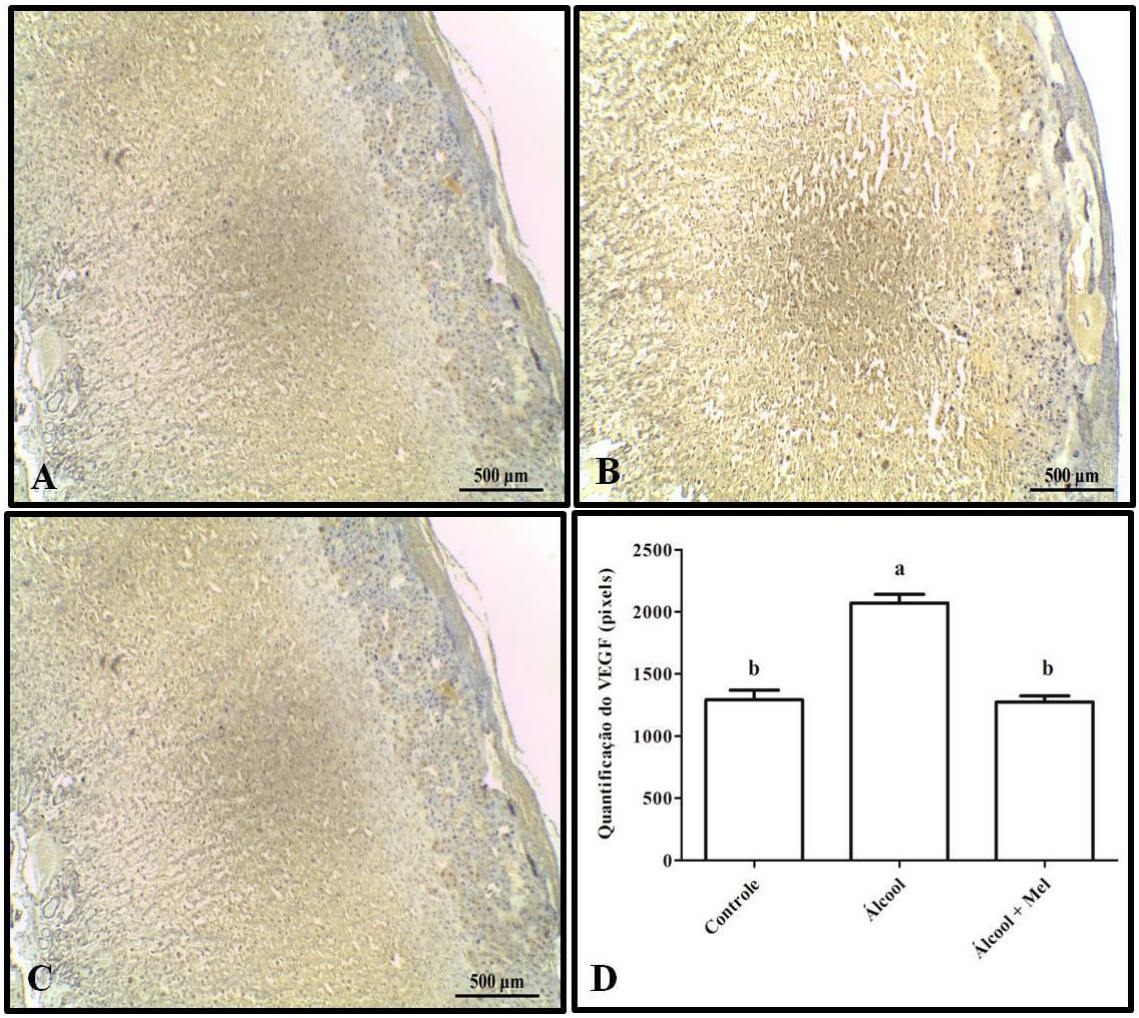

Figura 6: Imunohistoquímica do VEGF nas placentas. Observar em A (Controle) e C (Álcool + Mel) fraca marcação. Em B (Álcool) forte marcação. D) Quantificação em pixels da expressão desse fator. Notar elevação significativa dos pixels no grupo álcool em relação aos demais grupos experimentais. Médias seguidas pela mesma letra não diferem significativamente entre si pelo teste de Wilcoxon-Mann-Whitney ($P>0,05$).

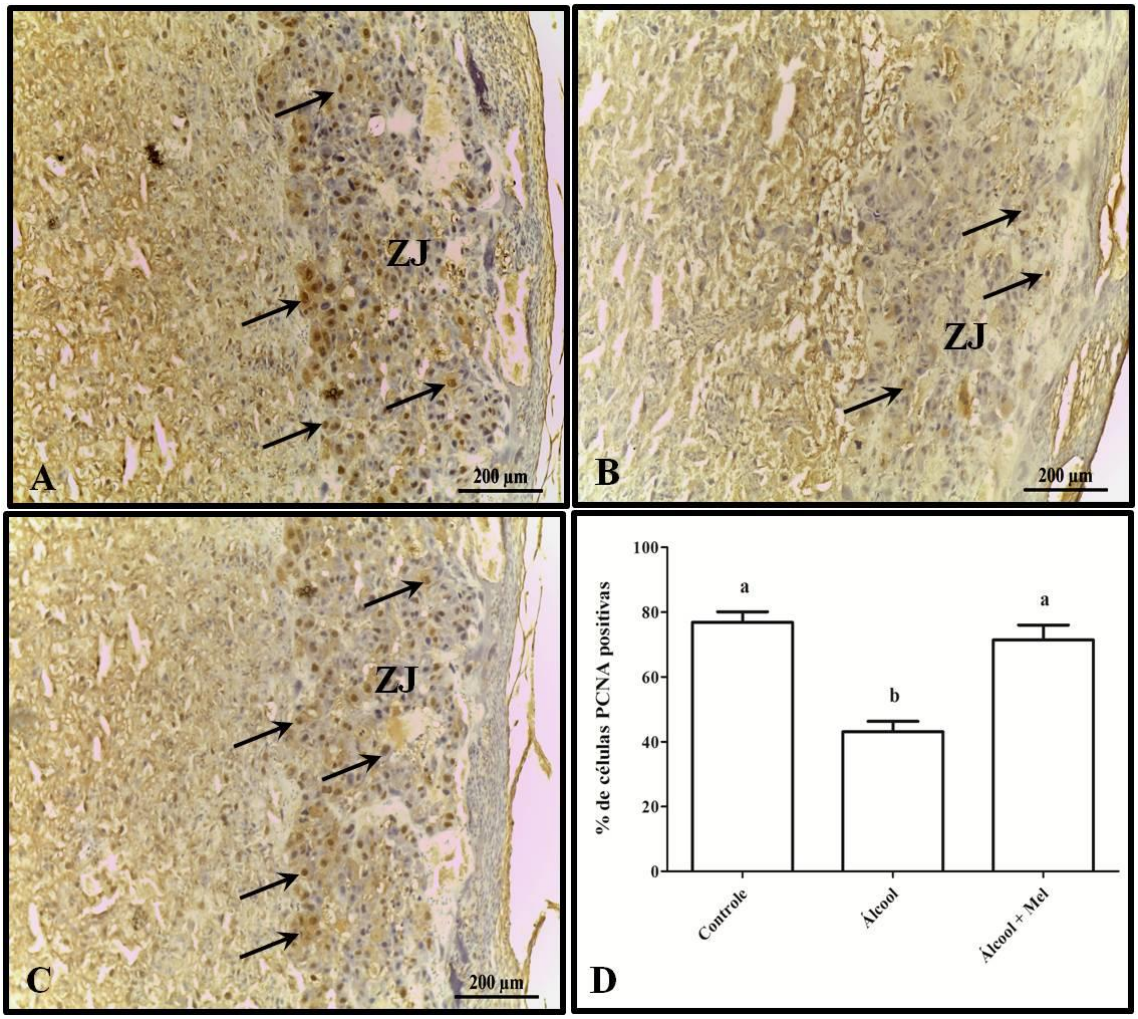

Figura 7: Imunohistoquímica para o PCNA nas placentas. Observar em A (Controle) e C (Álcool + Mel) várias células positivas. Em B (Álcool) poucas células positivas. D) Quantificação em pixels da expressão desse fator. Notar elevação significativa dos pixels no grupo álcool em relação aos demais grupos experimentais. Médias seguidas pela mesma letra não diferem significativamente entre si pelo teste de Wilcoxon -Mann-Whitney (P>0,05).

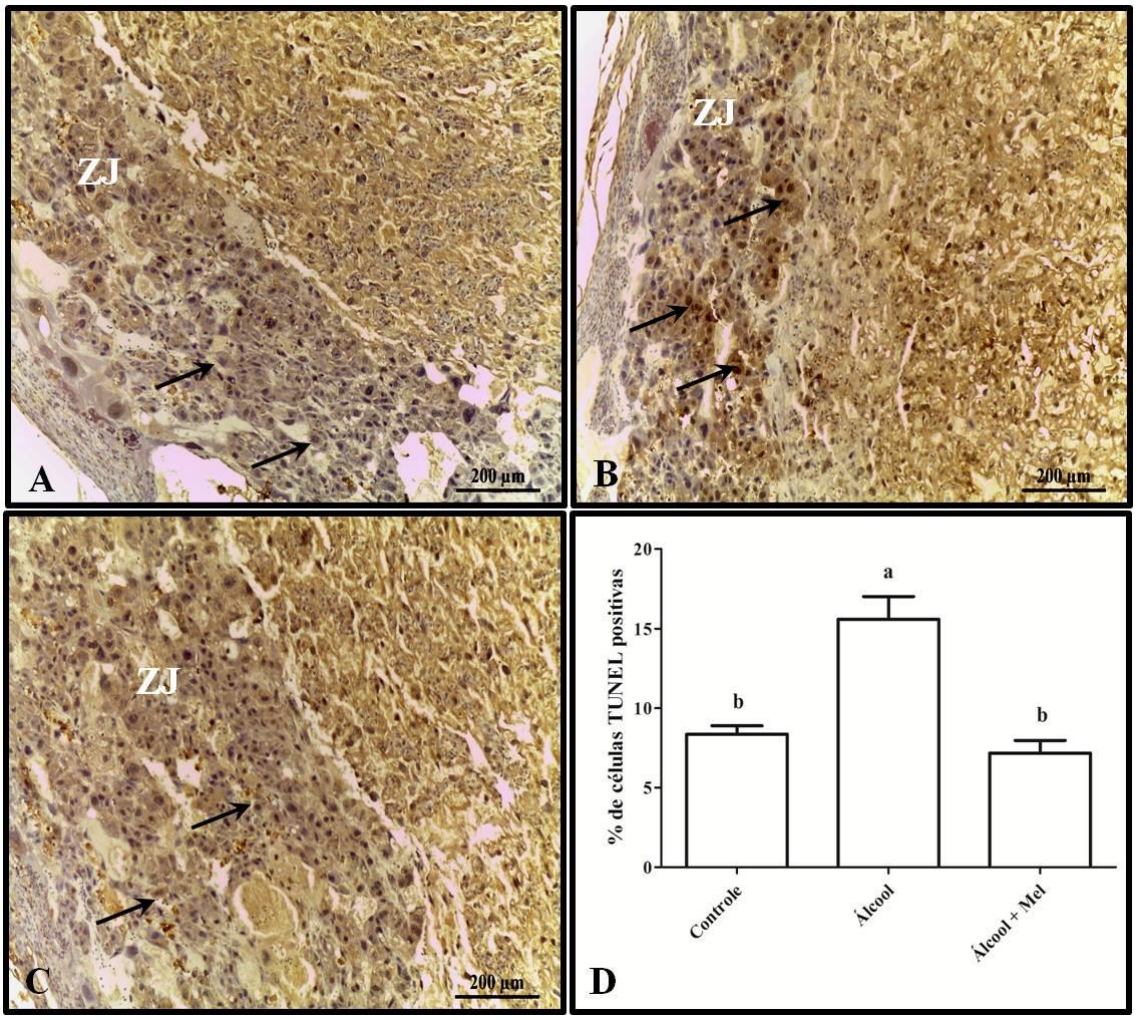

Figura 8: Imunohistoquímica para apoptose (TUNEL) nas placentas. Observar em A (Controle) e C (Álcool + Mel) poucas células positiva (setas). Em B (Álcool) várias células positivas (setas). D) Índice apoptótico. Notar elevação significativa no grupo álcool em relação aos demais grupos experimentais. Médias seguidas pela mesma letra não diferem significativamente entre si pelo teste de Wilcoxon-Mann-Whitney (P□0,05).

4. DISCUSSÃO

A análise morfométrica revelou alterações nas zonas do labirinto e juncional nas placentas do grupo álcool, caracterizadas pela redução dos vasos maternos e fetais, além dos trofoblastos e células trofoblásticas gigantes, sugerindo que essas alterações podem causar mudanças na estrutura placentária promovendo baixa nutrição ao feto (KALISCH-SMITH 2016). Porém, a administração de melatonina foi capaz de prevenir tais efeitos, visto que de acordo com Lanoix *et al*. (2008) essa idolamina é capaz de promover a sobrevivência dos trofoblastos, além de ser capaz de exercer regulação positiva na sintese de RNAm de genes para expressão de enzimas antioxidantes, eliminando assim, os radicais livres gerados pelo álcool (HANNAN *et al*., 2018).

Para fornecer uma possível compensação nutricional para o feto decorrente do efeito do álcool sobre a placenta há um aumento das células de glicogênio, pois sabe-se que os estoques de glicogênio placentário fornecem uma fonte de glicose para concluir o crescimento fetal no final da gravidez (COAN *et al*., 2006; GARDEBJER *et al*., 2014; ROBERTS; TUNSTER, 2020). Em nossos experimentos a presença da melatonina evitou o aumento dessas células, provavelmente por ter permitido um fluxo nutricional adequado, uma vez que não houve alteração na quantificação dos vasos maternos e fetais.

Além disso, o álcool ingerido durante a gravidez pode modificar adaptações vasculares uterinas específicas e modular a angiogênese uterina induzida por estrogênio (RAMADOSS, JOBE, MAGNESS, 2011). Tais adaptações, podem causar desenvolvimento de vasos tortuosos e ineficazes para o desenvolvimento e manutenção saudável da gestação (WOODS, 2018). Nos nossos resultados verificou-se um aumento da expressão do VEGF placentário o que pode ter tido um efeito negativo sobre os vasos maternos e fetais ocasionando uma desorganização e menor desenvolvimento placentário no grupo álcool. Essa queda na angiogênese é resultado dos efeitos diretos e indiretos que o etanol causa na elevação das citocinas, ocasionando possivelmente a disfunção placentária (HOLBROOK et. al. 2019). Porém, a administração de melatonina melhora o fluxo sanguíneo, pois pode normalizar a expressão das citocinas inflamatórias, que são os principais mediadores da ativação da coagulação (YAWNO et. al., 2012). Portanto, a melatonina induz a expressão e atividade da catalase e superóxido dismutase, podendo prevenir o

estresse oxidativo e inibir a expressão do VEGF contribuindo para a regulação placentária (VALENZUELA *et al*., 2015). Podemos observar tal redução no grupo tratado simultaneamente com álcool + mel, onde os níveis de VEGF demonstraram marcação semelhante à marcação do grupo controle.

Quanto aos pesos placentários o grupo álcool apresentou redução quando comparado aos demais grupos. Este resultado é similar com o apresentado no trabalho de Gardebjer *et al*. (2014), onde, aponta redução do peso placentário além de alterações em sua morfologia. Devido a geração de estresse oxidativo após a ingestão do álcool, há uma mudança no fluxo sanguíneo da placenta, que leva a deficiências na circulação da placenta (SEBASTIANI *et al*., 2018), ocasionando perca na obtenção de nutrientes e liberação de excretas pelo feto (BURD *et al*., 2007).

Nossos resultados evidenciaram a elevação do TNF-α no tecido placentário das ratas do grupo álcool. O TNF-α é necessário para a implantação bem sucedida, e em casos de elevação nas suas concentrações, pode ocorrer aborto (KWAK-KIM, 2002; ZHANG *et al*., 2016). Segundo Holbrook (2019), há um padrão elevado e significativo nos níveis de algumas citocinas, como TNF-α, em ratas que foram expostas ao álcool durante o período pré-natal. Assim, como os achados de Ahluwalia (2000), onde a quantidade de TNF-α aumentou quase 20 vezes durante a gravidez submetida ao consumo de álcool. De acordo com nossos resultados, a melatonina exógena administrada nas ratas do grupo álcool + mel preveniu o aumento de TNF-α. Segundo Berbets *et al*. (2019), a melatonina pode afetar a atividade de mediadores inflamatórios envolvidos na gravidez. Este hormônio exerce seus efeitos anti-inflamatórios regulando citocinas pró e anti-inflamatórias em situações diversas (ZHANG *et al*., 2020), como já foi demonstrado por Haddadi; Fardid (2015), onde, a administração de melatonina exógena causou diminuição da secreção exacerbada de TNF-α.

Neste trabalho, as placentas do grupo álcool apresentaram menor marcação de PCNA em relação aos outros grupos estudados. Segundo Bertolini *et al*. (2007), para que a placenta se desenvolva corretamente é necessário um equilíbrio entre a proliferação, diferenciação e apoptose celular. Além disso, os citotrofoblastos humanos sofrem apoptose quando expostos ao etanol (KALISCH-SMITH, 2016). Em estudos, Shanmugan *et al*. (2019), verificaram que a exposição ao álcool ocasionou a redução do padrão de expressão do PCNA, e assim, a redução do crescimento dos

trofoblastos humanos. Isto também pode explicar a redução dos trofoblastos indiferenciados e células trofoblásticas gigantes na zona juncional das placentas do grupo álcool observadas em nosso trabalho. Enquanto que nossos resultados dos níveis de PCNA do grupo álcool + mel não diferem estatisticamente dos resultados do grupo controle, pois a melatonina age de forma ampla como um potente antioxidante e também possui propriedades anti-inflamatórias (TAN *et al*., 2007; PARADIES *et al*., 2010).

Sabe-se que as células citotrofoblásticas exibem um aumento nos níveis de apoptose após exposição ao álcool (BOLNICK *et al*., 2014). Pois, o estresse oxidativo pode resultar na fosforilação e acúmulo da proteína p53, podendo resultar em apoptose celular e prejuízo na invasão embrionária e proliferação placentária (FORTIS *et al*., 2018). Como podemos observar nos nossos resultados do grupo álcool, onde houve forte marcação na zona juncional das placentas, resultando em um elevado índice apoptótico quando comparados ao grupo controle e grupo álcool + mel. O tratamento com melatonina pode ter prevenido a apoptose das células após exposição ao álcool. Lanoix *et al*. (2013) afirmam que a melatonina consegue reduzir a apoptose pois ela atua na mitocôndria através das vias ativadas pelo estresse oxidativo sendo capaz de reduzir a perda dos citotrofoblastos vilosos. Assim, podendo atuar na manutenção e/ou na restauração da atividade placentária.

5. CONCLUSÃO

Diante do apresentado concluímos que a melatonina possui alto potencial protetor sobre as células da placenta, regulando a expressão das citocinas inflamatórias. Além disso, diferentemente dos resultados observados no grupo tratado com álcool, a melatonina conseguiu assegurar a estrutura placentária, atenuar a perda de peso fetal, conservar o crescimento endotelial vascular e os índices apoptóticos e também manter a proliferação celular. Sendo um importante antioxidante para o organismo e para uma gama de patologias provocadas pela alta geração de radicais livres.

6. REFERÊNCIAS

ABD-ALLAH, A. R. A.; EL-SAYED, S. M.; ABDEL-WAHAB, M. H.; HAMADA, F. M. A. Effect of melatonin on estrogen and progesterone receptors in relation to uterine contraction in rats. **Pharmacological Research**, v. 47, n. 4, p. 349–354, 2003.

AHLUWALIA, B.; WESLEY,; ADEYIGA, O.; SMITH, D. M.; DA-SLVA, A. RAJGURU, S. Alcohol modulates cytokine secretion and synthesis in human fetus: an in vivo and in vitro study. **Alcohol,** v. 21, n. 3, p. 207–213, 2000.

ARAÚJO-FILHO, J. L. S.; MELO-JÚNIOR, M. R.; VEIGA, R. K. A.; MACHADO, M. C. F. P.; PATU, V. J. R. M.; PONTES-FILHO, N. T. Análise histomorfométrica do coração de ratos expostos indiretamente ao etanol e à desnutrição crônica durante o período perinatal. v. 6, n. 1, p. 17–25, 2007.

BERBETS, A., KOVAL, H., BARBE, A., ALBOTA, O., YUZKO, O. Melatonin decreases and cytokines increase in women with placental insufficiency, **Journal of Maternal-Fetal and Neonatal Medicine**, v. 34, n. 3, p. 373–378, 2019.

BERTOLINI, M.; BERTOLINI, L.R.; GERGER, R.P.C.; BATCHELDER, C.A.; ANDERSON, G.B. Developmental problems during pregnancy after in vitro embryo manipulations**. Revista Brasileira de Reprodução Animal**, v.31, p.391-405, 2007.

BOLNICK, J. M.; KARANA, R.; CHIANG, P. J.; KILBURN, B. A.; ROMERO, R.; DIAMOND, M. P.; SMITH, S. M.; ARMANT, D. R. Apoptosis of Alcohol-Exposed Human Placental Cytotrophoblast Cells is Downstream of Intracellular Calcium Signaling, **Alcoholism: Clinical and Experimental Research**, v. 38, n. 6, p. 1646–1653, jun. 2014.

BURD, L., ROBERTS, D., OLSON, M., ODENDAAL, H. Ethanol and the Placenta: A Review. **The Journal of Maternal-Fetal & Neonatal Medicine**, v. 20, n. 5, p. 361–375, 2007.

CHAZERON, I.; LLORCA, P.; VENDITTELLI, F.; BOUSSIRON, D.; SAPIN, V.; COUDORE, F.; LEMERY, D. Is pregnancy the time to change alcohol consumption habits in France? **Alcoholism, Clinical and Experimental Research**, v. 32, n. 5, p. 868–873, 2008.

COAN, P. M; CONROY, N; BURTON, G. J; FERGUSON-SMITH, A. C. Origin and Characteristics of Glycogen Cells in the Developing Murine Placenta**. Developmental Dynamics**, v. 235, n. 12, p. 3280 - 3294, 2006.

COLVIN, L. PAYNE, J.; PARSONS, D.; KURINCZUK, J.; BOWER, C. Alcohol consumption during pregnancy in nonindigenous west Australian women. **Alcoholism, Clinical and Experimental Research**, v. 31, n. 2, p. 276–284, 2007.

COSTA, H. DE P. F. Ações do álcool sobre o feto. In: Efeitos do álcool na gestante, no feto e no recém-nascido [livro eletrônico]. 2. ed. Sociedade de Pediatria de São Paulo: [s.n.]. p. 53–64. 2017.

DISNEY, E. R.; IACONO, W.; MCGUE, M.; TULLY, E.; LEGRAND, L. Strengthening the Case: Prenatal Alcohol Exposure is Associated with Increased Risk for Conduct Disorder. **Pediatrics**, v. 122, n. 6, p. e1225–e1230, 2008.

FLOYD, R. L.; SIDHU, J. S. Monitoring prenatal alcohol exposure. American Journal of Medical Genetics. Part C, **Seminars in Medical Genetics**, v. 127C, n. 1, p. 3–9, 2004.

FORTIS, M. F.; FRAGA, L. R.; BOQUETT, J. A.; KOWALSKI, T. W.; DUTRA, C. G.; GONÇALVES, R. O.; VIANA, F. S. L.; SHÜLER-FACCINI, L.; SANSEVERINO, M. T. V. Angiogenesis and oxidative stress-related gene variants in recurrent pregnancy loss. **Reproduction, Fertility and Development**, v. 30, n. 3, p. 498, 2018

GARDEBJER, E. M. CUFFE, J.S. M. PANTALEON, M. WLODEK, M. E. MORITZ, K. M. Periconceptional alcohol consumption causes fetal growth restriction and increases glycogen accumulation in the late gestation rat placenta. **Placenta**, v. 35, n. 1, p. 50–57, 2014.

HADDADI, G. H., FARDID, R. "Oral administration of melatonin modulates the expression of tumor necrosis factor-α (TNF-α) gene in irradiated rat cervical spinal cord", **Reports of Practical Oncology and Radiotherapy**, v. 20, n. 2, p. 123–127, 2015.

HANNAN, N. J., BINDER, N. K., BEARD, S., NGUYEN, T. V., KAITU'U-LINO, T. J., TONG, S. Melatonin enhances antioxidant molecules in the placenta, reduces secretion of soluble fms-like tyrosine kinase 1 (sFLT) from primary trophoblast but does

not rescue endothelial dysfunction: An evaluation of its potential to treat preeclampsia, **PLoS ONE**, v. 13, n. 4, p. 1–13, 2018.

HOLBROOK, B. D. SUZY, D. SANDRA, C. SHIKHAR, S. Lauren L. J. The association between prenatal alcohol exposure and protein expression in human placenta. **Birth defects research**, v. 111, n. 12, p. 749–759, 2019.

KALISCH-SMITH, J. I. OUTHWAITE, J. E. SIMMONS, D. G. PANTALEON, M. MORITZ, K. M. Alcohol exposure impairs trophoblast survival and alters subtype-specific gene expression in vitro. **Placenta**, v. 46, p. 87–91, 2016.

KRISTJANSON, A.; WILSNACK, S. C.; ZVARTAU, E. TSOY, M.; NOVIKOV, B. Alcohol Use in Pregnant and Nonpregnant Russian Women. Alcoholism: **Clinical and Experimental Research,** v. 31, n. 2, p. 299–307, 2007.

KROEFF, L. R.; MENGUE, S. S.; SCIMIDT, M. I.; DUNCAN, B. B.; FAVARETTO, A. L.F.; NUCCI, L. B. Correlates of smoking in pregnant women in six Brazilian cities. **Revista de Saúde Pública**, v. 38, n. 2, p. 261–267, 2004.

KWAK-KIM, J. Y. "T helper 1 and 2 cytokine expression in women with recurrent spontaneous abortions and infertility of repeated implantation failures", **American Journal of Reproductive Immunology**, v. 48, n. 3, p. 138–139, 2002.

LANOIX, D., BEGHDADI, H., LAFOND, J., VAILLANCOURT, C. Human placental trophoblasts synthesize melatonin and express its receptors, **Journal of Pineal Research**, v. 45, n. 1, p. 50–60, 2008.

LANOIX, D., LACASSE, A-A., REITER, R. J., VAILLANCOURT, C. Melatonin: The 942 watchdog of villous trophoblast homeostasis against hypoxia/reoxygenation-943 induced oxidative stress and apoptosis. **Molecular and Cellular Endocrinology**, v. 381, n. 1–2, p. 35–45, dez. 2013.

LEE, E. S.; KIM, J. H.; IM, S.; LEE, K. B.; SOHN. S.; KANG, W. H. Application of computerized image analysis in pigmentary skin diseases. **Int J Dermatol**. v. 40, p. 45-49, 2001.

LEMOS, A. J. J.; SILVA, F. C. A.; MELO, I. M. F.; SILVA-JÚNIOR, V. A.; TEIXEIRA, A. C.; WANDERLEY-TEIXEIRA, V. Histoquímica e morfometria da placenta de ratas tratadas com dexametasona**. Pesquisa Veterinária Brasileira**, v. 34, n. 7, p. 703–708, 2014.

MARCO, E. M.; PEÑASCO, S.; HERNÁNDEZ, M. D.; GIL, A.; BORCEL, E.; MOYA, M.; GINÉ, E. Long-Term Effects of Intermittent Adolescent Alcohol Exposure in Male and Female Rats. **Research gate**, v. 11, n. 233, 2017.

MÅRDBY, A.C; LUPATTELLI, A; HENSING, G; NORDENG, H. Consumption of alcohol during pregnancy—A multinational European study. **Women and Birth**, v. 30, n. 4, p. e207–e213, 2017.

MOUSTAFA, A. M. EL-SAYE, E. M.; BADARI, O. A.; MANSOUR, A. M.; HAMADA, F. M. Effect of bromocriptine on uterine contractility in near-term pregnant rats. **Pharmacological Research**, v. 39, n. 2, p. 89–95, 1999.

OBERHOLZER, M.; OSTREICHER, M.; CHRISTEN, H.; BRUHLMANN, M. Methods in quantitative image analysis. **Histochem Cell Biol**. v. 105, p. 333-355, 1996.

PAGET, G. E.; BARNE, J. M. Evaluation of drug activities: **Pharmacometrics**. v. 1, n. 9, p. 161, 1994.

PARADIES, G., PETROSILLO, G., PARADIES, V., REITER, R. J., RUGGIERO, F. M. Melatonin, cardiolipin and mitochondrial bioenergetics in health and disease, **Journal of Pineal Research**, v. 48, n. 4, p. 297–310, 2010.

POPOVA, S.; LANGE, S.; PROBST, C.; GMEL, G.; REHM, J. Estimation of national, regional, and global prevalence of alcohol use during pregnancy and fetal alcohol syndrome: a systematic review and meta-analysis. **The Lancet Global Health**, v. 5, n. 3, p. e290–e299, 2017.

RAMADOSS, J.; JOBE, S. O.; MAGNESS, R. R. Alcohol and Maternal Uterine Vascular Adaptations During Pregnancy-Part I: Effects of Chronic In Vitro Binge-Like Alcohol on Uterine Endothelial Nitric Oxide System and Function: ALCOHOL AND MATERNAL UTERINE VASCULAR ADAPTATIONS. **Alcoholism: Clinical and Experimental Research**, v. 35, n.9, p. 1686-1693, 2011.

REITER, R. J.; HIROSHI, T. M. D.; DUN, X. T. M. D.; XIAU-YING, X. Melatonin and the circadian system: contributions to successful female reproduction**. Fertility and Sterility**, v. 102, n. 2, p. 321–328, 2014b.

REITER, R. J.; TAN, D. X.; KORKMAZ, A. ROSALES-CORRAL, A. A. Melatonin and stable circadian rhythms optimize maternal, placental and fetal physiology. **Human Reproduction Update**, v. 20, n. 2, p. 293–307, 2014a.

ROBERTS, G. A. G; TUNSTER, S. J. Characterising the Dynamics of Placental Glycogen Stores in the Mouse. **Placenta**, v. 99, p. 131 - 140, 2020.

SCHEIDT, L.; FRIES, G. R.; STERTZ, L. CABRAL, J. C. C.; KAPCZINSKI, F.; DE ALMEIDA, R. M. M. Ethanol during adolescence decreased the BDNF levels in the hippocampus in adult male Wistar rats, but did not alter aggressive and anxiety-like behaviors. **Trends in Psychiatry and Psychotherapy**, v. 37, n. 3, p. 143–151, 2015.

SEBASTIANI, G., BORRÁS-NOVELL, C., CASANOVA, M. A., PASCUAL TUTUSAUS, M., FERRERO MARTINEZ, S., GÓMEZ ROIG, M. D., GARCÍA-ALGAR, O. The Effects of Alcohol and Drugs of Abuse on Maternal Nutritional Profile during Pregnancy. **Nutrients**, v. 10, n. 8, p. 1008, 2018.

SHANMUGAM, S.; PATEL, D.; WOLPERT, J. M.; KESHVANI, C.; LIU, X.; BERGESON, S. E.; KIDAMBI, S.; MAHIMAINATHAN, L.; HENDERSON, G. I.; NARASIMHAN, M. Ethanol Impairs NRF2/Antioxidant and Growth Signaling in the Intact Placenta In Vivo and in Human Trophoblasts, **Biomolecules**, v. 9, n. 11, p. 669, 2019.

SOUZA, L. H. R. F. DE; SANTOS, M. C. DOS; OLIVEIRA, L. C. M. DE. Alcohol use pattern in pregnant women cared for in a public university hospital and associated risk factors. **Revista Brasileira de Ginecologia e Obstetrícia**, v. 34, n. 7, p. 296–303, 2012.

SZUKIEWICZ, D. Cytokines in Placental Physiology and Disease. **Mediators of Inflammation**, v. 2012, p. 640-823, 2012.

TAN, D. X., MANCHESTER, L. C., TERRON, M. P., FLORES, L. J., TAMURA, H., REITER, R. J. Melatonin as a naturally occurring co-substrate of quinone reductase-2, the putative MT3 melatonin membrane receptor: Hypothesis and significance, **Journal of Pineal Research**, v. 43, n. 4, p. 317–320, 2007.

VALENZUELA, F. J.; VERA, J.; VENEGAS, C.; PINO, F.; LAGUNAS, C. Circadian System and Melatonin Hormone: Risk Factors for Complications during Pregnancy. **Obstetrics and Gynecology International**, v. 2015, p. 825802, 2015.

WEIBEL, E.R. Princípios e métodos para o estudo morfométrico do pulmão e outros órgãos. **Laboratory Investigation** 12: 131 – 155, 1963.

WOODS, L.; PEREZ-GARCIA, V.; HEMBERGER, M. Regulation of Placental Development and Its Impact on Fetal Growth—New Insights From Mouse Models. **Frontiers in Endocrinology**, v. 9, 2018.

WU, D.; CEDERBAUM, A. I. Alcohol, Oxidative Stress, and Free Radical Damage. **Alcohol Research & Health**, v. 27, n. 4, p. 277–284, 2003.

WU, X.; CHENG, B.; CAI, Z. D.; LOU, L. M. Determination of the apoptotic index in osteosarcoma tissue and its relationship with patients prognosis. **Cancer Cell Int**., v. 13, n. 56, p. 1-4, 2013.

YAWNO, T.; CASTILLO-MELENDEZ, M.; JENKIN, G.; WALLACE, E. M.; WALKER, D. W.; MULLER, S. L. Mecanismos de proteção induzida por melatonina no cérebro de ovelhas fetais com gestação tardia em resposta à hipóxia. **Developmental Neuroscience**, v. 34, n. 6, 2012.

YOCKEY, L. J.; IWASAKI, A. Role of Interferons and Cytokines in Pregnancy and Fetal Development. **Immunity,** v. 49, n. 3, p. 397–412, 2018.

ZHANG, C.; DENG, X. ZHANG, X.; PAN, Z; ZHAO, W.; ZHANG, Y.; LI, J.; XIAO, F.; WU, H.; TAN, H.; GUO, P.; YANG, X. "Association between Serum TNF-α Levels and Recurrent Spontaneous Miscarriage: A Meta-analysis", **American Journal of Reproductive Immunology**, v. 75, n. 2, p. 86–93, 2016.

ZHANG, R., WANG, X., NI, L., DI, X., MA, B., NIU, S., LIU, C., REITER, R. J. COVID-19: Melatonin as a potential adjuvant treatment, **Life Sciences**, v. 250, p. 117-583, 2020.